

X CONGRESSO REGIONALE SIPPS SICILIA  
COSÌ UGUALI... COSÌ DIVERSI  
PEDIATRIA DI GENERE



13 APRILE 2019  
CENTRO CONGRESSI HOTEL NETTUNO, CATANIA

X CONGRESSO REGIONALE SIPPS SICILIA  
COSÌ UGUALI... COSÌ DIVERSI  
PEDIATRIA DI GENERE



13 APRILE 2019  
CENTRO CONGRESSI HOTEL NETTUNO, CATANIA

X Congresso Regionale  
SIPPS Sicilia  
Catania 13 aprile 2019

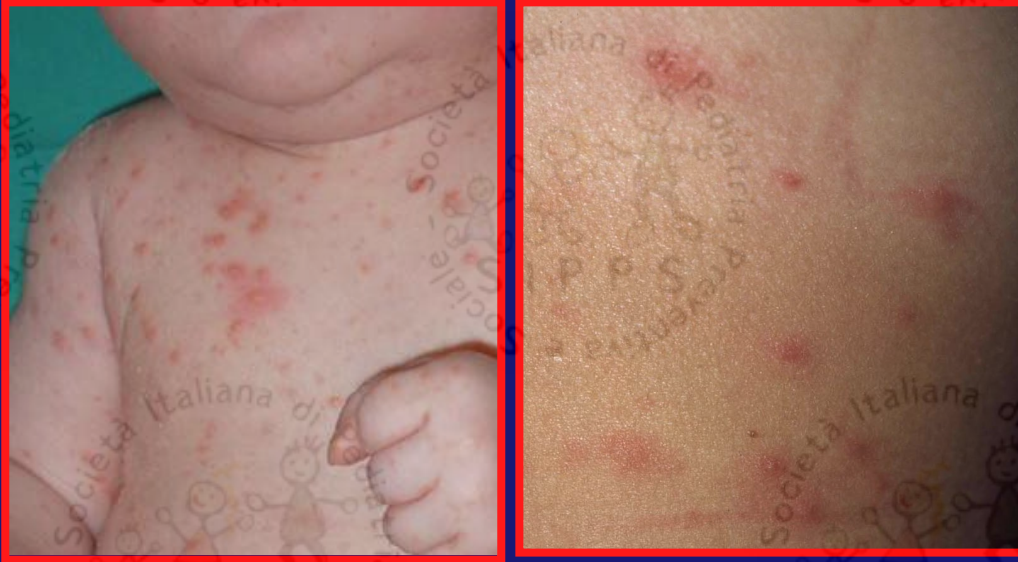Lesioni cutanee da  
insetti e parassiti

Fabio Arcangeli

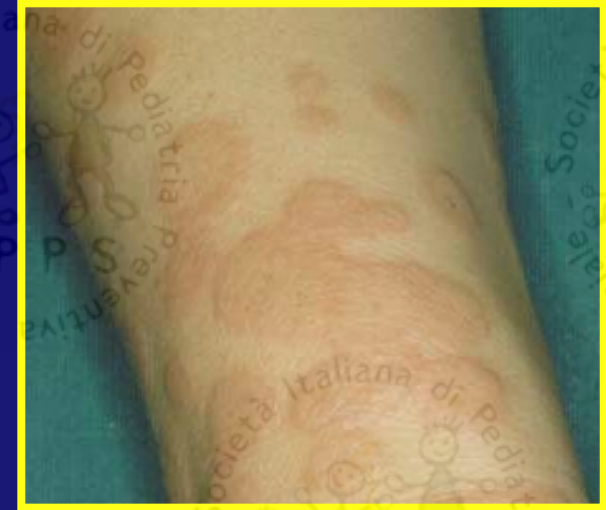Università G.Marconi, Roma

*fabio.arcangeli4@alice.it*  
*www.fabioarcangeli.it*

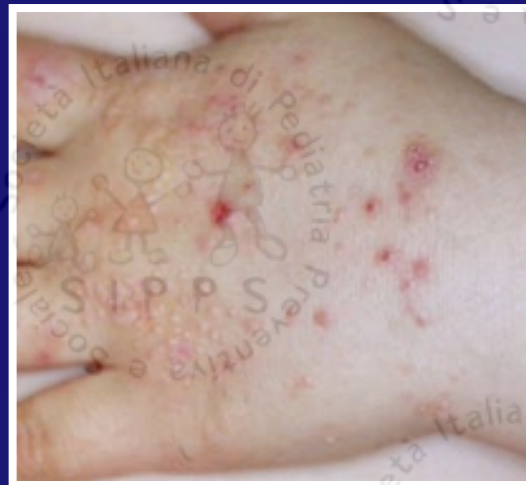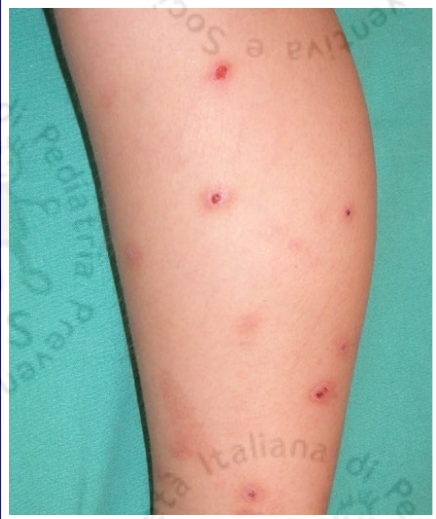# Papulo-pomfoidi



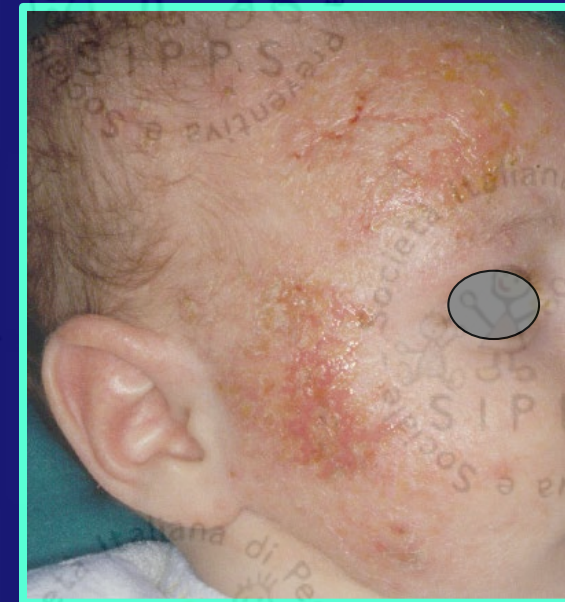# Pomfoidi



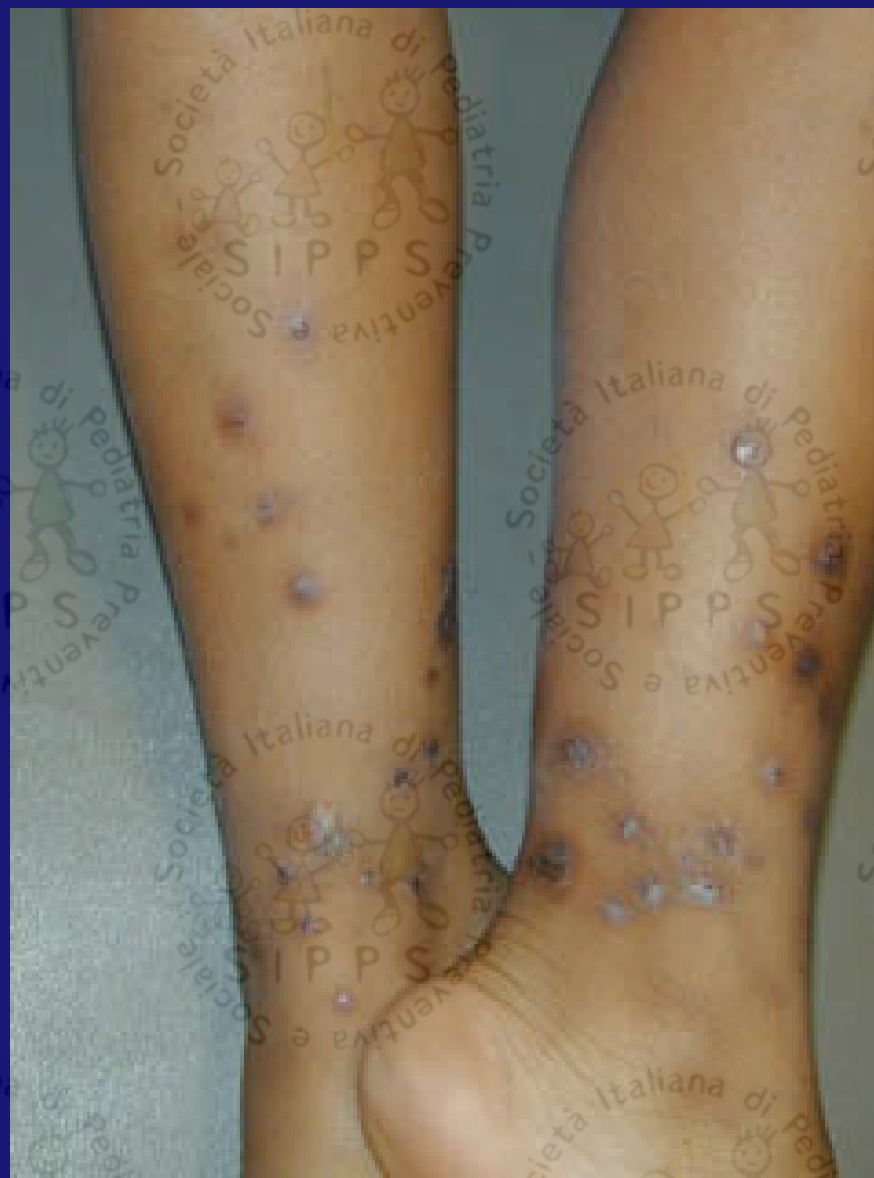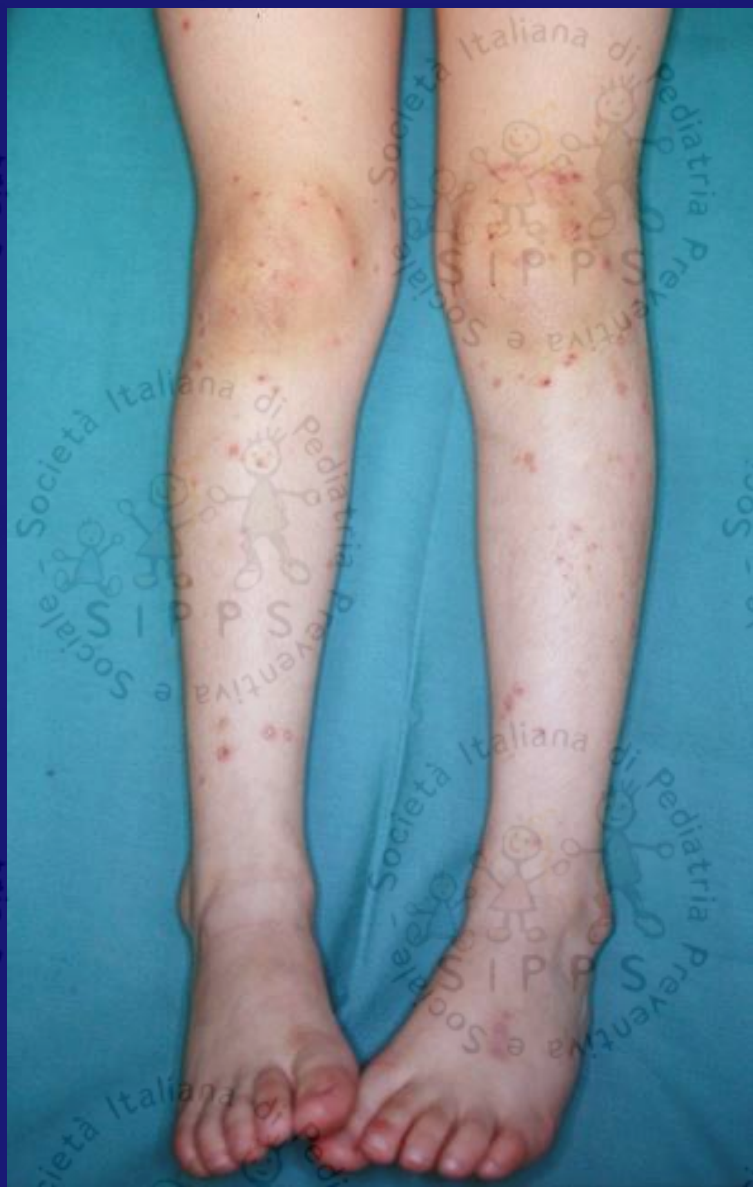# Papulo-escoriate



# Eczematose



# Strofulo



**Bambini** da 2 a 8 anni (ipersensibilità)

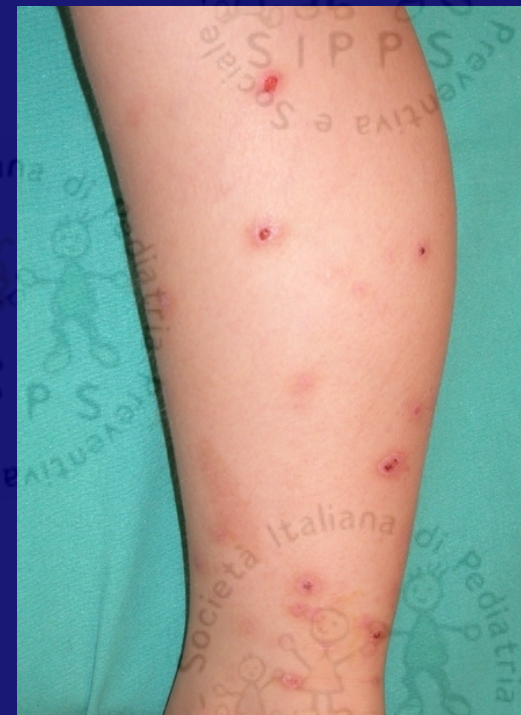**Ag. eziologici:** artropodi (insetti e aracnidi)

**Clinica:** papule con alone eritemato-edematoso, centrate da una vescicola (crosta). Gittate subentranti

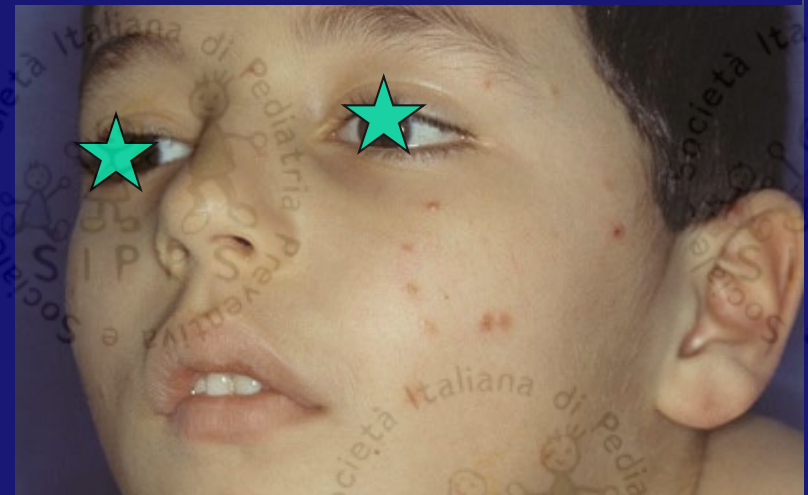**Stagionalità:** estate e inizio autunno

**Sedi:** arti (inferiori), tronco e volto

**Evoluzione:** variabile (mantenuto e riattivato da saltuarie punture, persiste per anni con riaccensioni stagionali)



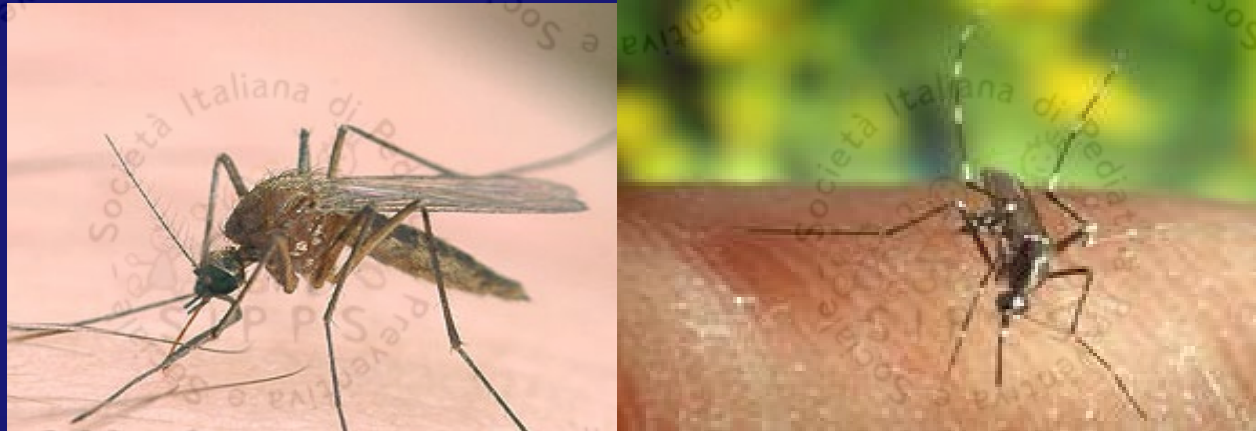**Strofulo**



# DITTERI

**zanzare** (*Culex pipiens*, *Aedes albopictus*)

**flebotomi** (*Phlebotomus papatasi*),

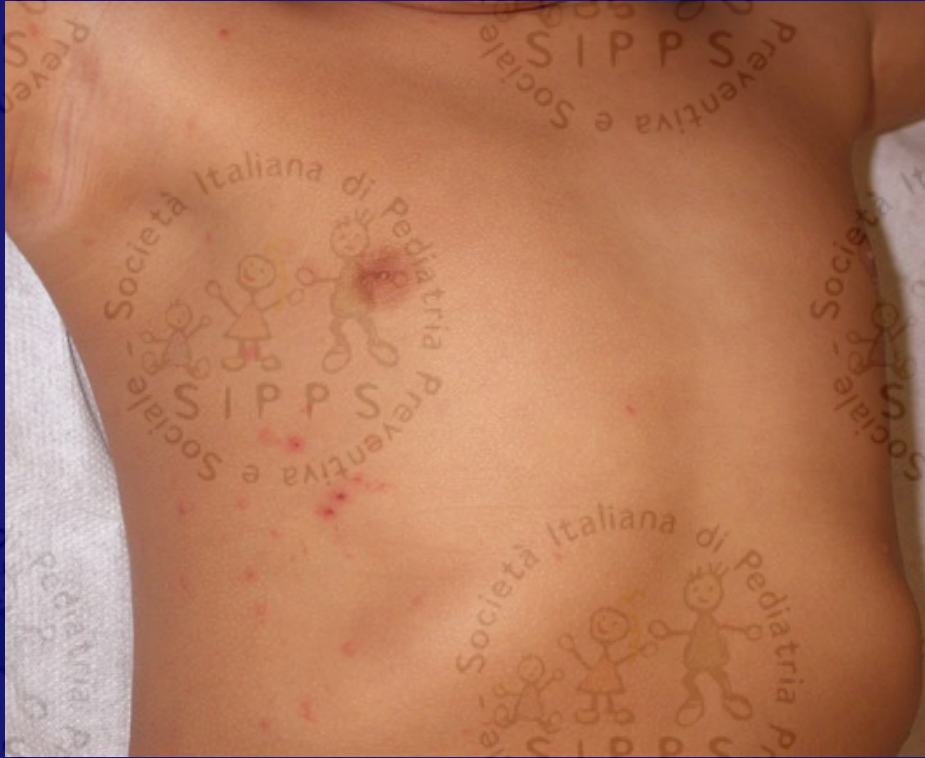

# Strofulo

## diagnosi differenziale

- ❖ Pseudoscabbia
- ❖ Altre ectoparassitosi
- ❖ S. di Gianotti-Crosti
- ❖ Dermatite erpetiforme
- ❖ Scabbia

# Pseudoscabbia (scabbia animale)



- **Lesioni:** papule eritemato-pomfoidi, escoriate, isolate o raggruppate
- **Sedi:** zone coperte e/o di *contatto con l'animale*
- **Agenti eziologici:** acari animali (cane, gatto, cavallo)
- **Prurito:** costante nella giornata
- **Evoluzione:** *spontaneamente favorevole*

# Pyemotes ventricosus

*acaro delle larve del tarlo del legno  
(insetti delle derrate alimentari conservate)*



*nell' ambiente domestico*

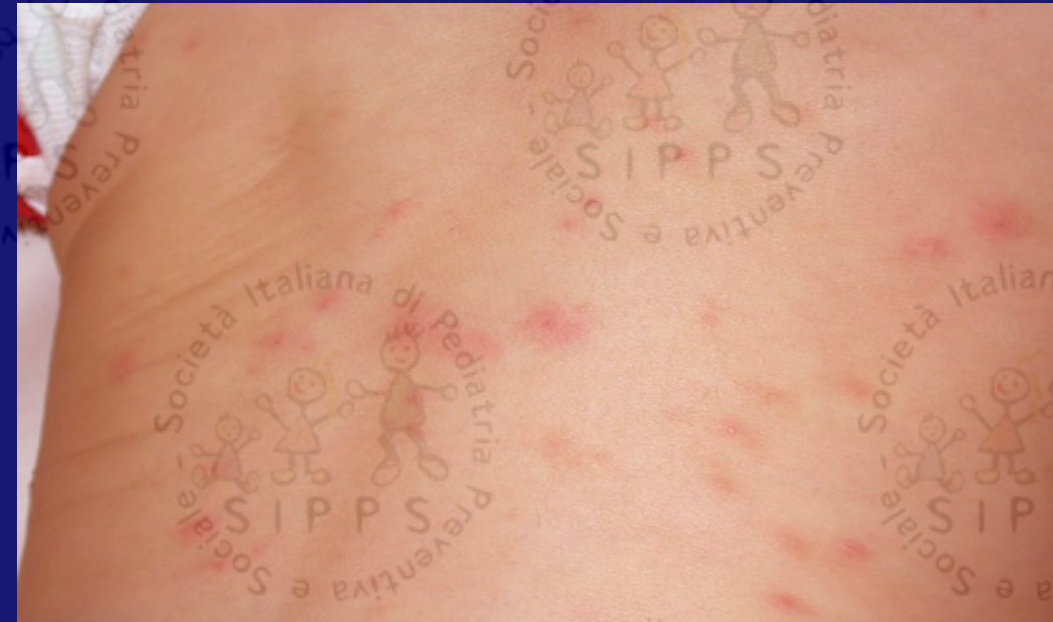
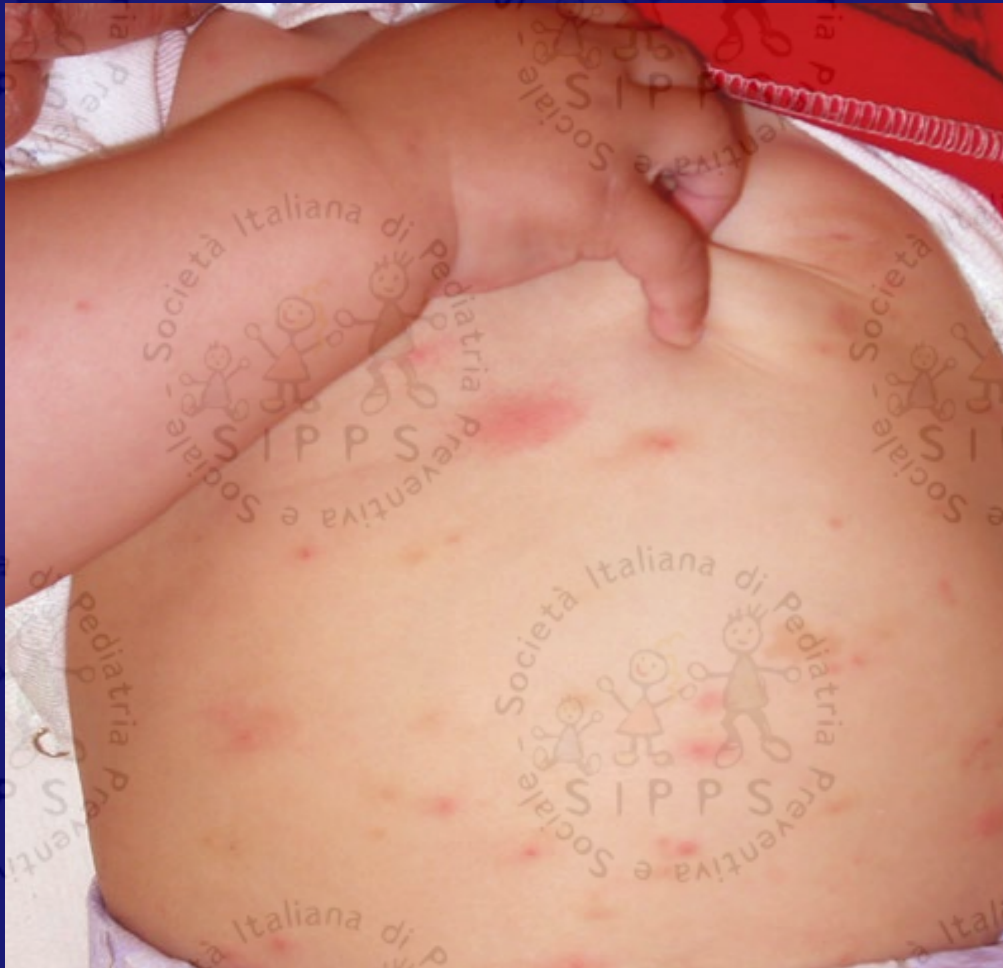
**Stagionalità:** da maggio a settembre

**Clinica aspecifica:** lesioni eritemato-papulo-escoriate, pruriginose, **solitamente numerose**. Si rilevano il giorno **dopo la puntura**, che generalmente **non viene percepita**



# Eruzione papulo-pomfoide pruriginosa dal mattino stesso *(non ha riposato bene durante la notte svegliandosi più volte)*



# Scleroderma domesticus

- Parassita le larve del **tarlo del legno** frequente nelle abitazioni
- **Stagionalità:** estate (giugno)
- **Clinica aspecifica:** lesioni eritemato-papulo-escoriate, pruriginose. Comparsa immediata.
- **Punge soprattutto la notte, causando dolore urente**





**Anobium punctatum**  
(tarlo del legno:  
mobili, travi, parquet)



**Pyemotes ventricosus**  
(acaro del tarlo del legno)



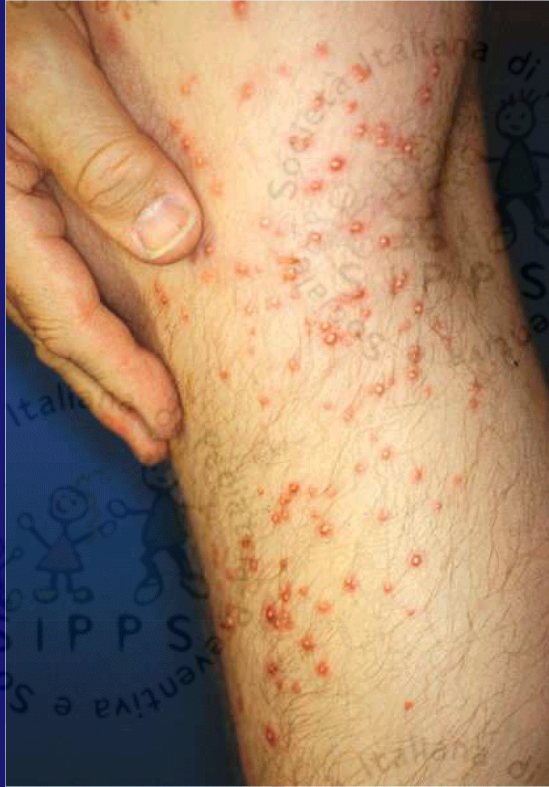**Scleroderma domesticus**  
(acaro del tarlo del legno)



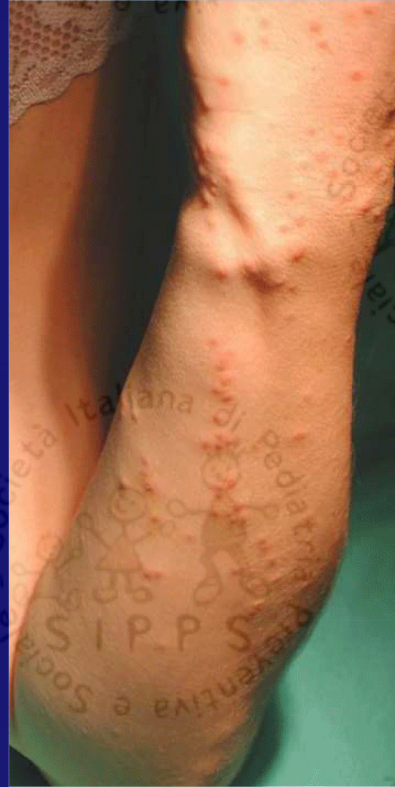# Criteri diagnostico differenziali

	<b>Pyemotes</b>	<b>Scleroderma</b>
<i>Periodo</i>	primavera - estate	Estate
<i>Sedi</i>	parti coperte	Casuale
<i>Punture</i>	<i>asintomatiche</i>	<i>urenti</i>
<i>Comparsa</i>	<i>ritardata</i>	<i>Immediata</i>
<i>Prevenzione</i>	Disinfestazione	Disinfestazione

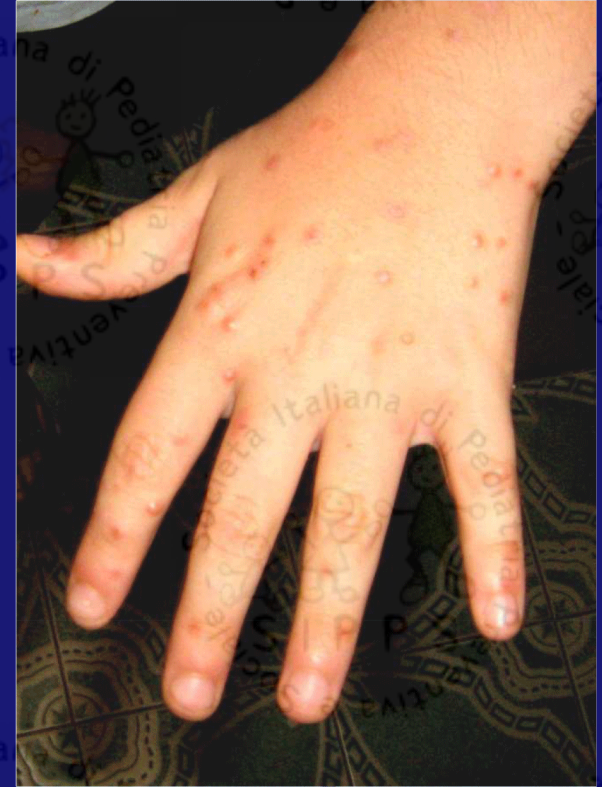# Esame Delle Polveri Ambientali (E.D.P.A.)



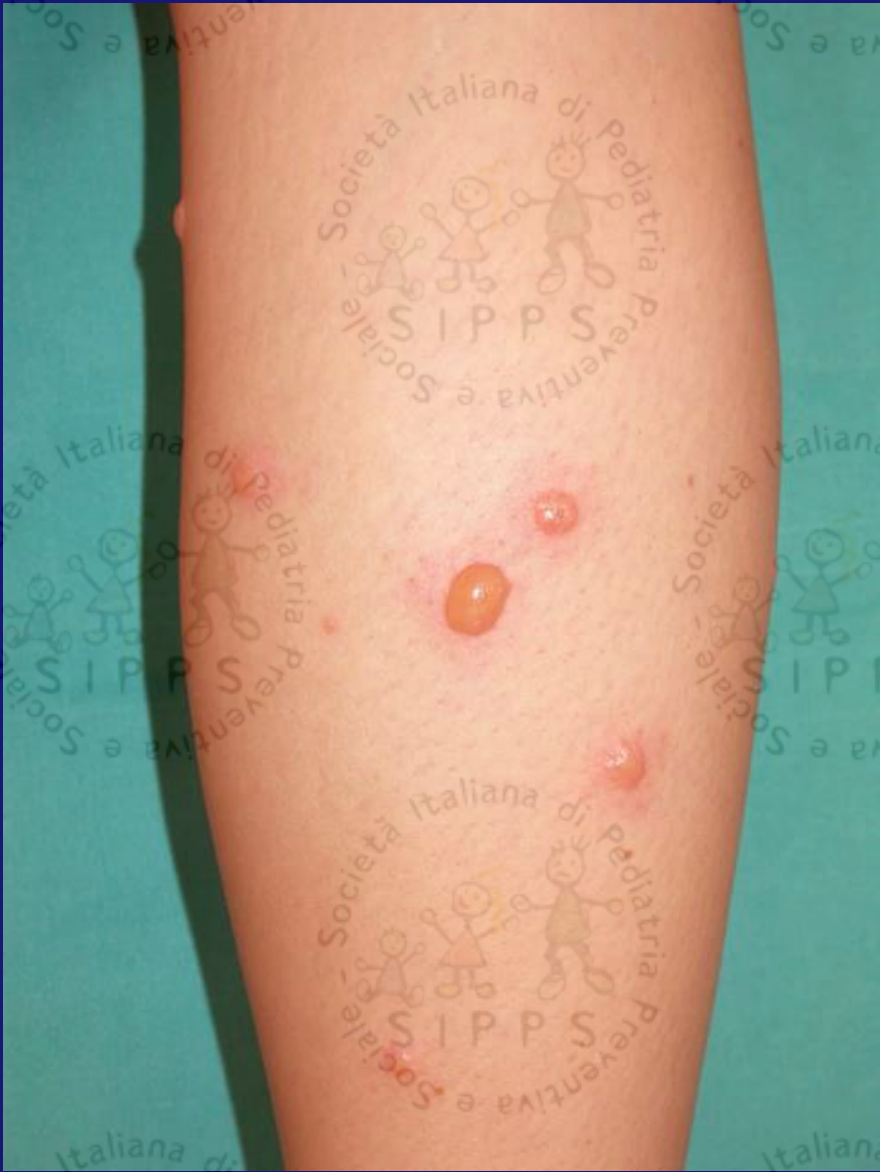**Solenopsis  
Fugax  
formica**



**Cimex  
lectulatus**



**Tydeus  
molestus  
fogliame**



- **Solenopsis fugax** (in giardino ma anche in casa)
- **Tydeus molestus** (fogliame)
- **Loxosceles rufescens** (nelle abitazioni)
- **Coleotteri** (cantaridina / pederina)



## Cimicosi

da alcuni giorni comparsa di papule eritematose, pruriginose, al tronco ed arti, **disposte in fila indiana**

Stagione: luglio


Soggiorno in albergo con la famiglia

I familiari non hanno sintomi

Quale sospetto / indirizzo diagnostico?

# EMITTERI

## Cimicosi: cimici dell'uomo o del letto

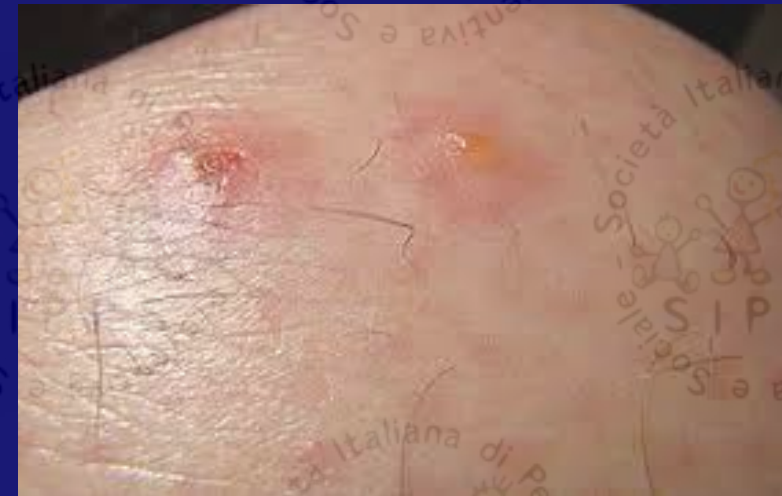



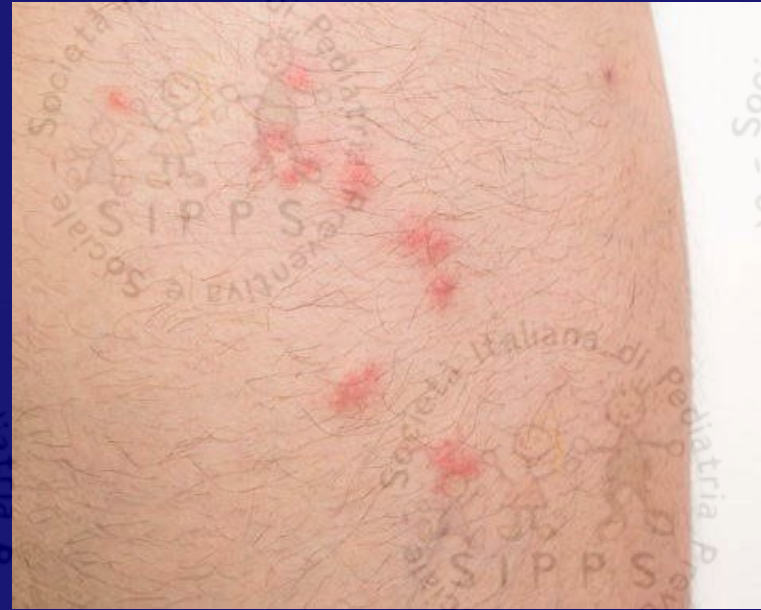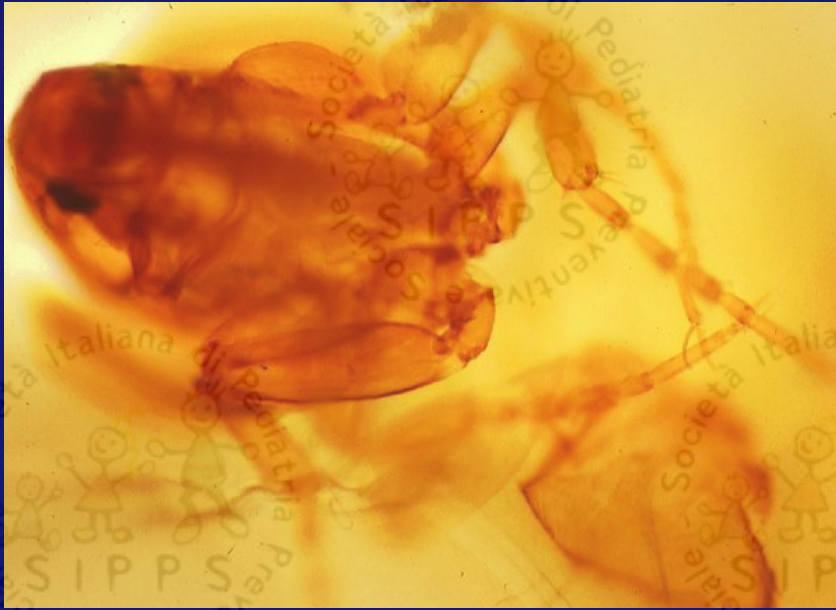
# Trombiculosi

La trombiculosi è una dermatite **occasionale** che si manifesta con **lesioni simili a punture di insetto**.

E' causata da un acaro della famiglia delle trombiculidae, la **Trombicula autumnalis**, che vive sui vegetali, specialmente nelle boscaglie

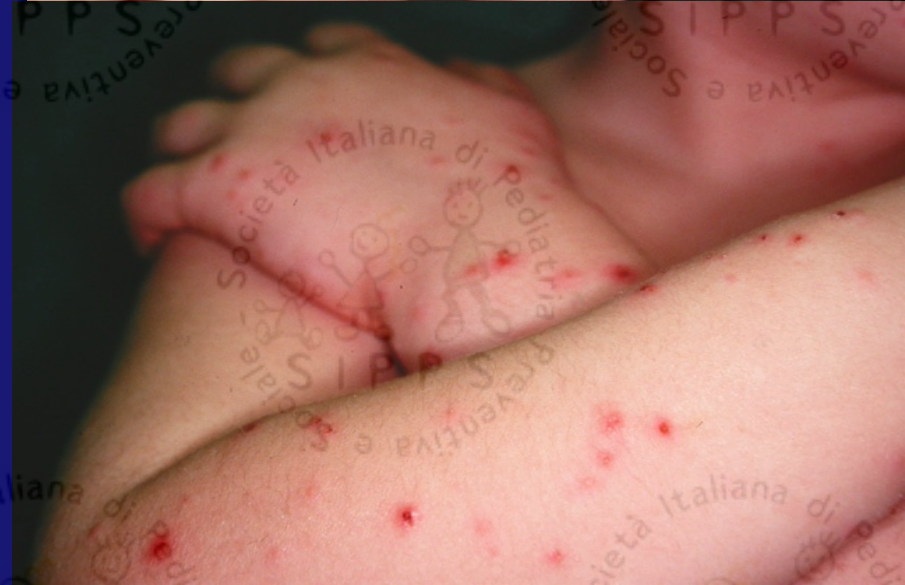
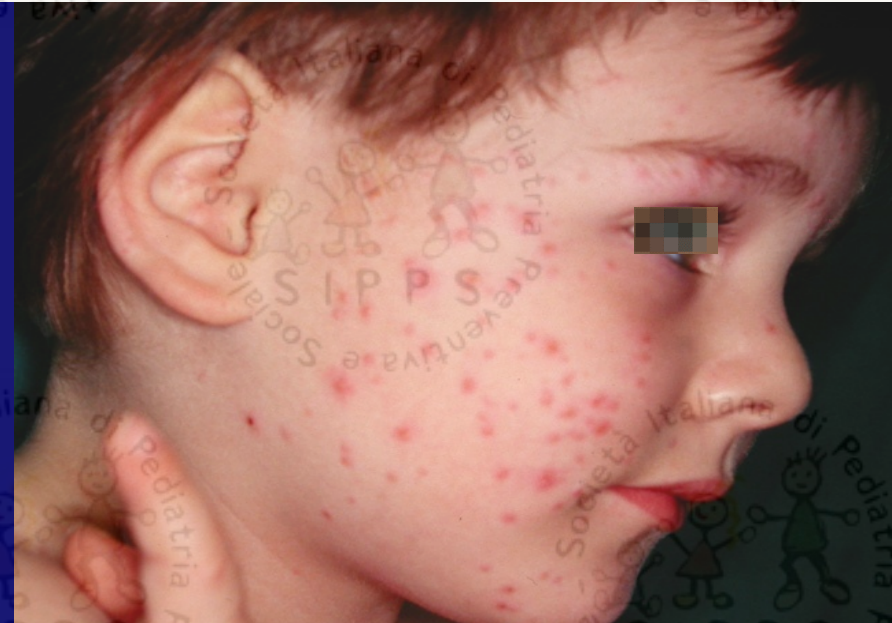
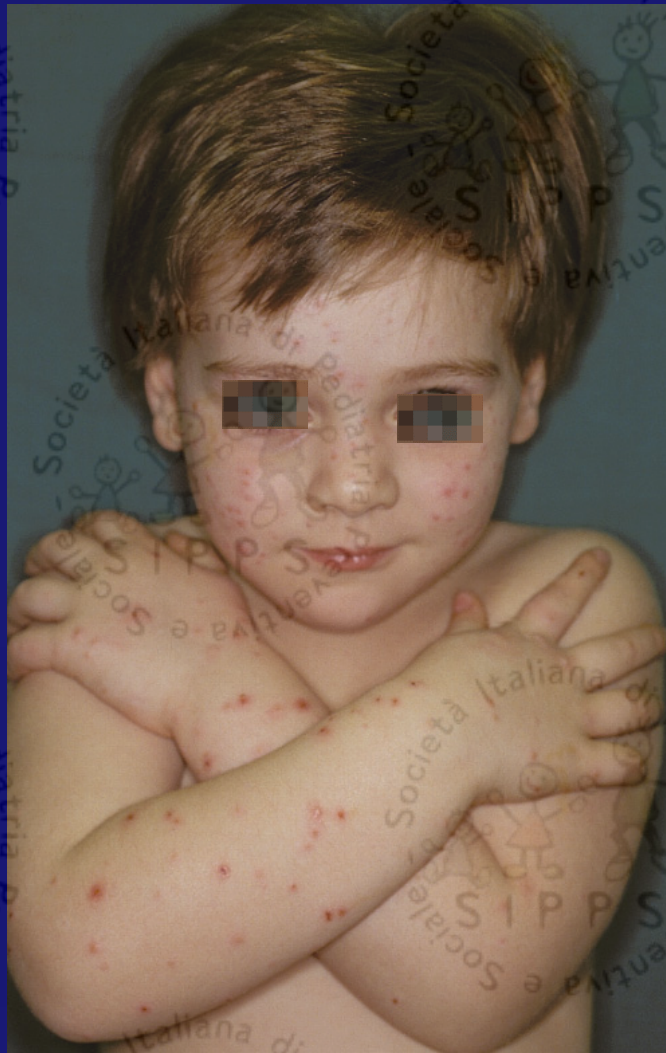# AFANITTERI (o siphonoptera)

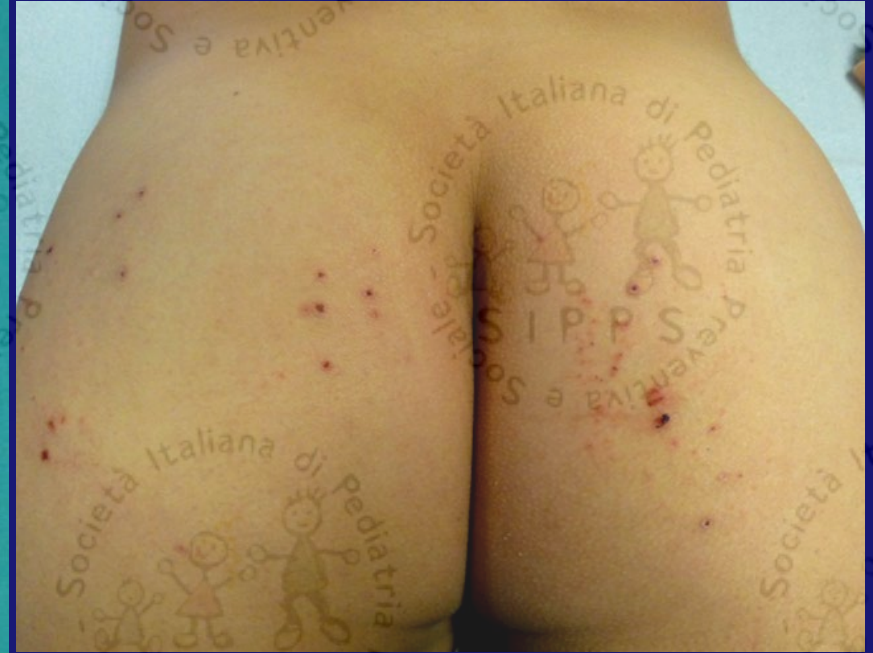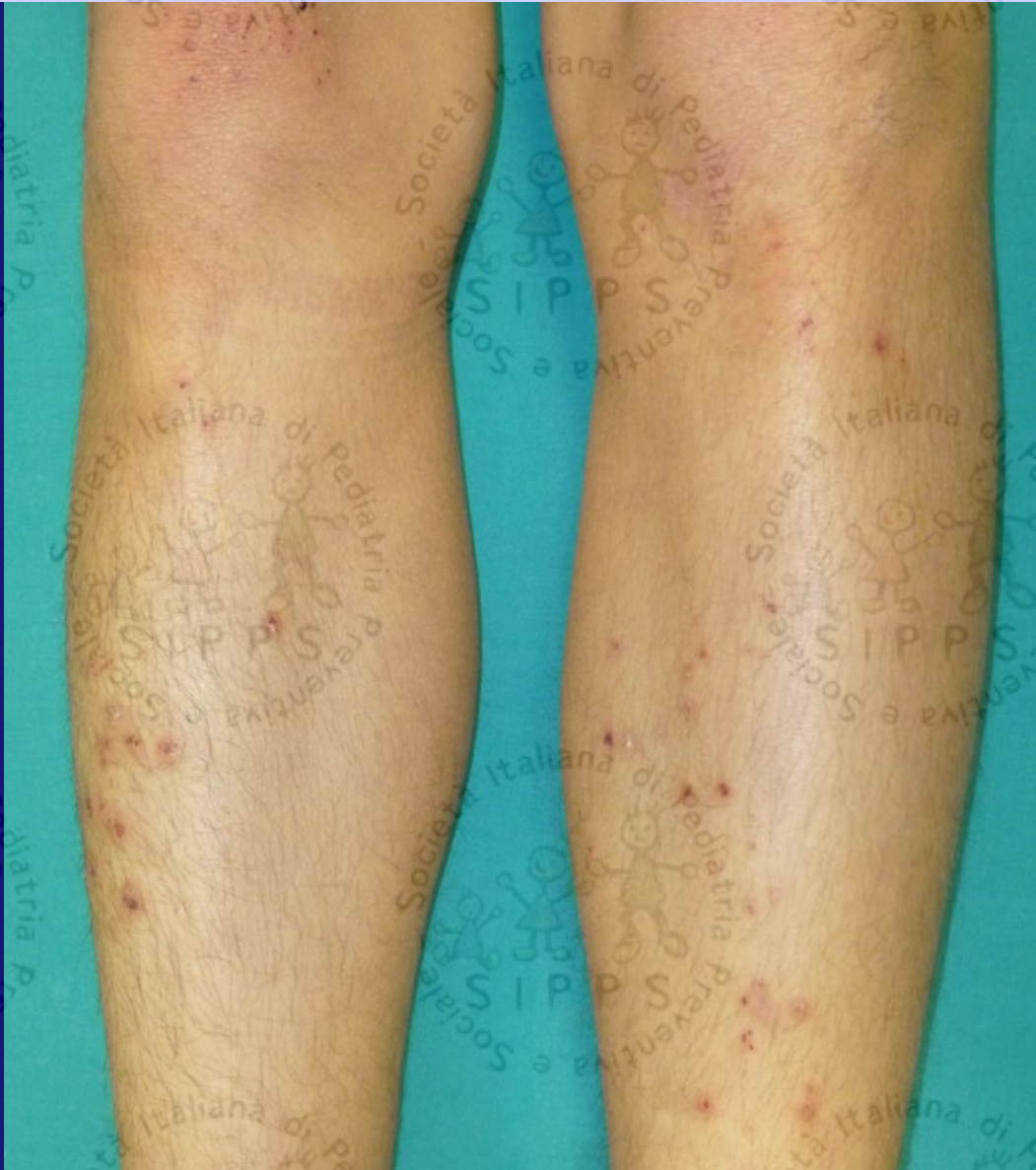


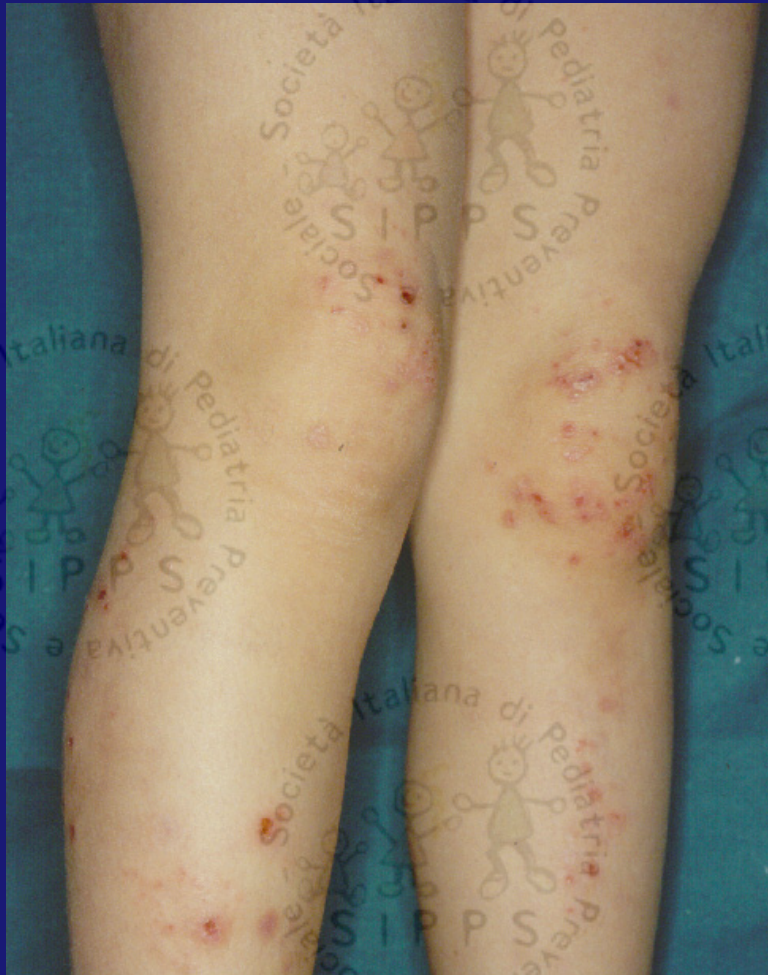- **pulce dell'uomo (*Pulex irritans*)** **PULICOSI**
- pulce del cane (*Ctenocephalides canis*)
- pulce del gatto (*Ctenocephalides felis*)
- pulci aviarie (*Ctenocephalides gallinae* e *columbae*)

# Acrodermatite di Gianotti Crosti

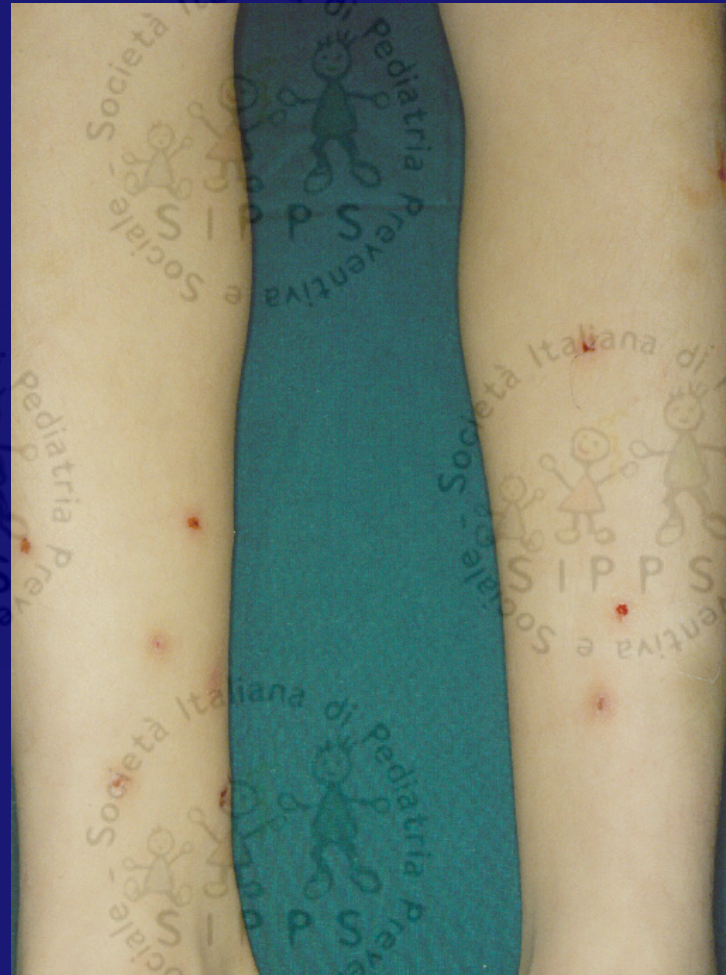


# Dermatite Erpetiforme





**Dermatite erpetiforme**



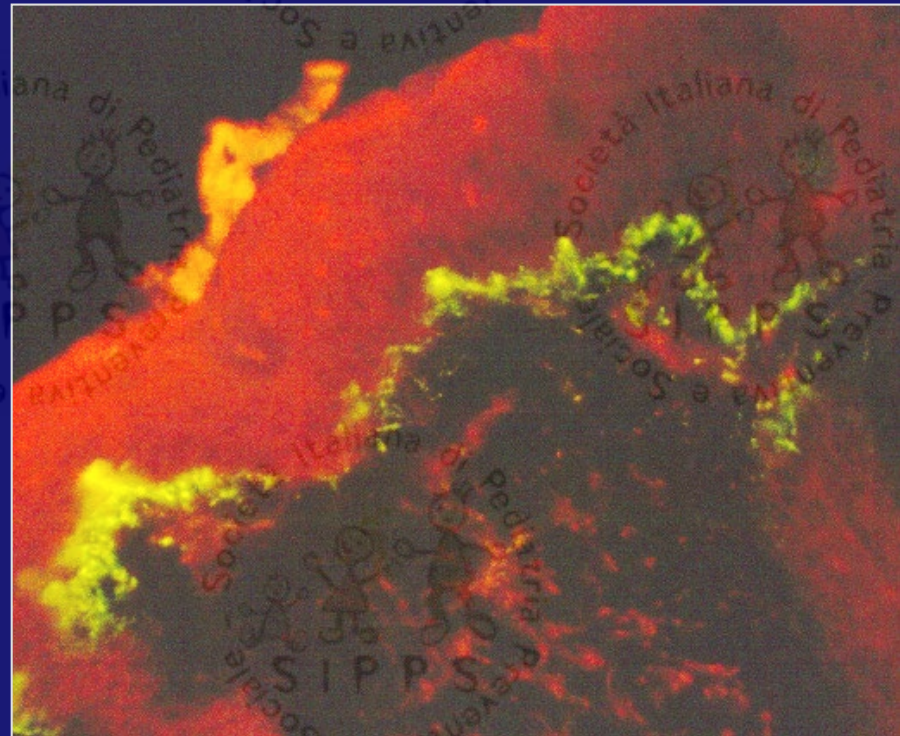
**Strofulo**

# Dermatite Erpetiforme

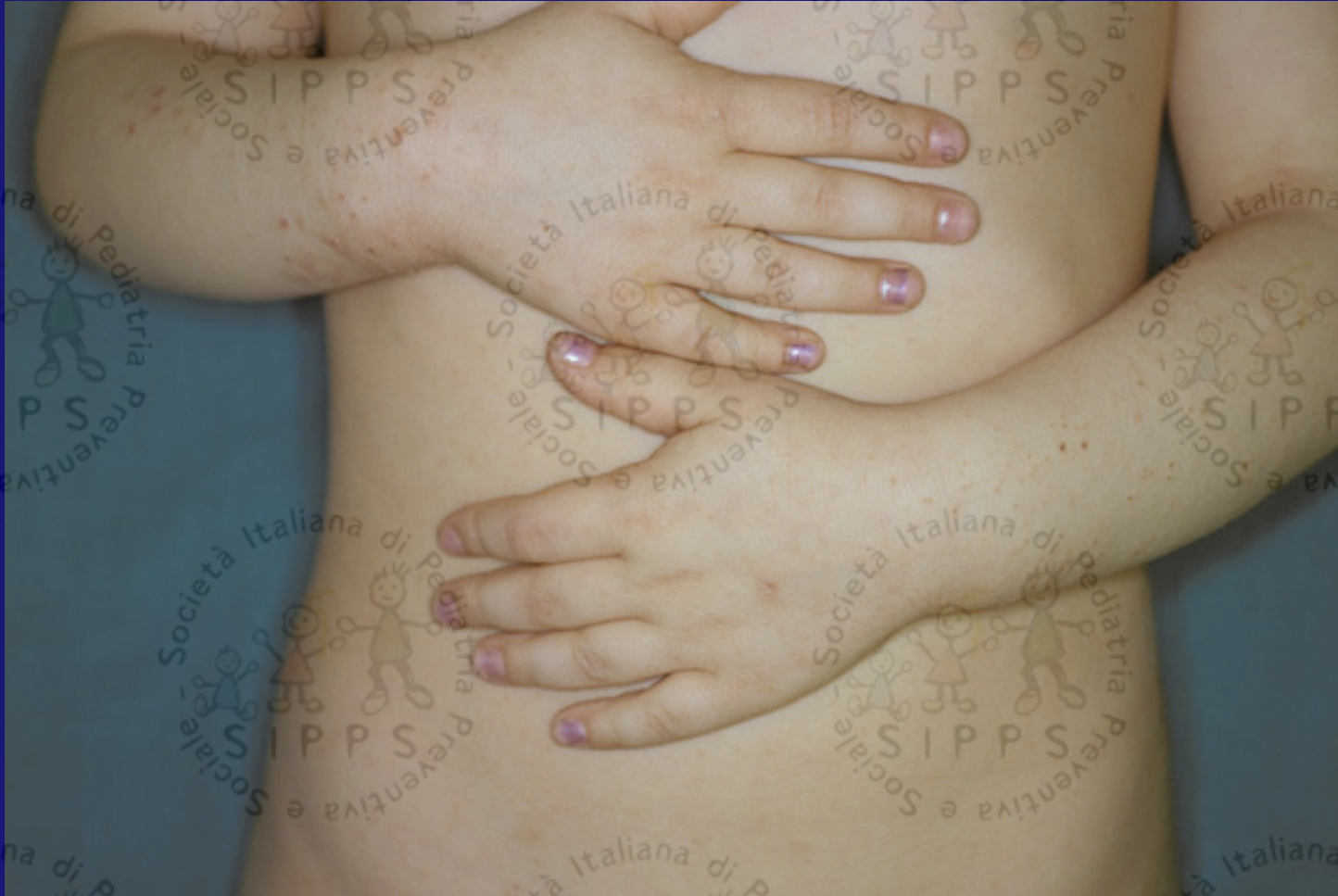## Diagnosi

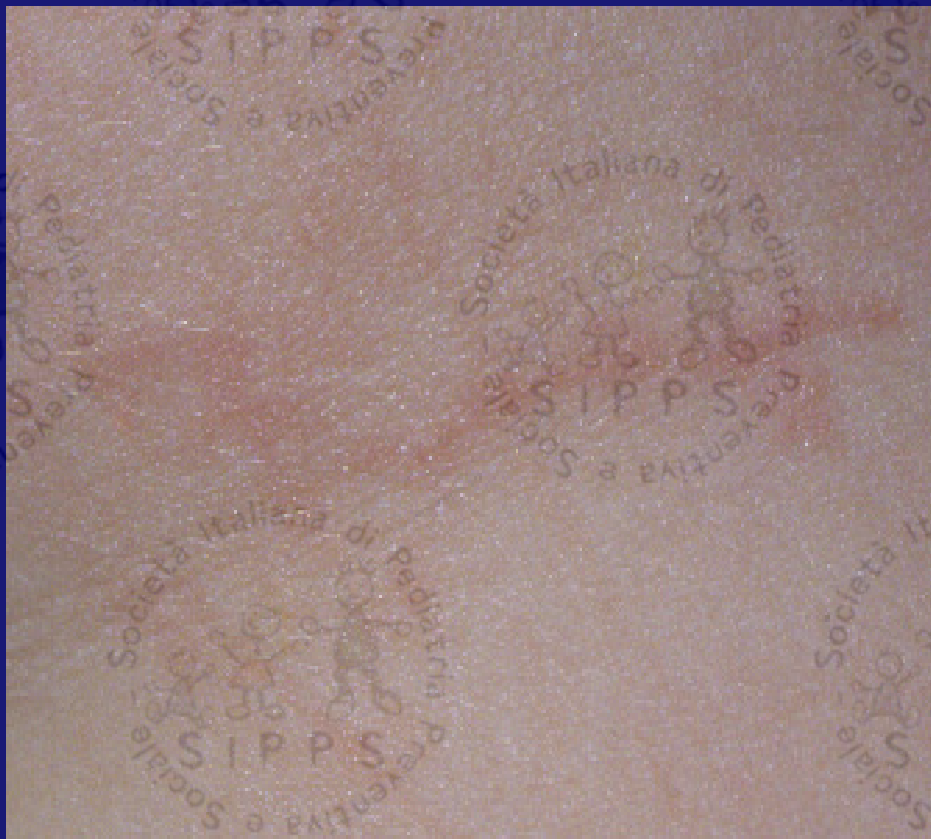- **Clinica**
- **tTG**
- **Istologia**
- **Immunofluorescenza diretta:**

depositi granulari di IgA  
alla giunzione  
dermo-epidermica  
delle papille dermiche



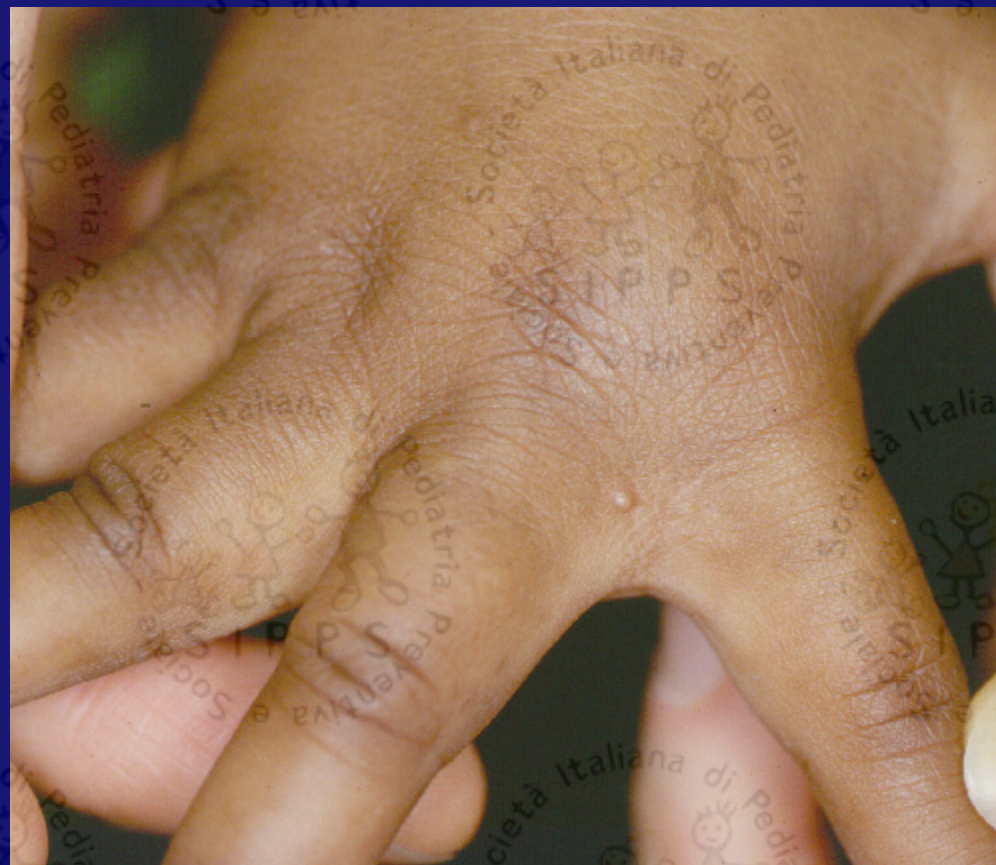# Scabbia





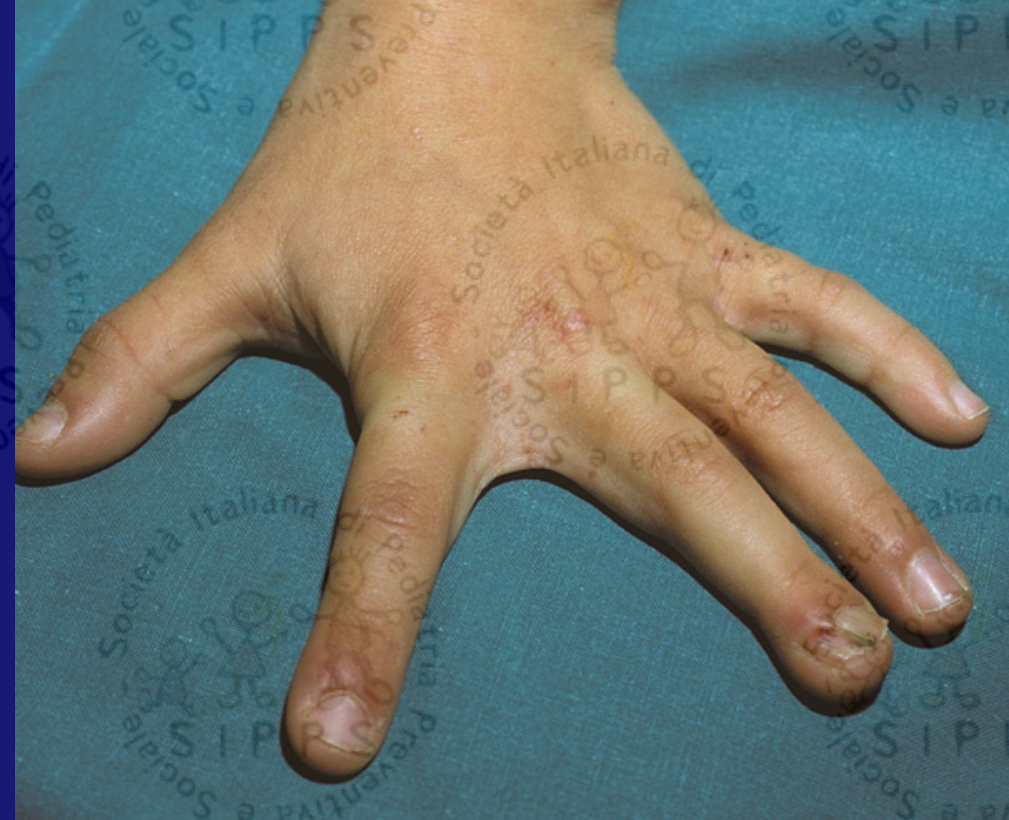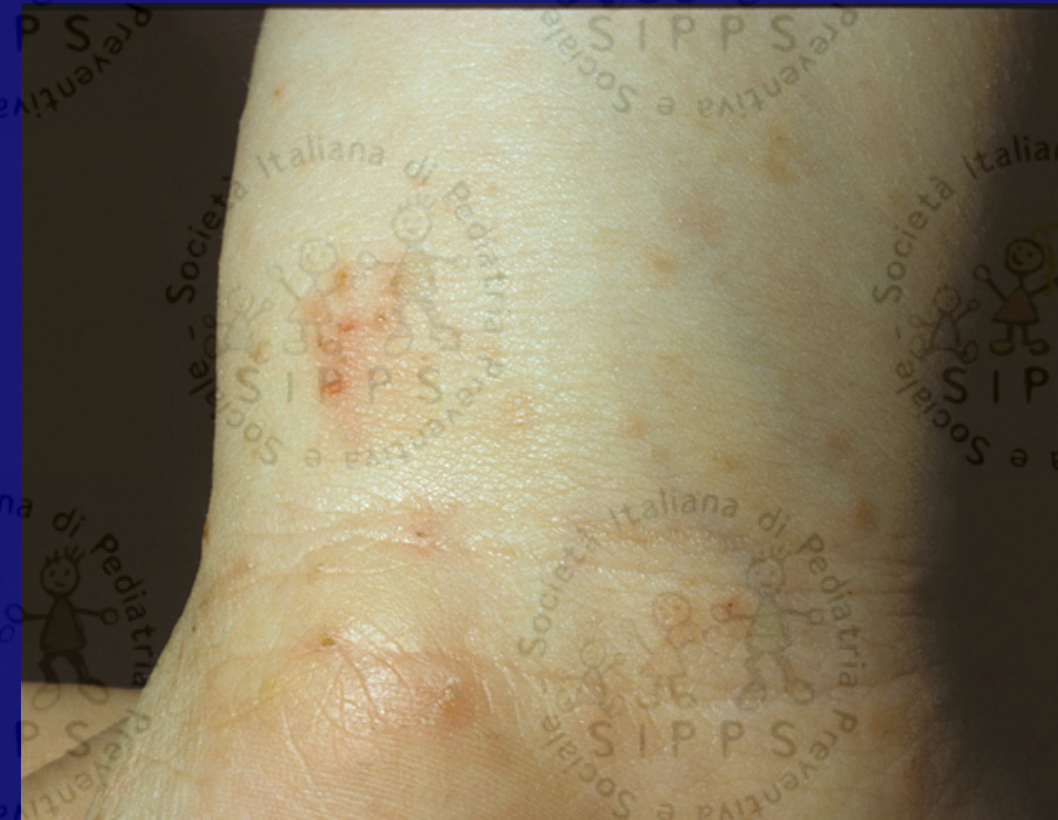**vescicola perlacea**  
**“eminenza acarica”**  
**al termine del cunicolo**

**Cunicolo**  
**galleria**  
**scavata dall'acaro**  
**femmina nel corneo**

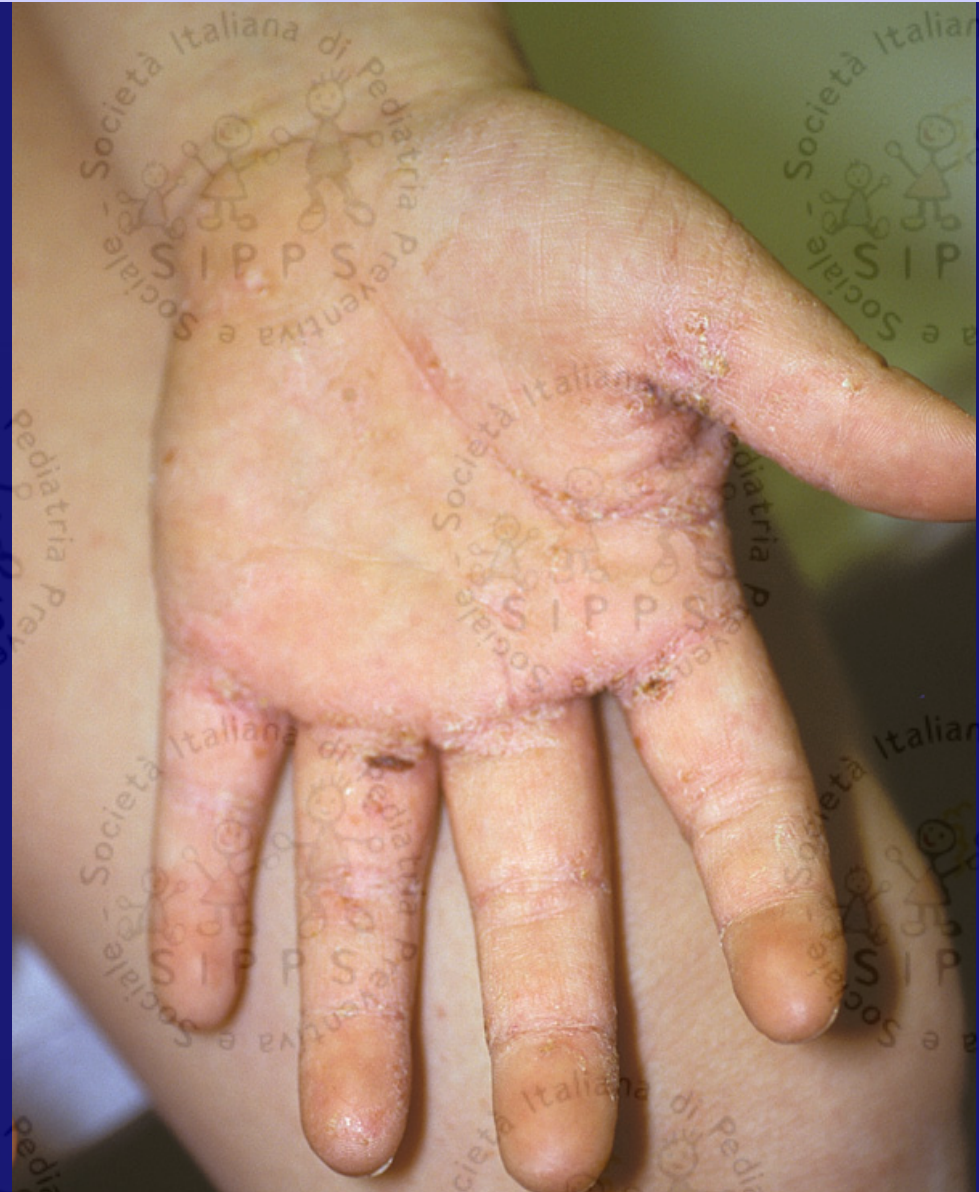
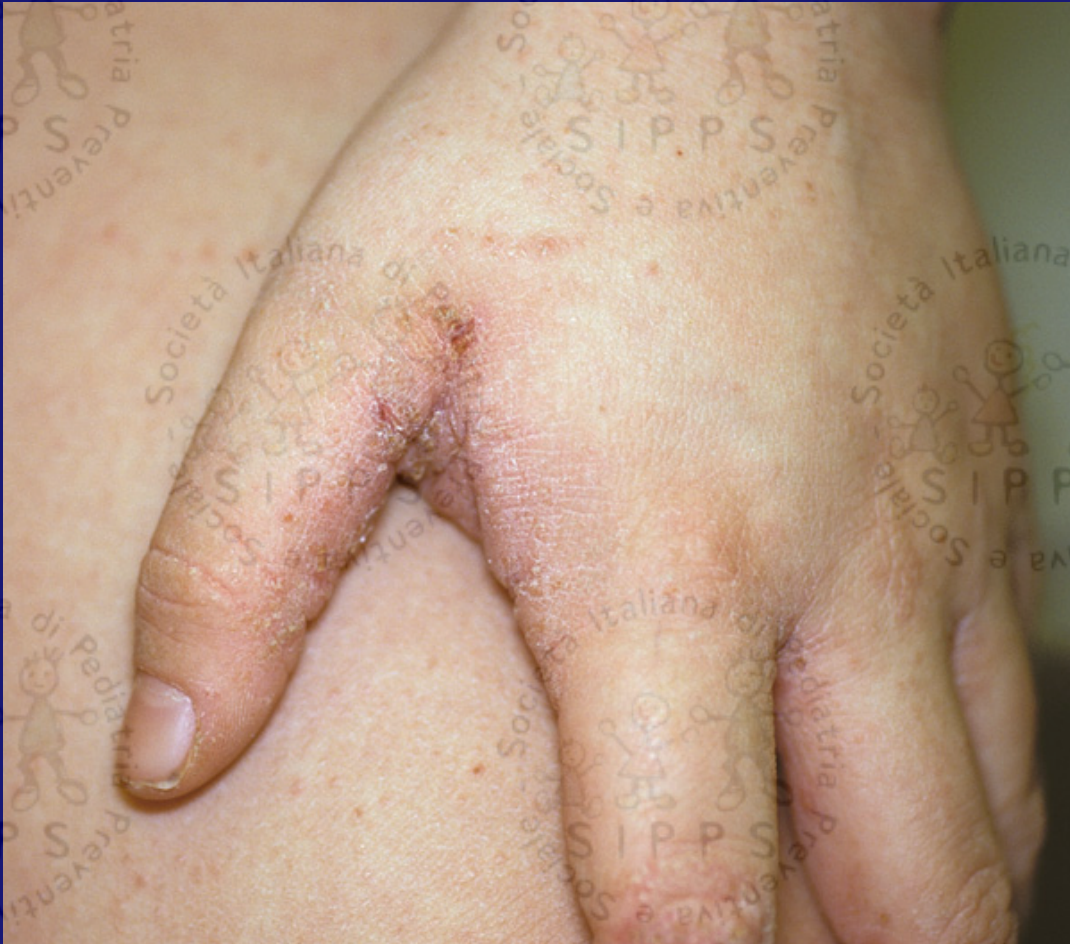


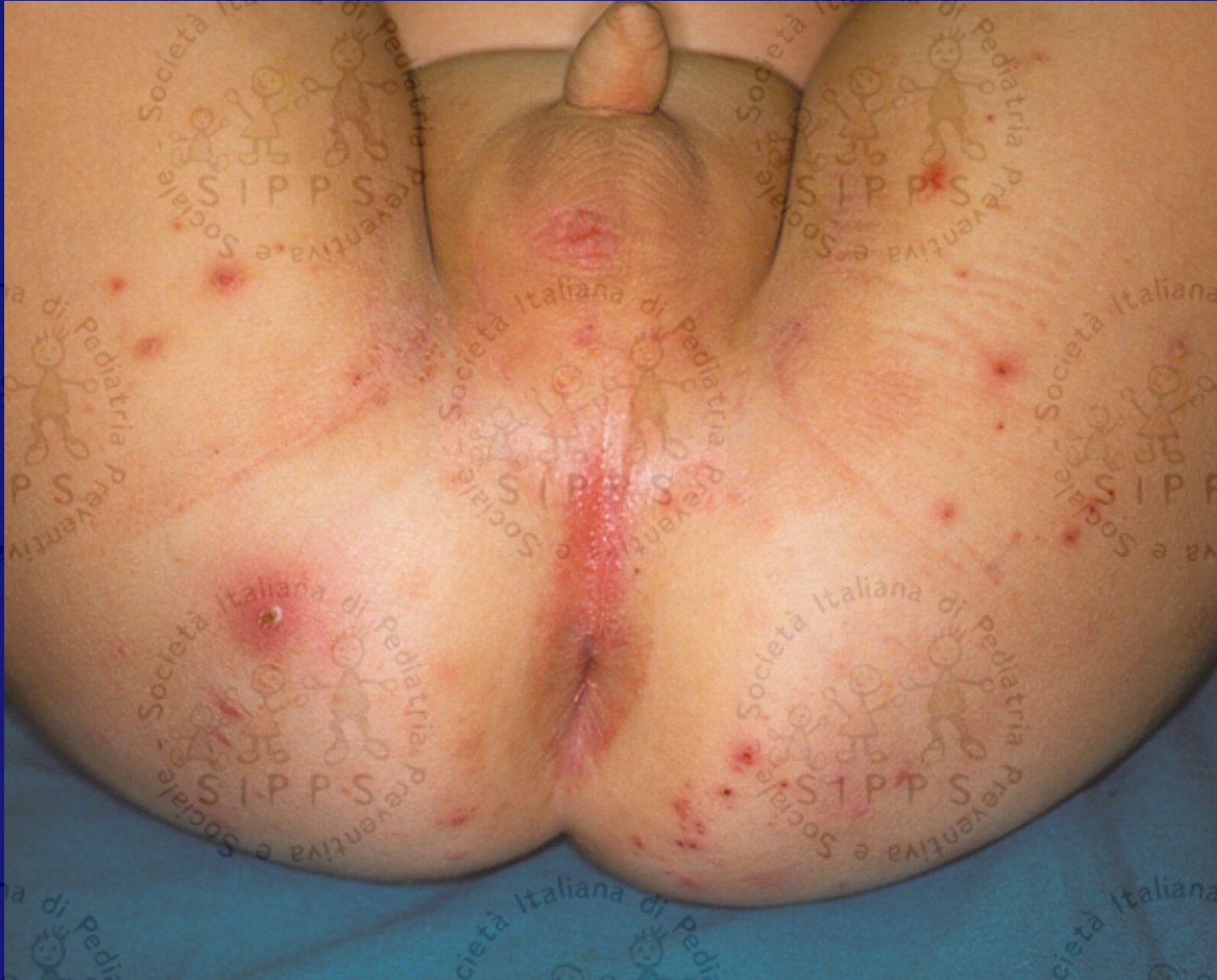# Scabbia



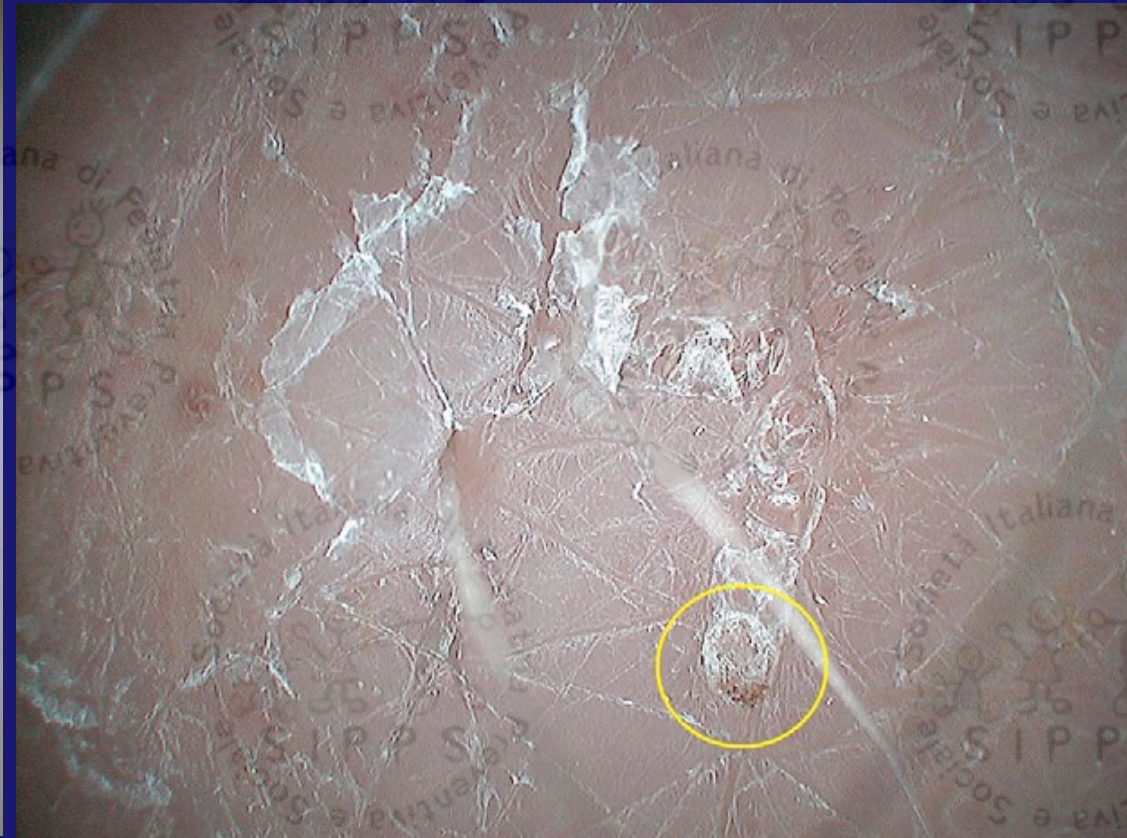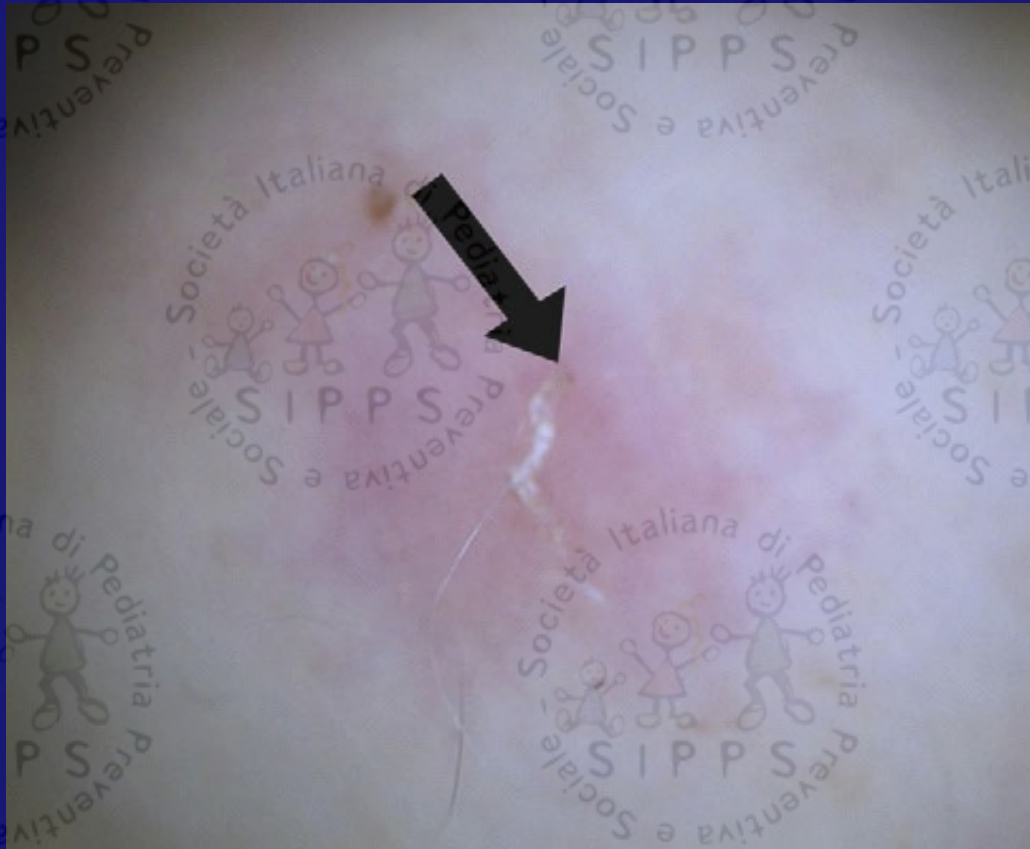# Scabbia



# Scabbia



# Dermatoscopia - Scabbia



Per la diagnosi o il sospetto diagnostico è molto più importante fare riferimento al

## **Prurito intenso**

**specie durante la notte**

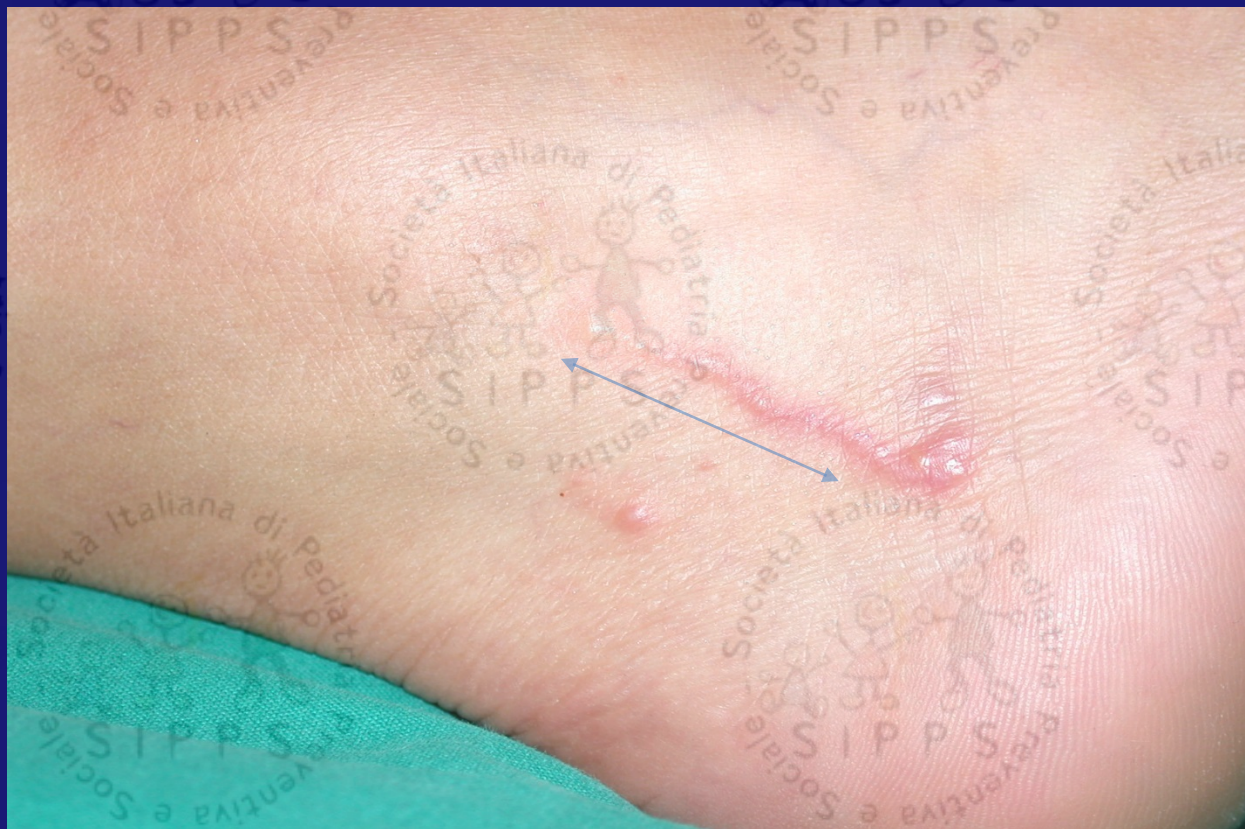**così intenso da**

**disturbare**

**il sonno**



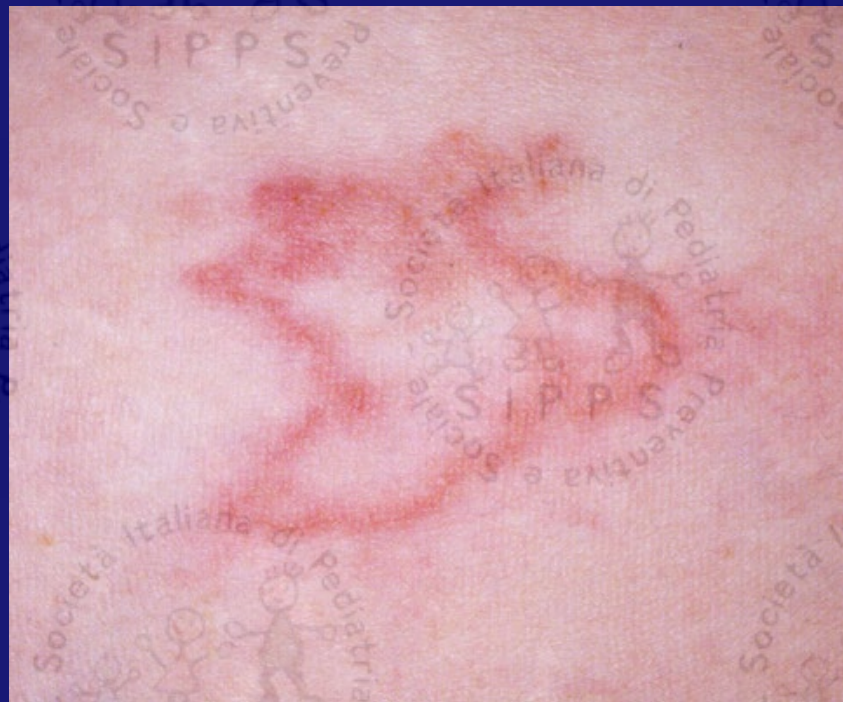Durante la notte l'acaro femmina scava nel corneo lunghe gallerie, all'interno delle quali depone le uova. Questa attività stimola le terminazioni nervose sensitive ed è causa dell'intenso prurito.



Lesione  
pruriginosa,  
serpiginosa,  
comparsa dopo  
pochi giorni da  
un **viaggio nei  
mari tropicali**

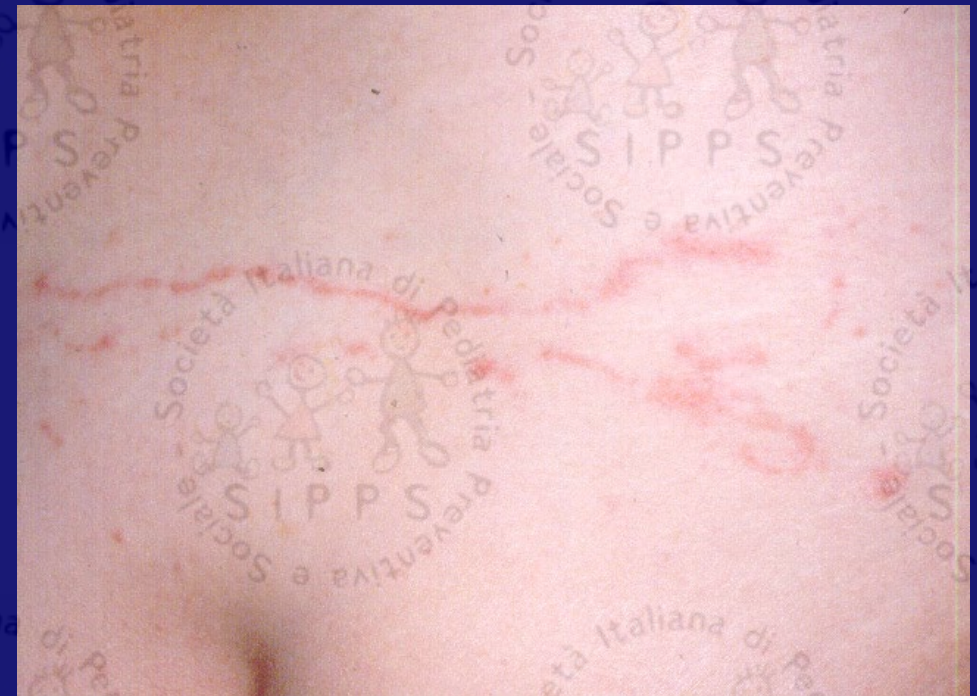**Larva migrans  
(creeping disease)**





- Figurazione serpiginosa
- Prurito intenso (notte)
- Flogosi
- Progressione

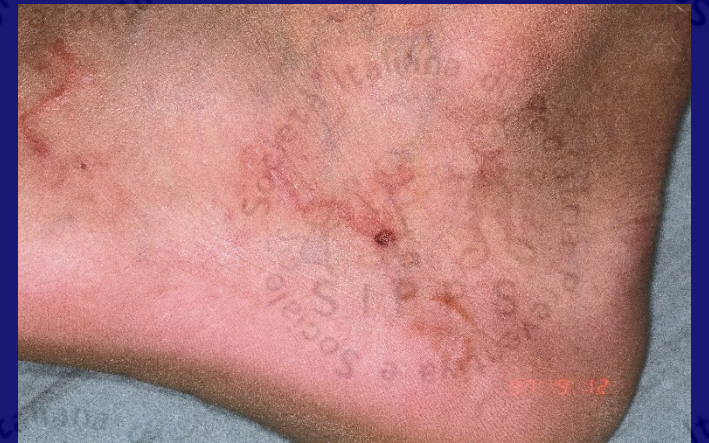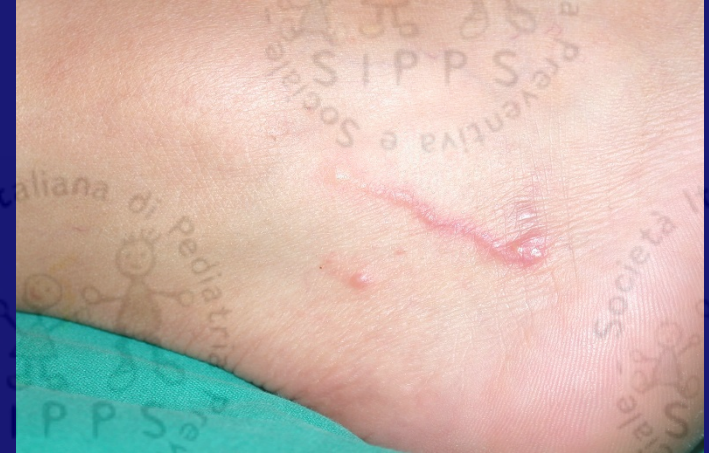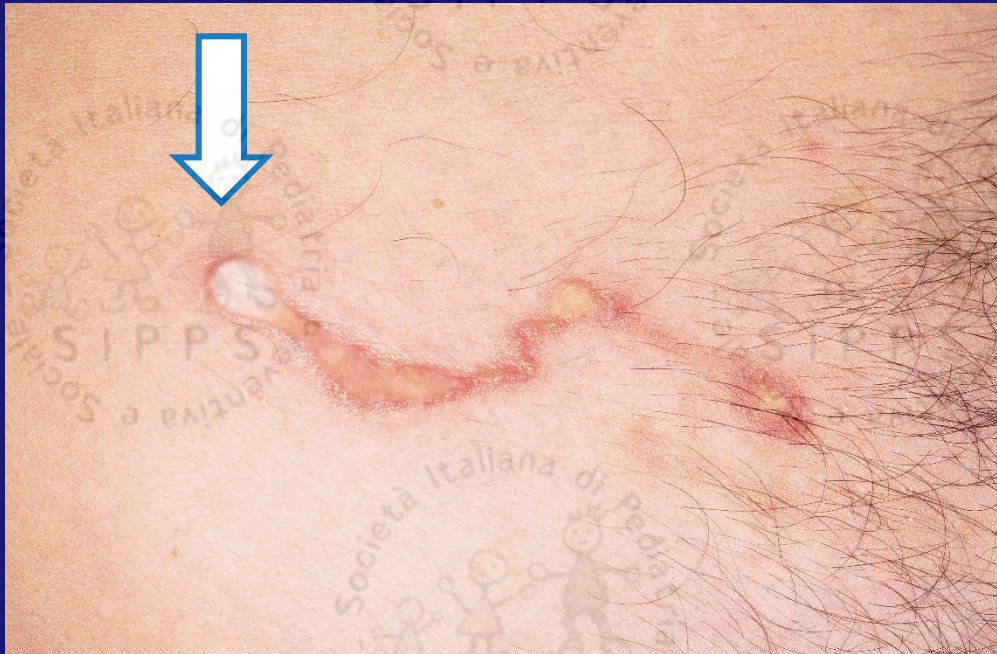**Larva migrans**



**Albendazolo** 400mg/die x 3 gg.

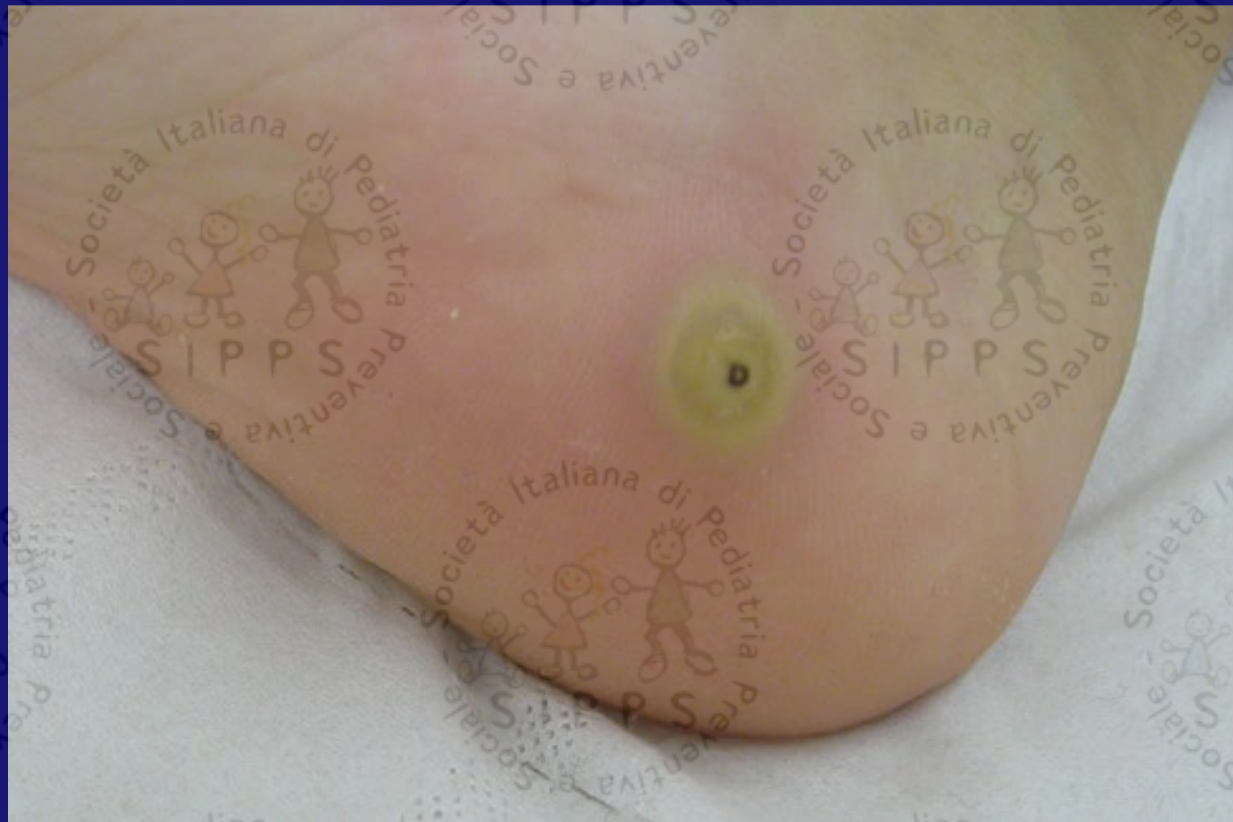**Tiabendazolo** galenico al 5-15%

Crioterapia

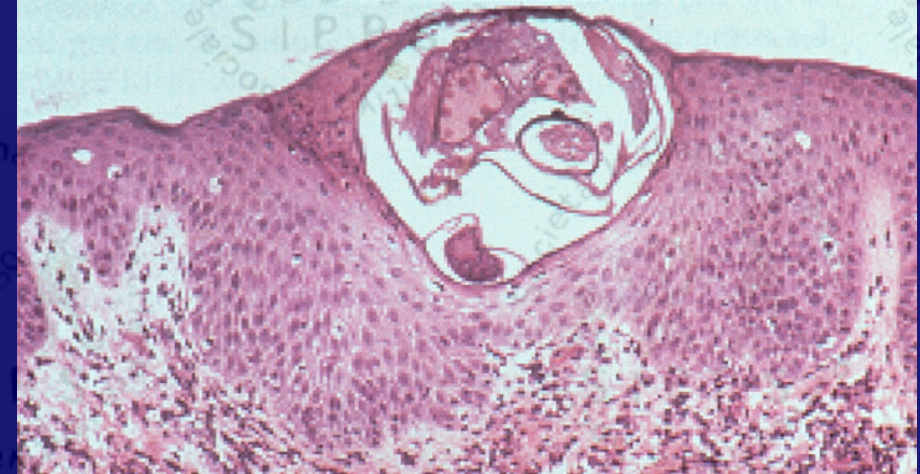

**Ivermectina** per OS 200 microgrammi/ Kg





**lesione callosa, molto pruriginosa, al piede  
sinistro, comparsa dopo una vacanza  
ai tropici**



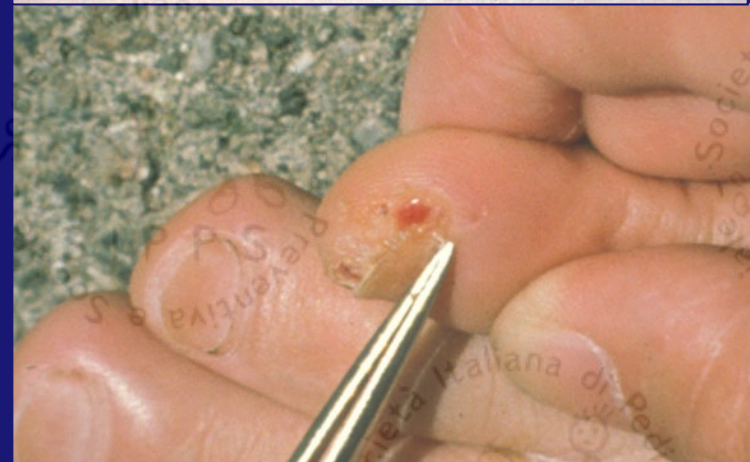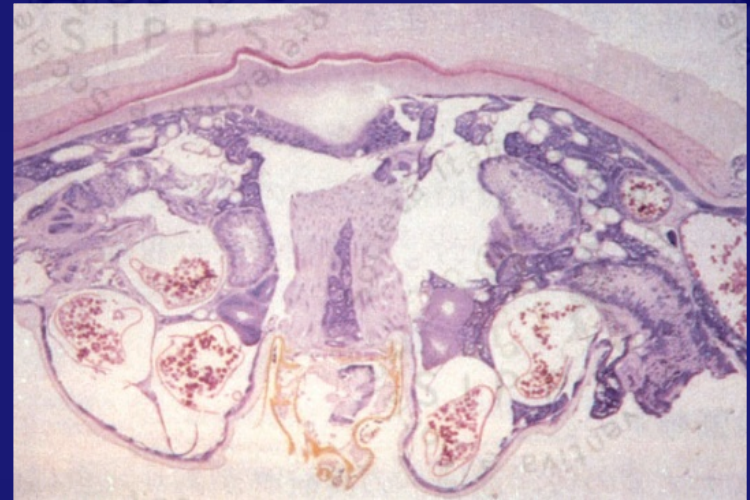
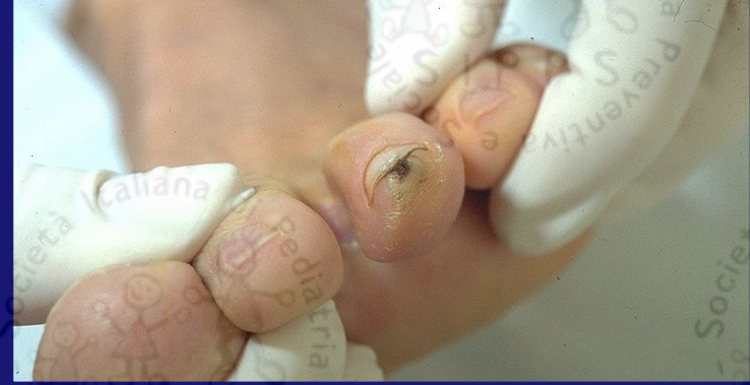## **Tunga penetrans**

pulce ematofaga della sabbia

penetra nella cute umana, cresce, deposita 100-150 uova e muore

# Trattamento

1. Asportazione chirurgica
2. Rimozione della pulce
3. Tiabendazolo x os 15-25 mg / Kg / die x 4 giorni



**XIX° Convegno Nazionale Dermatologia per il Pediatra**

***” Pelle madre ”***



**Riccione, 24 – 25 maggio 2019**

- Popolazioni migranti
- Segni di abuso
- Esantemi tipici e atipici
- Dermatologia e sport
- Cute e obesità
- Le macchie bianche
- Le macchie rosse
- Tinea e scabbia
- Malattie bollose
- Psoriasi
- Dermatologia di sede: la mano
- Dermatologia di sede: il piede
- Dermatologia di sede: il volto
- Dermatologia di sede: l'area genitale
- Urgenze e pseudourgenze
- Nevi melanocitici
- Malattie erpetiche
- Demoscopia
- Tricoscopia
- Terapia dell'acne
- Terapia delle micosi
- Terapia della dermatite atopica

# **10° Corso Interattivo Dermatologia Pediatrica del Mediterraneo**

*Isola di Pantelleria*

*29 giugno – 06 luglio 2019*

**Coordinatori: F. Arcangeli, P. Mulas**

