CLINICA TORTORELLA SALERNO
Chirurgia e Urologia Pediatrica

A.Savanelli - E. Giordano

Congresso Nazionale SIPPS

Caserta 17 Settembre 2016

MALFORMAZIONI VIE URINARIE INFERIORI

- VESCICALI
- Reflusso vescico-ureterale
- Ureteroceli
- Diverticoli
- Estrofia e varianti
- Anomalie uracali
- Duplicazione

- URETRALI
- Valvola uretra posteriore
- Diverticoli
- Siringocele
- Stenosi congenite
- Reflusso uretro-deferenziale
- Megalouretra
- Duplicazioni
- Cisti otricolo,vescichette
- Valvola uretra anteriore
- Polipo

Valvola uretra posteriore(VUP):incidenza

- La più comune ostruzione congenita del tratto urinario (1 ogni 8000 - 25 000 nati)

- L'ecografia prenatale rileva anomalie urologiche in 1 ogni 800 nati vivi ed il 10% delle anomalie sono VUP.

Valvola uretra posteriore(VUP):

L'ostruzione membranosa della uretra posteriore ere classificata da Young and Frantz nel 1919 in tre tipi distinti.

Con l'evoluzione tecnologica si è visto che le valvole sono sempre una menbrana perforata al di sotto del veru

Valvola uretra posteriore(VUP): diagnosi prenatale

Ecografia prenatale:Feto maschio.Parete vescicale ispessita.segno del ‘keyhole’ con vescica ed uretra posteriore dilatate ed idroureteronefrosi, reni “echobright “ ed oligoidramnios.

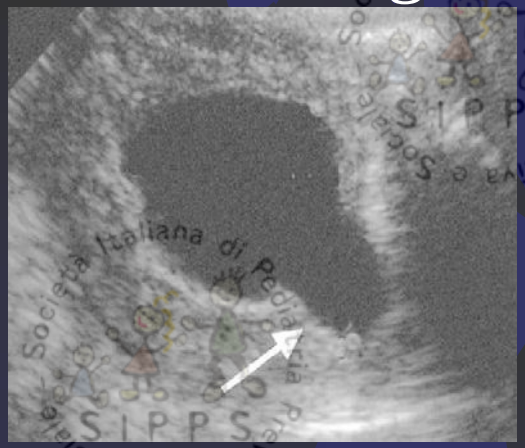

La diagnosi differentiale include : prune belly syndrome, atresia uretrale, reflusso bilaterale vescico-ureterale e, meno frequente , sindrome megacisti-microcolon con ipoperistalsi intestinale

Valvola uretra posteriore(VUP):
trattamento prenatale

L'intervento prenatale presenta un alto rischio di mortalità (43%).
I risultati a lungo termine non evidenziano miglioramenti della prognosi della funzione renale.

" Counseling" prenatale:le sequele non possono essere preventivabili.

VUP: sintomi

Nei neonati i sintomi ostruttivi sono presenti nel 77% dei casi e l'insufficienza renali è il segno predominante.

Altri sintomi: difficoltà respiratorie, deformità ossee, facies di Potter e vie urinarie dilatate e palpabili

Valvola uretra posteriore(VUP):imaging

L'ecografia è la prima indagine postnatale.

L'esame diagnostico " gold standard" rimane la cistouretrografia minzionale (con catetere uretrale o sovrapubico)

La scintigrafia con MAG3 può essere praticata dopo il mese di vita

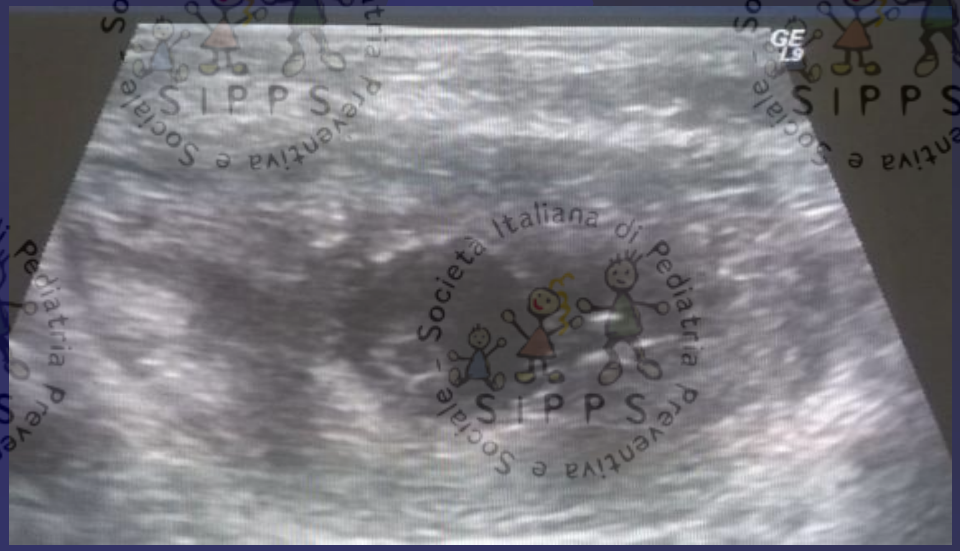

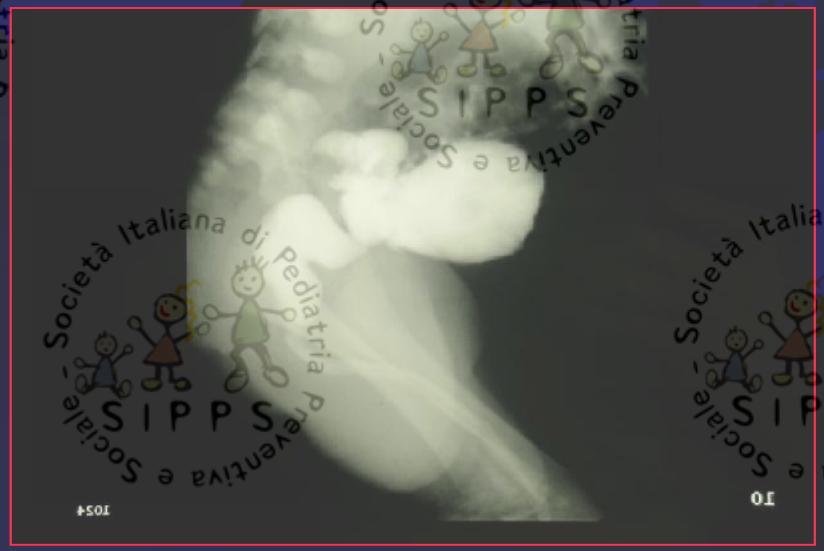

Valvola uretra posteriore(VUP): management neonatale intensivo

Garantire un adeguato drenaggio di urina con un catetere uretrale (5-8 F) o catetere soprapubico.

Monitorare bilancio idroelettrolitico.

Antibiotici a largo spettro per prevenire sepsi.

Valvola uretra posteriore(VUP): management intensivo neonatale

Il management intensivo neonatale usualmente risulta in stabilizzazione .

Peggioramento della creatinina, infezionii urinarie o dubbi sulla efficacia del drenaggio vescicale possono richiedere una derivazione ,normalmente una vescicostomia

L' ablazione della valvola è praticata quando le condizioni del neonato sono stabili.

Valvola uretra posteriore(VUP)

Difficoltà nella gestione dell'uretra neonatale ha portato allo sviluppo di più approcci per l'ablazione della valvola:

- uretrostomia perineale ed uso di resectoscopio ad ansa sotto visione (11,5 F);
- ablatione endoscopica antegrade attraverso una vescicostomia;
- uso di uretrotomo a lama fredda;
- elettrodo diatermico ad uncino sotto visione;
- stripping con catetere a pallone di Fogarty.

Oggi la ablazione transuretrale è praticata sotto diretta visione con resettoscopio,con sottile elettrodo Bugbee o con sottile mandrino metallico del catetere ureterale.

Valvola uretra posteriore(VUP): ablazione valvola (1980-2016)

Folgorazione con mandrino di catetere ureterale	115
Folgorazione con Bugbee .	12
Stripping con Fogarty.	14
Resezione con resettoscopio.	7
Uretrostomia perineal e resezione.	2

“Second look” eseguito in 31% dei casi

Trattamento Endoscopico

- L'ablazione transuretrale è praticata alle ore 5, 7 e 12 o anche solo in un punto.

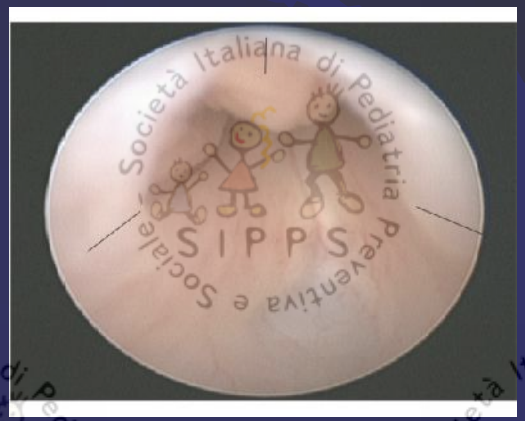

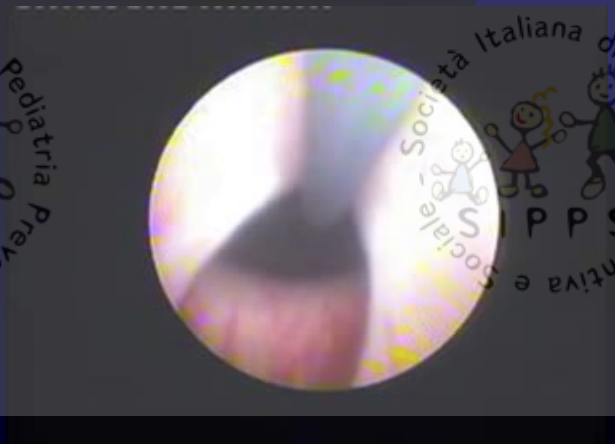

Valvola uretra posteriore(VUP): follow-up

Dopo l' ablazione della valvola una completa o unilaterale risoluzione del RVU si verifica nel 27-55% dei pazienti. (Il reflusso è presente nel 37-67% dei casi alla diagnosi)

Un reflusso persistente unilaterale è usualmente associato ad un rene non funzionante.

La displasia renale è frequente e la sua estensione determina la funzione del rene interessato.

Valvola uretra posteriore(VUP): follow-up

Una disfunzione della vescica è presente nel 13-38% dei pazienti.

L'indagine urodinamica può mostrare differenti quadri:

1)Vescica iperattiva con contrazioni detrusoriali durante il riempimento vescicale (quadro che migliora con il tempo).

2)Vescica ipertonica , a bassa compliance, con piccola capacità.

3)Danno miogeno con overflow e minzione con Valsalva .

I 3 patterns urodinamici hanno una evoluzione temporale

Valvola uretra posteriore(VUP): Trattamento della disfunzione vescicale

- Anticolinergici per incrementare la compliance e la capacità della vescica e trattarela iperattività detrusoriale.
- La tossina botulica può essere utilizzata nelle vesciche iperattive .
- Alpha-bloccanti e doppia minzione per favorire lo svuotamento della vescica e ridurre il residuo di urina.
- Nelle vesciche che non rispondono agli urofarmaci e non svuotano il cateterismo intermittente può essere indicato ed in alcuni casi è posibile effettuarlo per via uretrale.
- Un condotto di Mitrofanoff può esser necessario per praticare il CIP quandi è presente una uretra sensibile al dolore.
- Un intervento di “augmentation” vescicale è indicato in vesciche a bassa compliance o di piccola capacità.
- In alcuni casi il drenaggio notturno della vescica con un catetere in sede è richiesto.

Valvola uretra posteriore(VUP): long follow-up

A dispetto della diagnosi precoce e della ablatione della valvola, un danno renale progressivo si sviluppa in un numero significativo di bambini.

L'insufficienza cronica renale è presente nel 34% dei casi a 10 anni e nel 51% a 20 anni.

Una insufficienza renale terminale è presente nel 10% dei casi a 10 anni e nel 38% a 20 anni.

Ureterocele:dilatazione cistica del tratto terminale dell’uretere .

Ortotopico se localizzato all’interno della vescica

Ectopico se nel collo vescicale o nell’uretra

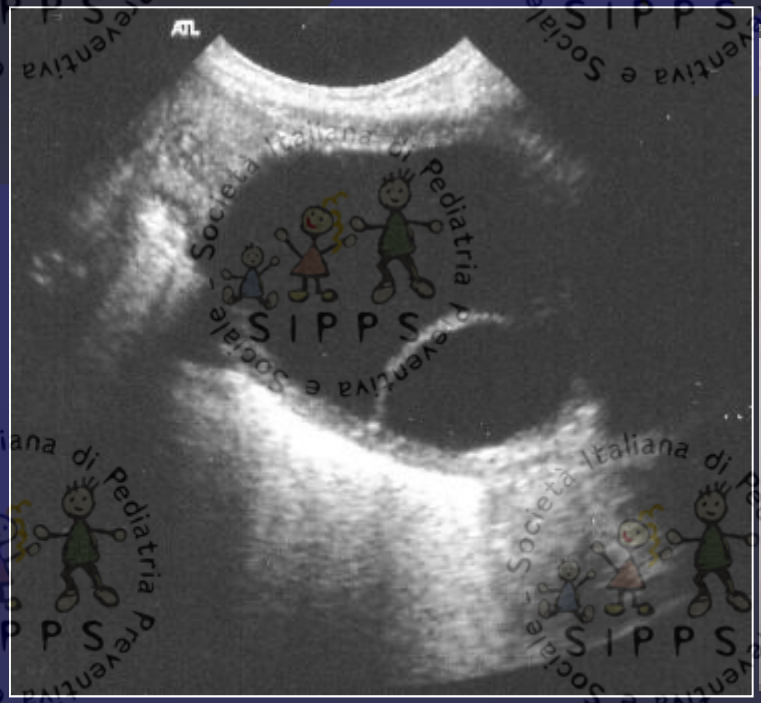

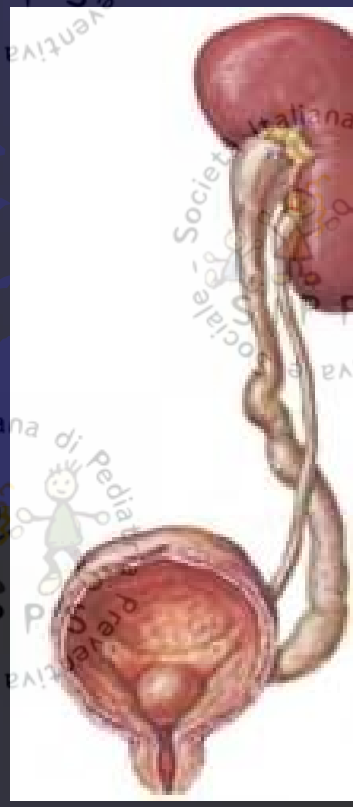

Ureterocele: sintomi

- infezioni ricorrenti dell'apparato urinario
- Pielonefrite
- Ritenzione urinaria e disturbi minzionali
- Ritardo del normale sviluppo fisiologico
- Ematuria
- Dolore addominale ciclico
- Calcoli ureterali.

Ureterocele:diagnostica

- Ecografia prenatale
- Ecografia postnatale a vescica vuota perché l'urina può comprimere l'ureterocele e non visualizzarlo.
- Cistografia per diagnosticare eventuale reflusso associato
- Studi funzionali: scintigrafia renale utile per valutare la funzione renale e la uro-TAC o la uro RNM possono essere utili per i dettagli anatomici soprattutto nei doppi distretti.

URO RNM in DD

Magn Reson Imaging Clin N Am. 2013 Nov;21(4):717-30.

Magnetic resonance urography in evaluation of duplicated renal collecting systems.

Adeb M[1], Darge K, Dillman JR, Carr M, Epelman M.

[1]Division of Body Imaging, Department of Radiology, The Children's Hospital of Philadelphia,

Abstract

Duplex renal collecting systems are common congenital anomalies of the upper urinary tract. In most cases they are incidental findings and not associated with additional pathologies. They demonstrate, however, higher incidences of hydroureteronephrosis, ureteroceles, and ectopic ureters. The most comprehensive morphologic and functional evaluation of duplex systems can be achieved using magnetic resonance urography. Functional magnetic resonance urography allows better separation of the renal poles, thus more accurate calculation of the differential renal functions compared with renal scintigraphy. Magnetic resonance urography is the study of choice when upper urinary tract anatomy is complex or when functional evaluation is needed.

Ureterocele:terapia

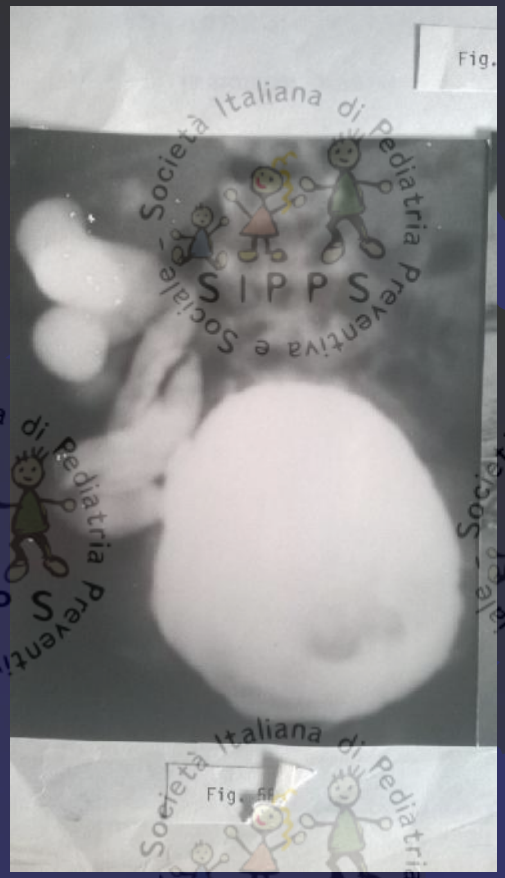

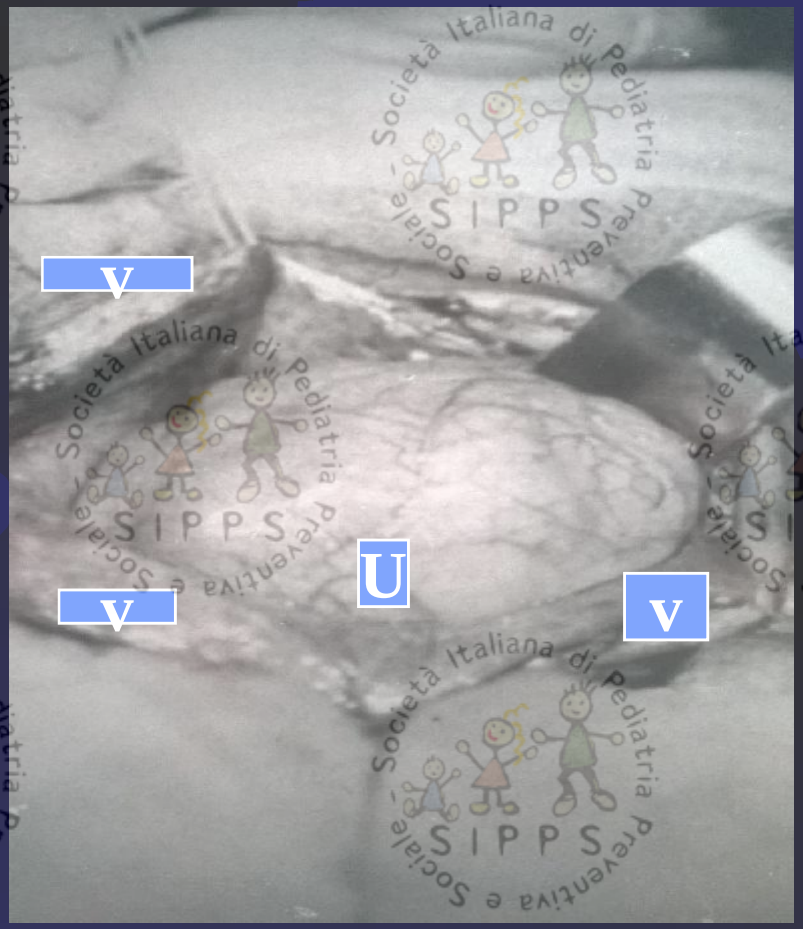

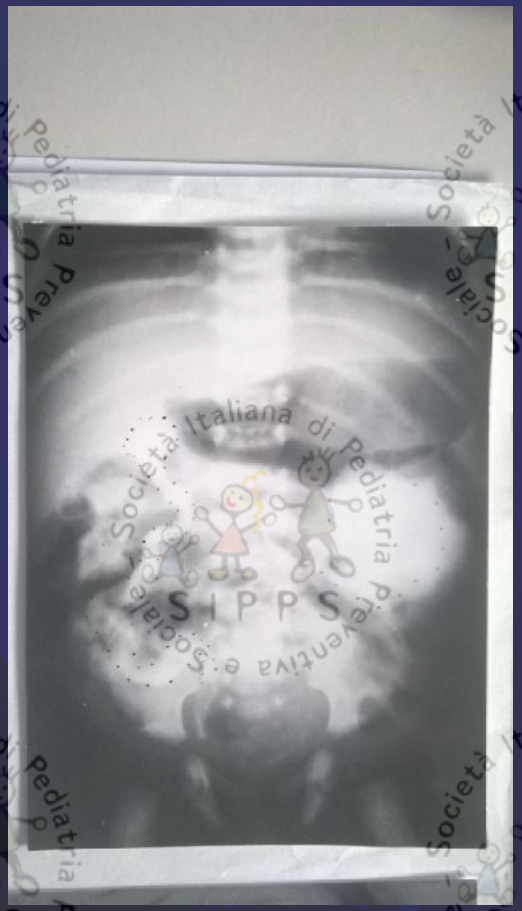

Ureterocele.

OPZIONI CHIRURGICHE

- Trattamento conservativo nelle forme lievi.
- Decompressione endoscopica.
- Eminefrectomia.
- Ricostruzione primaria
- Uretero-ureterostomia.

Ureterocele.
OPZIONI CHIRURGICHE

- La scelta dipende dai seguenti criteri:
- Stato clinico del paziente (sepsi,etc).
- Età del paziente.
- Presenza o assenza del reflusso
- Funzione dell'emirene superiore nei DD.
- Ostruzione dell'uretere adelfo nei DD.
- Patologia dell'uretere controlaterale nei DD.
- Preferenze dei genitori e del chirurgo

Ureterocele.
OPZIONI CHIRURGICHE

- Lattante asintomatico con rene non o ipo funzionante senza ostruzione significativa:attesa.
- Lattante con infezione o ostruzione :incisione endoscopica come primo tempo.
- Secondo tempo chirurgico se decompressione non efficace o reflusso severo o patologia uretere controlaterale nei DD.
- Trattamento conservativo se decompressione efficace e assente reflusso(25% dei casi)

Ureterocele: trattamento endoscopico

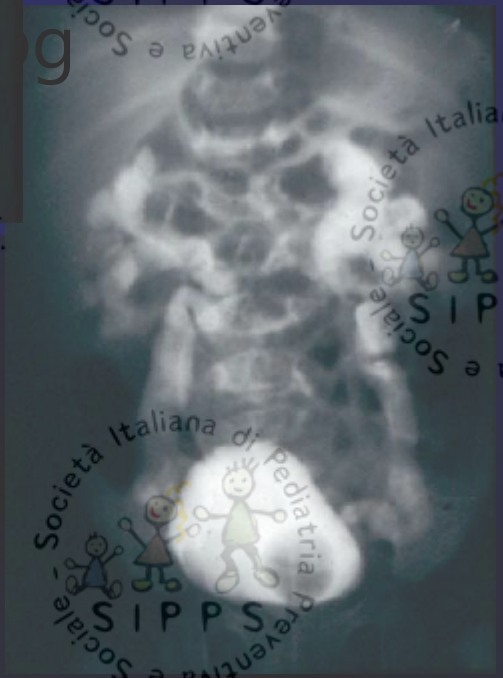

Ureterocele :
trattamento chirurgico

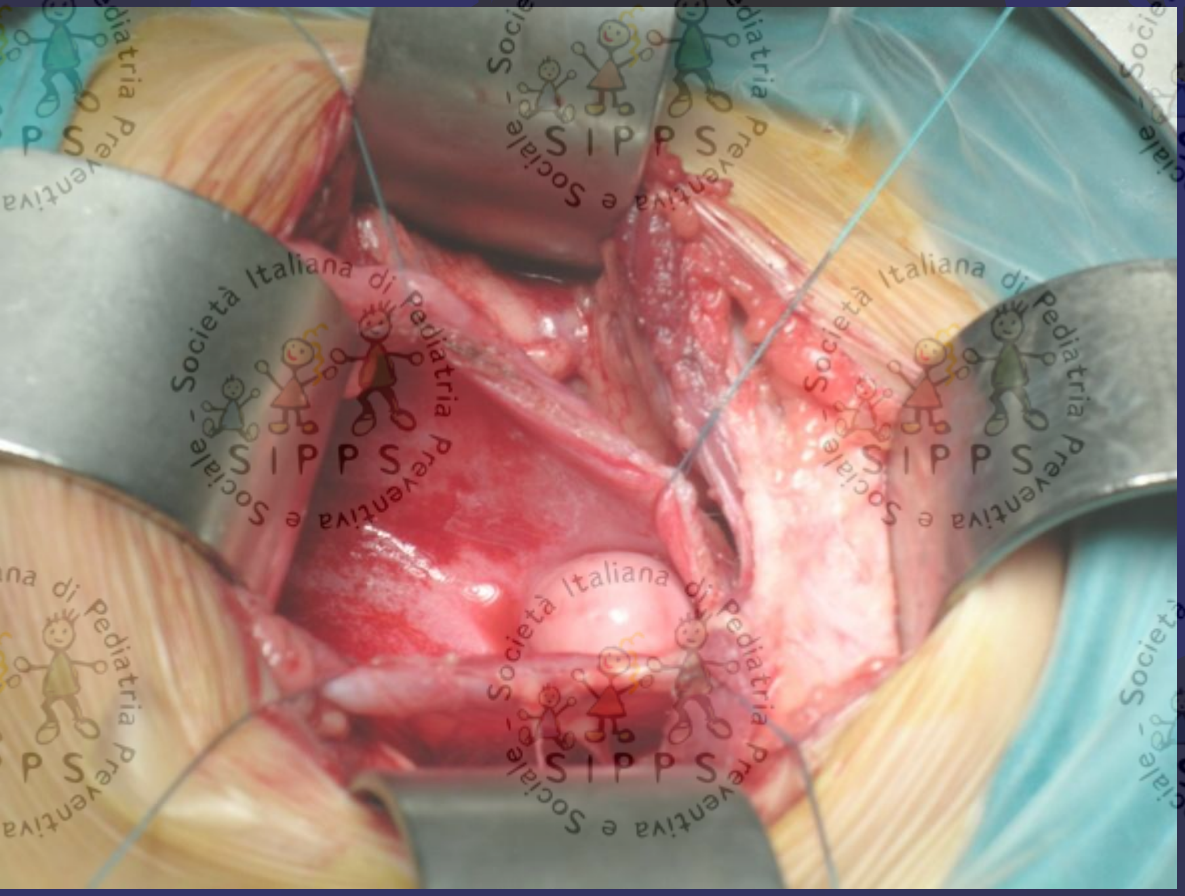

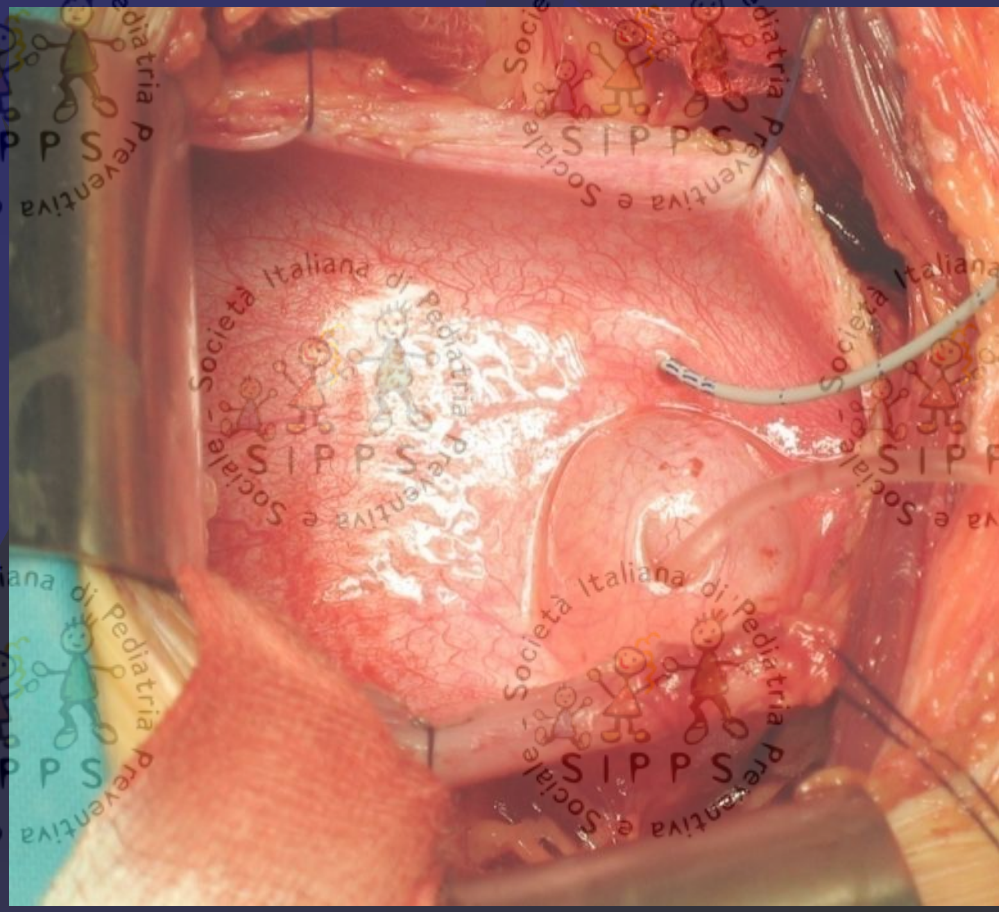

URETEROCELE
Trattamento chirurgico:eminefrectomia

Emirene non funzionante

- Assenza di RVU
- Presenza di sintomi
- Prevenzione neoplasie(?)

Ureterocele in DD

Pediatr Surg Int. 2012 Mar;28(3):309-14. doi: 10.1007/s00383-011-3032-z. Epub 2011 Nov 30.

Clinico-pathological correlation in duplex system ectopic ureters and ureteroceles: can preoperative work-up predict renal histology?

Meneghesso D[1], Castagnetti M, Della Vella M, Benetti E, Zucchetta P, Rigamonti W, Murer L.

Upper pole histology has been poorly investigated in duplex system ectopic ureters and ureteroceles. We aimed to determine the differences in histology between the conditions, and to identify clinical markers of renal damage.

CONCLUSIONS:

We did not find significant differences in the histology of upper poles associated with ectopic ureters and ureteroceles. Histology was normal in more than one-third of patients, although the poles were poorly functioning. We hypothesize that these poles were hypoplasic rather than dysplasic. We failed to identify predictors of histological damage. Hence, the latter cannot be considered a factor guiding our decision-making.

Ureterocele in DD

Pediatr Surg Int. 2011 Dec;27(12):1323-6. doi: 10.1007/s00383-011-2968-3. Epub 2011 Aug 30.

Partial nephroureterectomy in a duplex system in children: the need for additional bladder procedures.

Pearce R[1], Subramaniam R.

INTRODUCTION AND OBJECTIVES:

Heminephroureterectomy (HN) is our treatment of choice in a duplex system with non-functioning moiety. We examined the need for endoscopic incision (EI)/bladder reconstructive surgery (BRS) and whether ureteroceles and/or vesicoureteric reflux (VUR) influenced management options.

METHODS:

Retrospective study of patients undergoing HN by a single surgeon (2003-2008). Patients were classified according to the presence (Group 1) or absence (Group 2) of ureterocele. The groups were subdivided with coexisting dilating VUR (a) or not (b). Statistical analysis included Fisher's exact test.

RESULTS:

Thirty-one children were identified. Seventeen (54.8%) had ureterocele (Group 1) and 14 patients had no ureterocele (Group 2). Group 1 had eight with VUR (1a) and nine without (1b). Group 2 had seven with VUR (2a) and seven without (2b). Significantly more patients with ureterocele required EI/BRS ($p = 0.006$). Five (29%) in Group 1 required BRS versus none in Group 2 ($p = 0.04$). Six (75%) in Group 1a underwent EI/BRS versus three (33%) in Group 1b ($p = 0.15$). Significantly more in Group 1a required EI prior to HN versus Group 1b ($p = 0.04$). Similar numbers of patients required BRS in Groups 1a and 1b ($p = 0.61$).

CONCLUSIONS:

In the absence of ureterocele, there is minimal likelihood of requiring surgery apart from HN, independent of VUR. Presence of ureterocele is an indicator for additional procedure within the bladder. There is a higher incidence of EI when ureterocele co-exists with dilating VUR.

Ureterocele in DD :

Send to:

J Paediatr Child Health. 2014 Feb;50(2):96-9. doi: 10.1111/jpc.12329. Epub 2013 Dec 23.

Management of duplex-system ureterocele.

Mariyappa B[1], Barker A, Sammakay N, Khosa J

Author information

[1]Department of Paediatric Surgery, Princess Margaret Hospital for Children, Perth, Western Australia, Australia.

Abstract

AIM: To analyse different treatment modalities, functional outcome and continence in children treated for duplex-system ureterocele and to review the relevant literature.

METHODS: The medical records of patients with duplex-system ureterocele treated between 2001 and 2011 were reviewed retrospectively.

RESULTS: Twenty-two cases were identified. Five patients underwent incision of the ureterocele as initial procedure. It was curative in only one patient. Seven patients underwent upper-pole nephroureterectomy. It was curative in 4 cases. Five patients underwent excision of ureterocele and common-sheath reimplant, and the remaining 5 patients had upper-pole nephroureterectomy and simultaneous excision of ureterocele with lower-moiety ureteric reimplantation. These surgeries were curative in all patients. Follow-up ranged from 4 to 84 months. Functional outcome was good in all patients. Fourteen patients were continent at follow-up, and continence was not assessed in the other 8 because of young age.

CONCLUSIONS: Our data suggest a higher rate of secondary procedures if there is retained ureterocele. Data also suggest that complete reconstruction can be safely performed in a young infant without any adverse effect on continence.

Alta percentuale di procedure secondarie dopo incisione.
Ricostruzione completa ottima prognosi. (J Paediatr Child Health 2014)

REFLUSSO VESCICO URETERALE

Il reflusso vescico ureterale primitivo è un difetto congenito che causa un flusso retrogrado dell’urina dalla vescica verso la pelvi ed il rene

Teorie tradizionali sulla patogenesi del reflusso

Il r v u è provocato da anomalie anatomiche:

- 1.Brevità del tratto intravescicale
- 2.Lateralizzazione del meato
- 3.Lassità della muscolatura periureterale

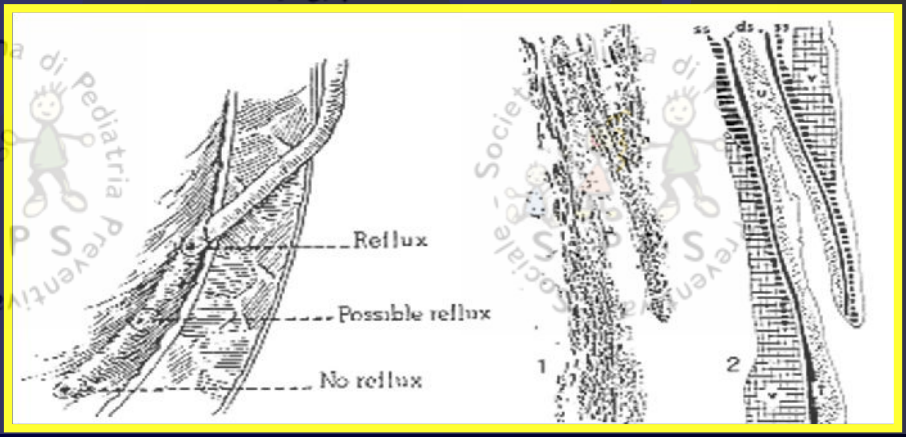

Classificazione Internazionale del V.U.R.

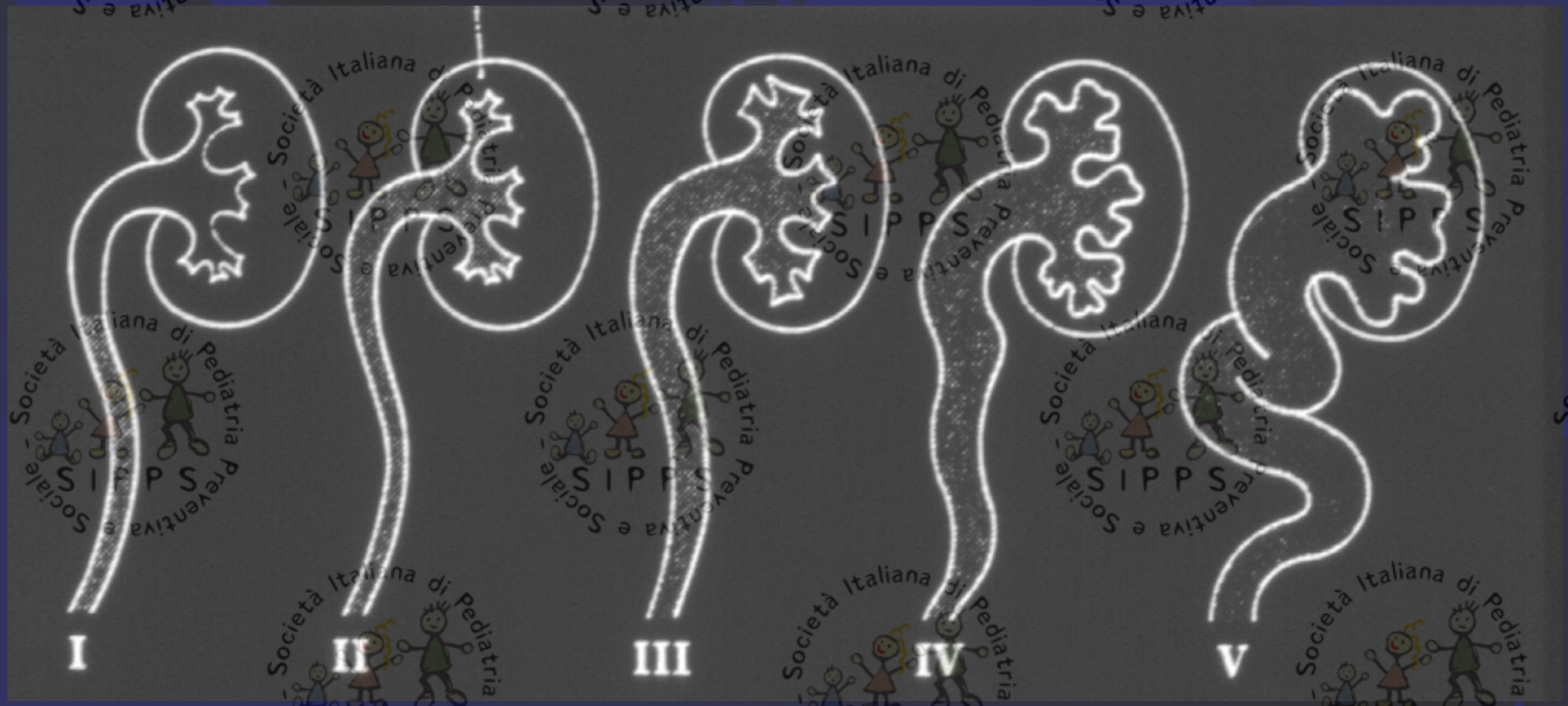

Soggetti a rischio di RVU

- *Fratelli di bambini affetti da RVU (25-35%)* *Connolly 1997*
- *Figli di genitori affetti da reflusso*
- *Neonati con diagnosi perinatale di idronefrosi (10-20%)* *Dhillon 1998*
- *Bambini affetti da infezione urinaria (30-50%)* *Kunin 1964*

I genitori dei bambini con RVU dovrebbero essere informati che c'è una alta prevalenza di RVU nei fratelli e nella progenie.

Se si decide di fare uno screening , si effettua una ecografia renale.

La cistografia è raccomandata se ci sono cicatrici renali alla ecografia o una storia di IVU.

Nei fratellini piu grandi non necessario screening se assenti segni clinici e anomalie minzionali

RVU primitivo
Acquisizioni recenti

Vesicoureteral Reflux: 2 different types

◆ Diagnosis	perinatal	after UTI
◆ Gender	> male	> female
◆ Dysplasia	congenital	acquired
	diffuse	focal
	severe	mild/moderate
◆ Evolution	ï	++ (recurrent UTI)

NEFROPATIA DA REFLUSSO

ACQUISITA

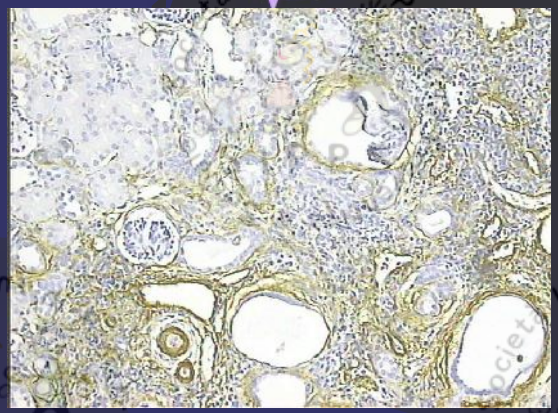

CONGENITA

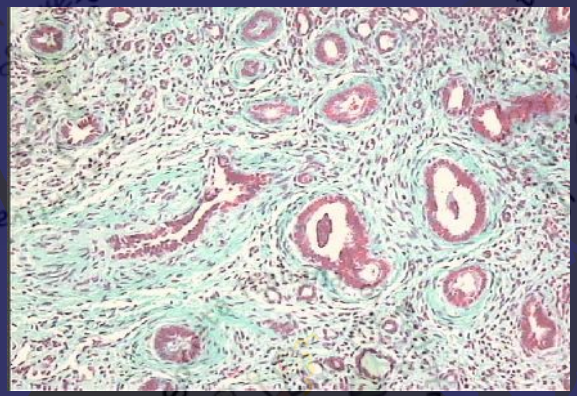

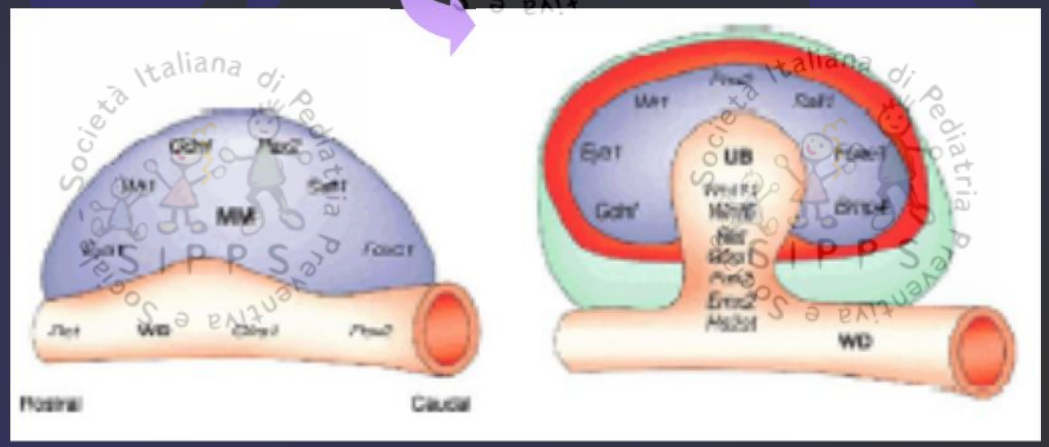

R.V.U. e disfunzione vescicale

- Nel 60% dei neonati affetti da RVU si osserva urodinamicamente:
  - Ipercontrattilità con instabilità del detrusore
  - Elevate pressioni minzionali
  - Incoordinazione detrusore-sfintere con incostante rilasciamento del pavimento pelvico con minzione interrotta ed incompleta

Sillen U. J.Urol 1996; 155: 1711-15)

R.V.U. e disfunzione vescicale

- Le caratteristiche funzionali del detrusore si normalizzano nell'80% dei casi nel corso del primo anno di vita, mentre in un'elevata percentuale di bambini che presentano reflusso persistente si osserva una disfunzione vescicale consistente in :
  - **Ipocontrattilità** *vescicale*
  - *Aumento della capacità vescicale >200%*
  - *Elevato residuo postminzionale (25%)*
- Uno studio recente svedese ha mostrato che i pazienti con RVU e disfunzioni minzionali hanno un peggiore outcome dopo il trattamento compreso l'elevato rischio di danno renale.

Sillen U, Brandstro¨m P, Jodal U, et al. The Swedish reflux trial in children: v. bladder dysfunction. J Urol 2010;184:298–304).)

REFLUSSO VESCICO-URETERALE

OBIETTIVI DEL TRATTAMENTO

perchè trattare il RVU:

per la prevenzione delle complicanze della malattia a breve termine....

- Nefropatia da reflusso
- Pielonefriti
- Cicatrici renali
- Scarsa crescita renale

....e a lungo termine

- Proteinuria
- Ipertensione
- Eclampsia
- Insufficienza renale terminale

Alternative terapeutiche del RVU



Grade I II III IV V

EAU Guidelines on Vesicoureteral Reflux in Children

Serdar Tekgu¨l a,*, Hubertus Riedmiller b, Piet Hoebeke c, Radim Kocˇvara d, Rien J.M Christian Radmayr f, Raimund Stein g, Hasan Serkan Dogan a

The scientific literature on reflux disease is limited, and the level of evidence is generally low. Most of the studies are retrospective, include different patient groups, and have poor stratification of quality. Also, there is a high risk of presenting misleading results by combining different types of studies when systematically extracting data. Therefore, producing recommendations for managing reflux disease based on high-quality studies is unfortunately not possible. ***The authors have assessed the current literature but, in the absence of conclusive findings, have provided recommendations based on panel consensus***.

These guidelines aim to provide a practical approach to the treatment of vesicoureteral reflux (VUR) based on risk analysis.

REFLUSSO VESCICO-URETERALE

TRATTAMENTO
RVU I, II, III

opzioni terapeutiche:

- antibioticoprofilassi
  cranberry-yogurt
- trattamento endoscopico
- trattamento occasionale
delle IVU
  e monitoraggio delle infezioni

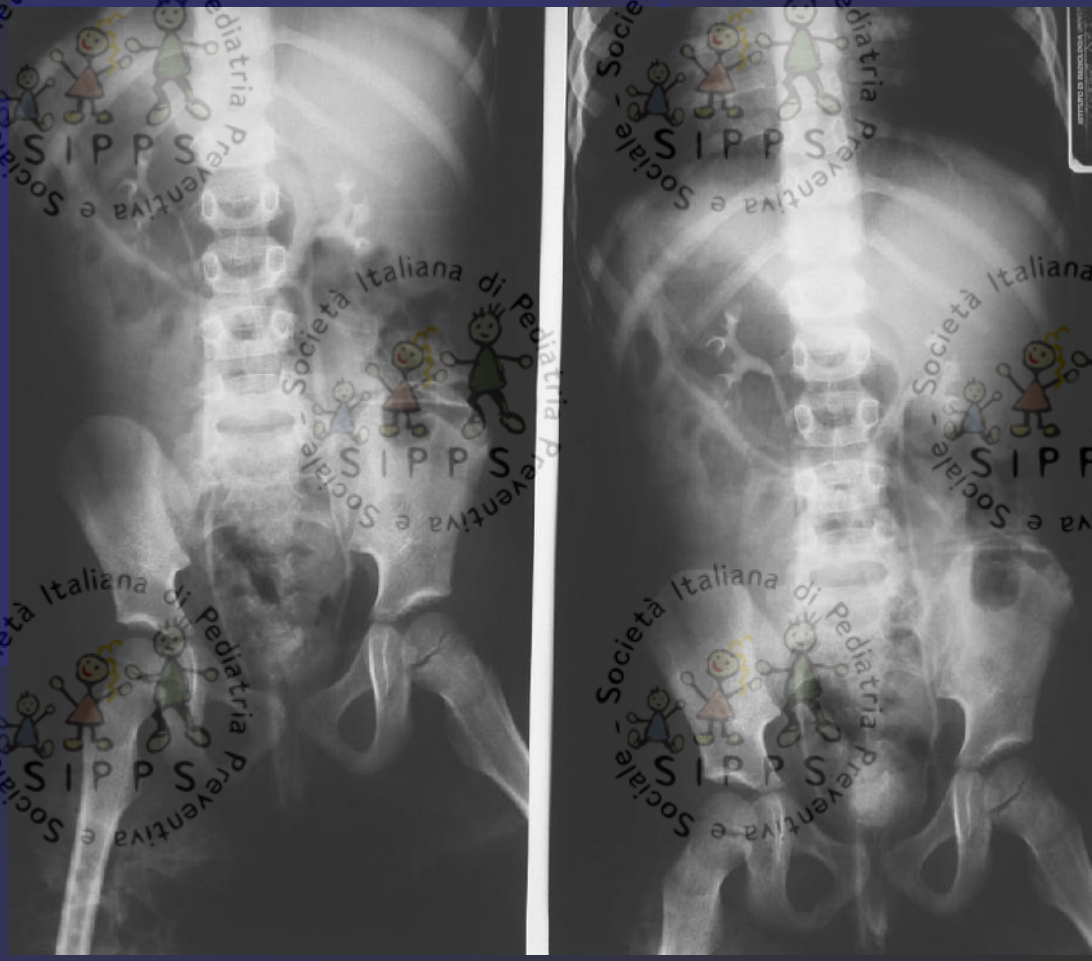

REFLUSSO VESCICO-URETERALE

Trattamento CONSERVATIVO

OBIETTIVO → **Mantenere STERILI LE URINE**

per:
- Evitare la formazione di cicatrici renali
- Non compromettere la crescita renale
- Consentire nel tempo l'eventuale maturazione "spontanea" della GUV e ala guarigione

GUARIGIONE →
- **Fino all'80% dei casi con uretere non dilatato**
- **Fino al 40% dei casi con uretere dilatato**

Smellie JM. et al:J Pediatr 2001

REFLUSSO VESCICO-URETERALE

Trattamento CONSERVATIVO

PROFILASSI ANTIBIOTICA

- Molecole che raggiungono alta concentrazione urinaria
- Molecole ad ampio spettro di attività
- Molecole che alterano poco la flora intestinale
- Facile via di somministrazione (os)
- Buona palatabilità
- Costo contenuto

REFLUSSO VESCICO-URETERALE

antibioticoprofilassi

Quando?

…….è consigliabile nel primo anno di vita;

……. nei pazienti con infezioni recidivanti spesso di sesso femminile e con disfunzioni minzionali ;

……. la persistenza del RVU espone ad alto rischio di pielonefriti all'inizio dell'attività sessuale ed in concomitanza alla gravidanza

Elder J.S.: Current Urology Reports 2008

REFLUSSO VESCICO-URETERALE

TRATTAMENTO RVU IV, V

ASSENZA DI UNIFORMITÀ DI VEDUTE E DI TRATTAMENTO

REFLUSSO VESCICO-URETERALE

INDICAZIONI AL TRATTAMENTO ENDOSCOPICO O CHIRURGICO

- ✓ Grado del reflusso
- ✓ Età e sesso del paziente
- ✓ Mancata risoluzione "spontanea" entro 2 anni dalla diagnosi
- ✓ Progressione del danno renale
- ✓ Intolleranza agli antibiotici
- ✓ Compliance non affidabile del nucleo familiare
- ✓ Progressione della malattia dopo trattamento conservativo
- ✓ Recidiva o reinfezione sotto antibioticoprofilassi

Elder J.S.: Current Urology Reports 2008
Sudipta Sen : Jndian Journal of Pediatrics 2008
Nelson C.P. et al: The Journal of Urology 2009

REFLUSSO VESCICO-URETERALE

TRATTAMENTO ENDOSCOPICO

Quando?

Primo tentativo

- RVU primitivo senza severa dilatazione ureterale
- "small infants" con RVU di grado severo in alternativa alla stomia???
- in alternativa alla profilassi antibiotica.

* Dawrant MJ: J Urol 2006
* Nelson CP et al: The Journal of Urology 2009

REFLUSSO VESCICO-URETERALE

Trattamento ENDOSCOPICO

VANTAGGI

- buona tolleranza
- breve durata di esecuzione (circa 15')
- alternativa alla profilassi antibiotica a lungo termine
- breve durata di ricovero (One day surgery)
- modesto trauma rispetto alla chirurgia
- alternativa alla chirurgia tradizionale nel 4 e 5°grado ?

SVANTAGGI

- metodica non sempre risolutiva
- rischio di ostruzione ureterale acuta 0,5%
- rischio di IVU febbrili 0,75%
- recidive nel 20% dei casi se deflux

Puri 2002
Stemberg 2002
Elder J.S.: Current Urology Reports 2008

REFLUSSO VESCICO-URETERALE

Trattamento ENDOSCOPICO

La percentuale di successo con una singola iniezione è:

- inversamente proporzionale al grado di reflusso

I-II	78%
III	72%
IV	63%
V	50%

Elder JS, Diaz M, Caldamone A: J Urol 2006

REFLUSSO VESCICO-URETERALE

Trattamento CHIRURGICO

INDICAZIONI →

- Mancata risoluzione dopo terapia medica e /o endoscopica
- RVU associato ad anomalie anatomiche
- RVU severi di IV e V grado con perdita di funzione (?)

OBIETTIVO → Allungamento dell'uretere intravescicale

REIMPIANTO URETERO-VESCICALE SEC. COHEN

REIMPIANTO URETERO-VESCICALE SEC. POLITANO-LEADBETTER

REFLUSSO VESCICO-URETERALE

Trattamento CHIRURGICO

Risultati

percentuale di successo del 98% per il tr. chirurgico di RVU di I-IV grado, lievemente inferiore per il RVU di V grado

Elder JS: Current Urology Reports 2008

COMPLICANZE

→ Ostruzione precoce del neomeato
(edema, ematoma o inginocchiamento dell'uretere reimpiantato)
→ Ostruzione persistente del neomeato
(ischemia ureterale o errore di posizione dell'uretere reimpiantato)
→ Persistenza del RVU
(errore di tecnica, disfunzione vescicale misconosciuta)

REFLUSSO VESCICO-URETERALE

Trattamento CHIRURGICO LAPAROSCOPICO: tecnica intravescicale

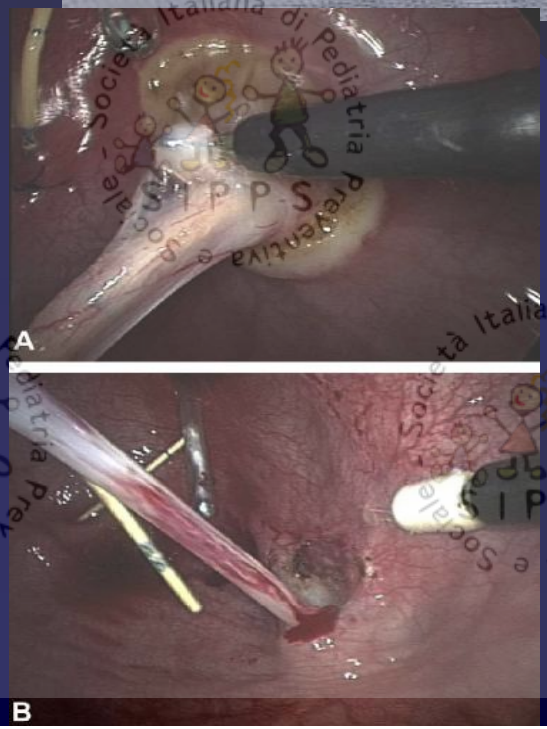

- risultati simili a quelli ottenuti con la chirurgia tradizionale
- procedura complessa (per i bambini di età inferiore ai 2 anni)
- non consigliabile per i lattanti (< 6 mesi)
- capacità vescicale limite per la realizzazione della tecnica :130 ml

notevole esperienza dell'operatore

Canon SJ. et al: J Urol 2007

REFLUSSO VESCICO-URETERALE

Trattamento CHIRURGICO LAPAROSCOPICO: extravescicale secondo Lich-Gregoir

- procedura non complessa
- non consigliabile per i lattanti
- breve ospedalizzazione,poco dolorosa
- in alternativa al trattamento endoscopico in ureteri non molto dilatati
- buona esperienza dell'operatore

Canon SJ. et al: J Urol 2007

Reflusso vescico-ureterale

Il sarto nella Firenze del 500

- Certamente bisogne guardare i RENI più che il reflusso…….ma anche alla qualità della vita.

- APPROCCIO SARTORIALE ADATTATO AL SINGOLO CASO previa corretta ed accurata informazione su vantaggi e svantaggi delle varie opzioni data ai genitori

GRAZIE PER LA VOSTRA ATTENZIONE