Il ruolo dell'ecografia nei DFGI

GIANFRANCO VALLONE
Giuseppe Pontillo

Responsabile Radiologia ed Ecografia Pediatrica
Dipartimento assistenziale integrato di diagnostica morfologica e funzionale Radioterapia e Medicina legale

Università degli studi di Napoli Federico II

DISTURBI FUNZIONALI GASTRO-INTESTINALI

Pediatric Rome III Criteria for Functional Disorders

- Functional Dyspepsia
- Functional Abdominal Pain
- Cyclic Vomiting Syndrome
- Irritable Bowel Syndrome

DISTURBI FUNZIONALI GASTRO-INTESTINALI

Sintomi gastroenterici cronici o ricorrenti non spiegati da anomalie strutturali o biochimiche.

PRIMA (ROMA I)

- Definizioni molto restrittive
- Diagnosi sostanzialmente "per esclusione", talora dopo un pesante iter strumentale

DOPO (ROMA III)

Diagnosi "in positivo", su base clinica, con minimo Iter strumentale

MA…

L'ecografia è una metodica non invasiva, per cui può essere utile nel
bambino come indagine di I livello, per escludere patologie organiche ed eventualmente rivelare delle sorprese…

ECOGRAFIA GASTRO-INTESTINALE

Tecnica d'esame

SONDE: convex e microconvex o lineari

FREQUENZA: 5-10 MHz

La scelta della frequenza dipende:

- dalle caratteristiche del pz
- dal segmento del tubo GE in esame
- dal tipo di informazione ricercata

ECOGRAFIA GASTRO-INTESTINALE

Tecnica d'esame

In generale

Sonde da 5 MHz:

Immagine panoramica

Utili in pz obesi

Sonde da 7,5-10 MHz:

Studio del dettaglio di parete

Utili in pz magri

ECOGRAFIA GASTRO-INTESTINALE

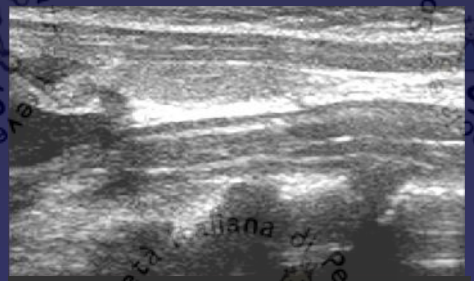

Esofago toracico

Stomaco

Piloro

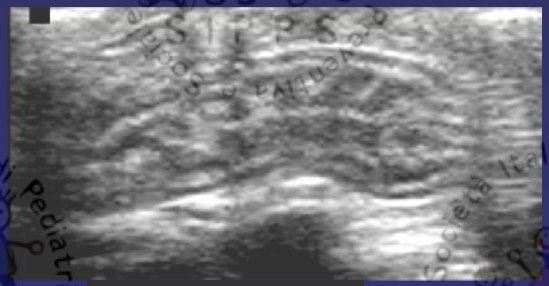

Digiuno

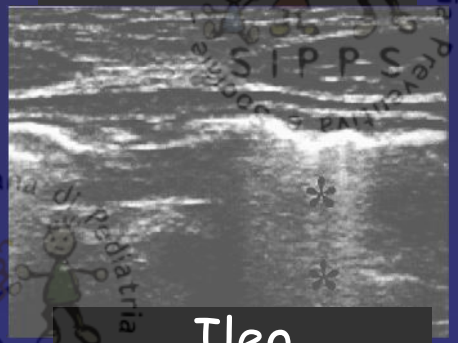

Ileo

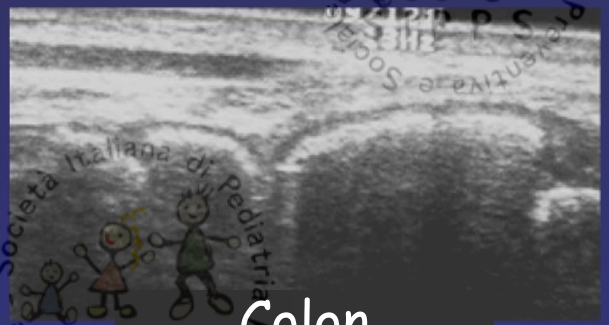

Colon

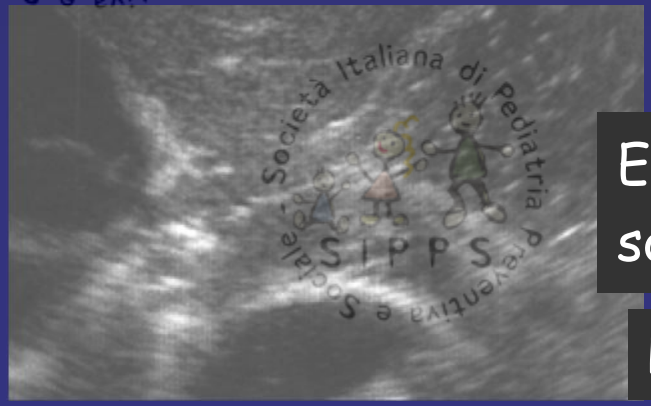

Esofago sottodiaframmatico

Parziale eccezione

ECOGRAFIA GASTRO-INTESTINALE

Patologie organiche che entrano in diagnosi differenziale con la dispepsia funzionale:

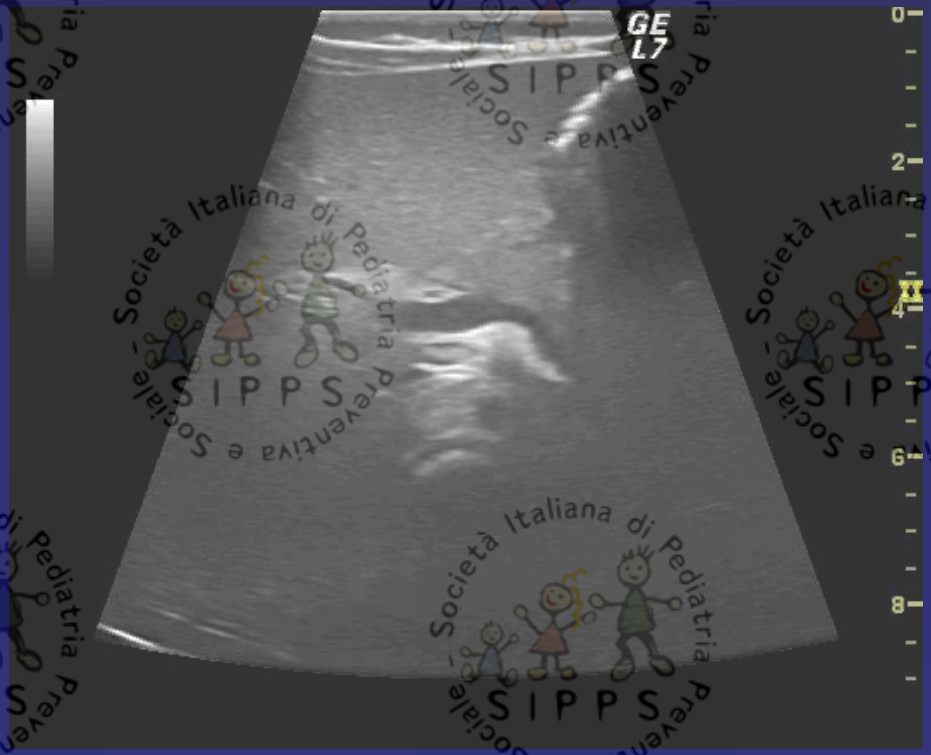

Caso Clinico n° 1 #1

- STEP 1
  - Anamnesi

    - anno di vita: - scarso accrescimento, pianto ai pasti, inappetenza, singhiozzo, irritabilita' notturna, infezioni vie aeree superiori

    Eta' prescolare: - vomito intermittente, pirosi, dolore toracico e rigurgiti

Reflusso Gastroesofageo

ESAME ECOGRAFICO:

A stomaco vuoto per individuare l'esatta lunghezza dell'esofago sottodiaframmatico (v.n. 18-24 mm) e l'angolo di His

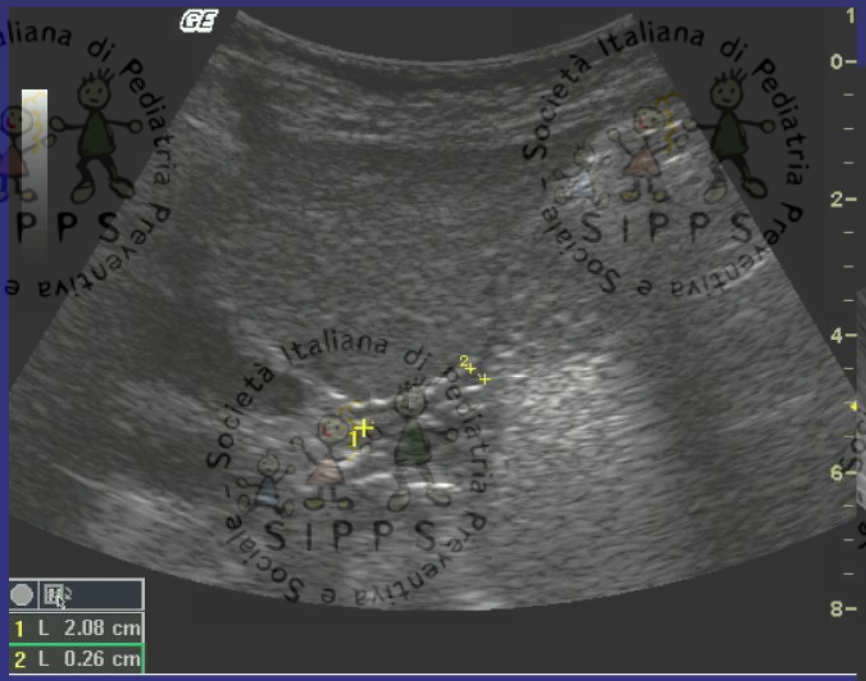

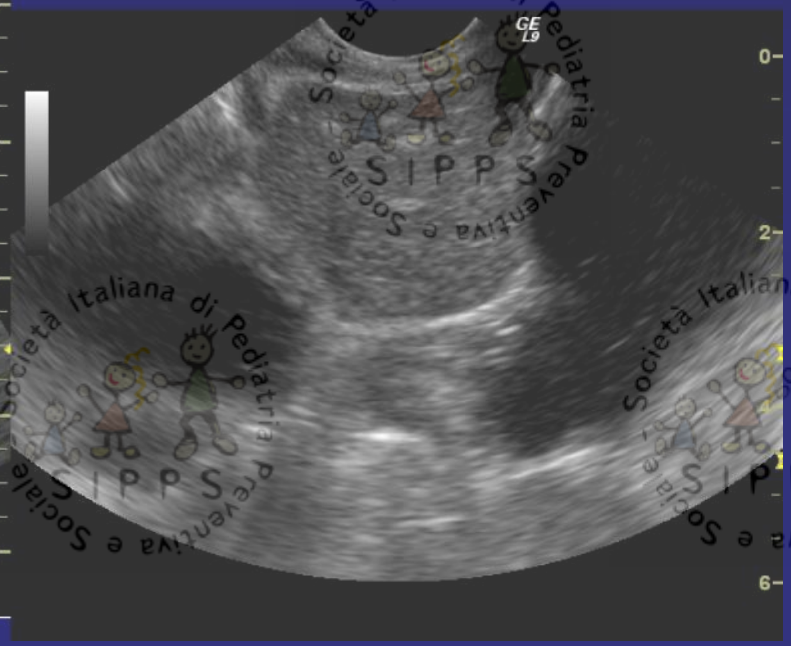

ESOFAGO SOTTODIAFRAMMATICO

- **Pz supino, al di sotto del processo xifoideo con leggera inclinazione cranio-caudale (asse parallelo all'aorta)**

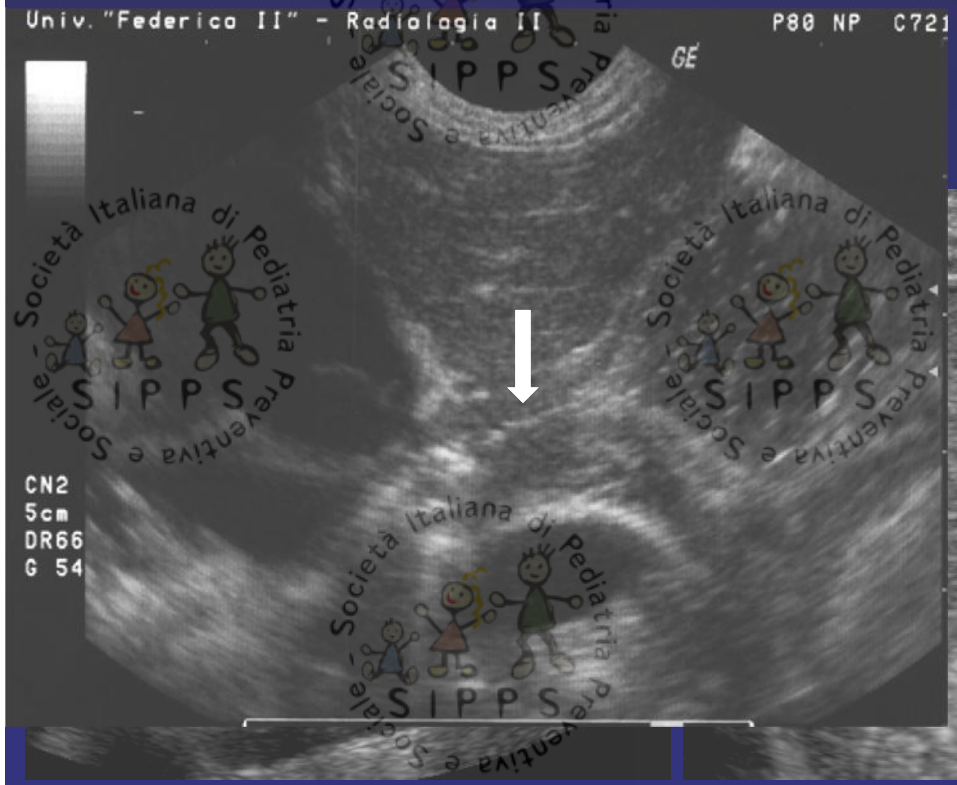

Giunzione Esofago-Gastrica

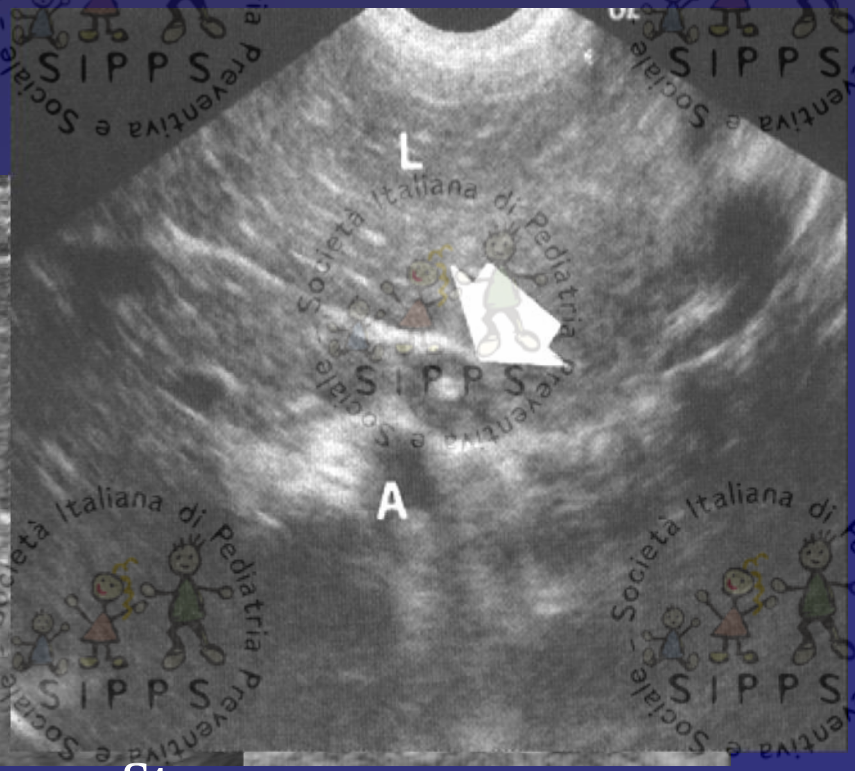

Stomaco

Reflusso Gastroesofageo

II FASE stomaco pieno (latte o succo di frutta) ed osservazione per circa 10 minuti (numero di reflussi)

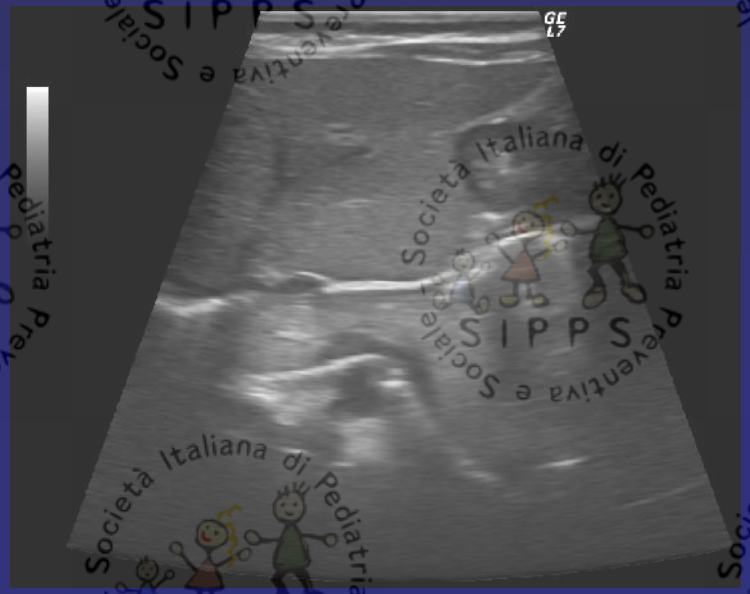

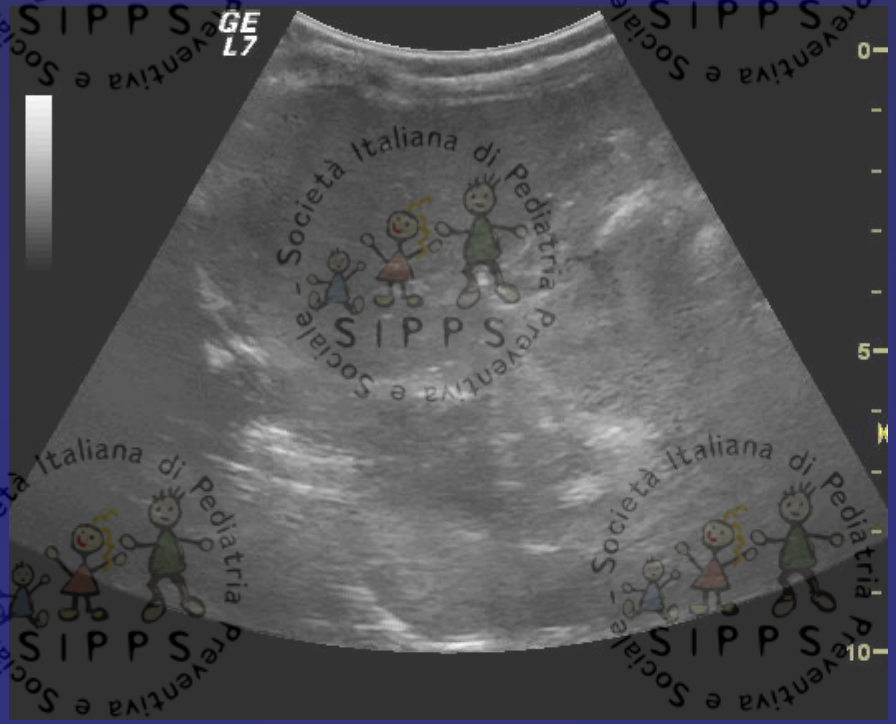

Reflusso Gastroesofageo

Ecografia consente di fare diagnosi di RGE?

NO

- In pz con isolati episodi di reflusso e vomito e all'ecografia lunghezza e angolo di His nella norma, in accordo con il clinico <u>SI POSSONO RINVIARE ULTERIORI INDAGINI PIU' INVASIVE</u>

- In pz sempre con sintomatologia poco significativa ma con canale corto e Angolo di His " spianato" necessita di <u>ULTERIORI APPROFONDIMENTI DIAGNOSTICI</u>

Reflusso Gastroesofageo

N.B.

Importante verificare che non ci siano altre patologie responsabili della sintomatologia (SIP e Malrotazione)

VOMITO

Patologie organiche che entrano in diagnosi differenziale col vomito funzionale:

SIP

MALROTAZIONE

DUPLICAZIONE INTESTINALE

Caso Clinico n° 2 #1

Martina

- STEP 1
  - Anamnesi
    - Età: 4 anni
    - Nessun problema prima dei 3 anni
    - Da circa 1 anno periodici dolori addominali
    - Sporadici episodi di vomito (talora tinto di bile)
    - Alvo tendenzialmente stitico
    - Antispastici occasionalmente migliorano i sintomi

Caso Clinico n° 2 #2

Martina

- STEP 2

Interpellato un medico:

Esame clinico:

Addome trattabile su tutti i quadranti non dolente

ER: Negativa

Decide eseguire una serie di esami

AGA, EMA: negativi

Emocromo,GB, VES:normale

Esame urine ed urinocoltura: negativi

Parassitologico delle feci:negativo

Rx diretta addome: negativa

Caso Clinico n° 2 #3

Martina

STEP 3

Terapia antispastica, dieta regolare

Osservazione clinica

Nessun miglioramento

Dopo alcune settimane accentuazione vomito, febbre e disidratazione

Decidete di ricoverare la bambina per accertamenti

Caso Clinico n° 2 #4

Martina

STEP 4

Ricovero

Ecografia: inversione rapporto arteria -vena mesenterica

- –Pasto baritato: dilatazione bulbo duodenale, distribuzione mdc a valle uniforme, dislocazione verso sx del grosso intestino
- –Clisma opaco: posizione sottoepatica del cieco
- –Tale reperto associato alla stenosi duodenale orienta verso un DRFI
- –INTERVENTO CHIRURGICO: si conferma malrotazione si sezionano membrane di Ladd che passano a ponte sul duodeno, derotazione ed appendicectomia

Malrotazione

Rotazione incompleta dell'intestino intorno all'asse dell'arteria mesenterica superiore

Il VOMITO BILIARE

è caratteristico della malrotazione

Associazione con altre anomalie 25%

- **Onfalocele**
- **Gastroschisi**
- **Ernia diaframmatica**

Malrotazione da Arresto

Valutazione Anatomica
Rapporti fra arteria e vena mesenterica

180°

Rotazione completa

Arresto rotazione

270°

90°

A.m.s.

V.m.s.

Probabilità di malrotazione

Posizione 1-2		100%
Posizione 3		~30%
Posizione 4		~1%

Malrotazione

Valutazione ecografica
rapporti arteria-vena mesenterica

Rapporto normale: vena a destra dell'arteria

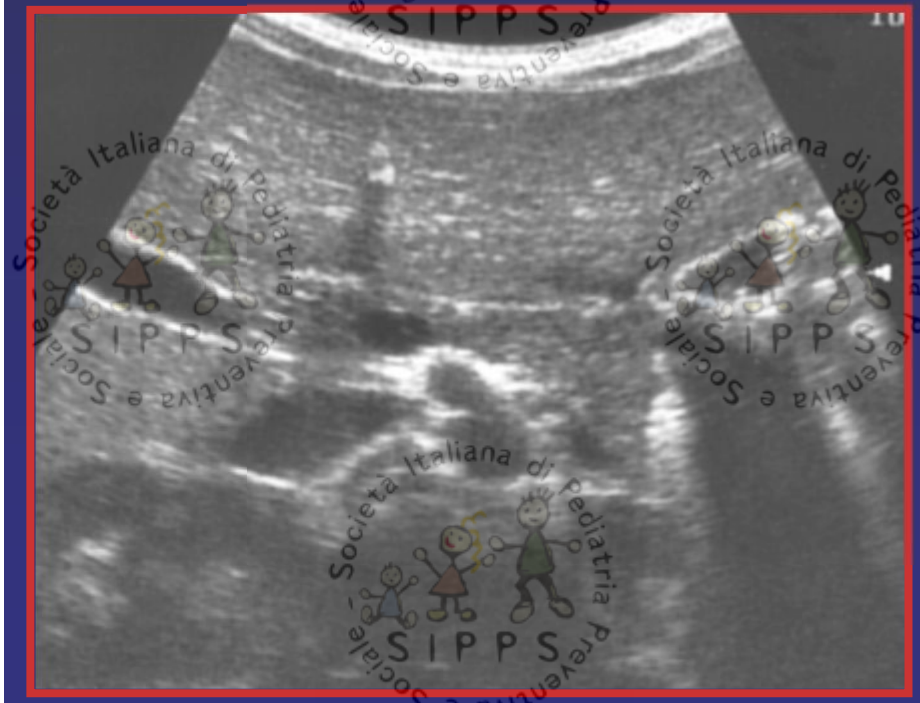

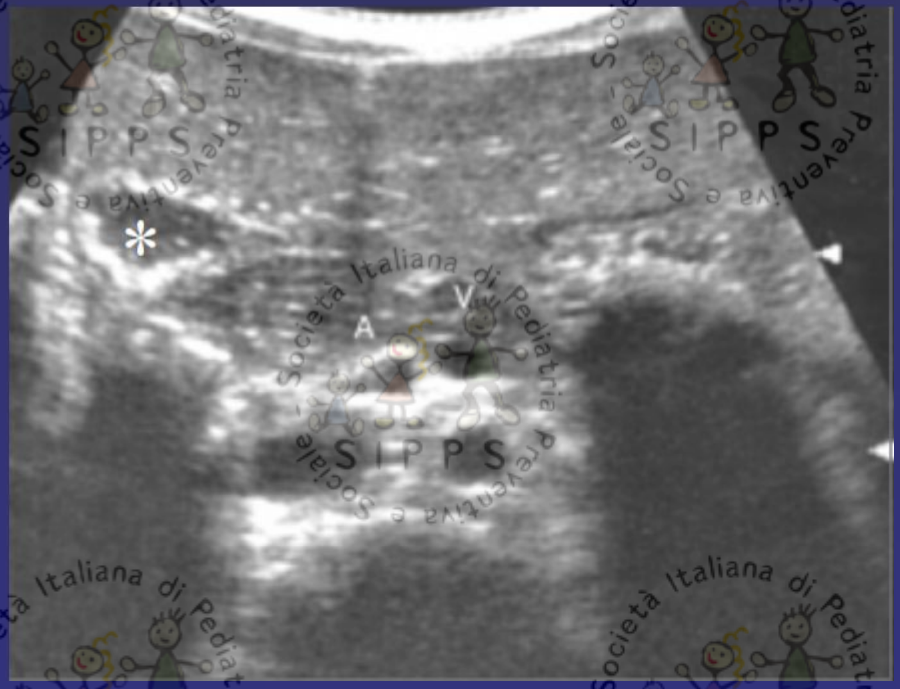

Houben CH, et al. Re: "Is ultrasonography a good screening test for intestinal malrotation?" by Orzech et al. J Pediatr Surg. 2007 Oct;42(10):1795

Volvolo

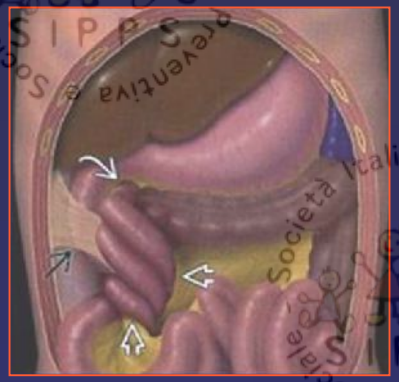

Torsione

Qualsiasi ansa può effettuare una torsione se sufficientemente dilatata e/o solidale con una massa

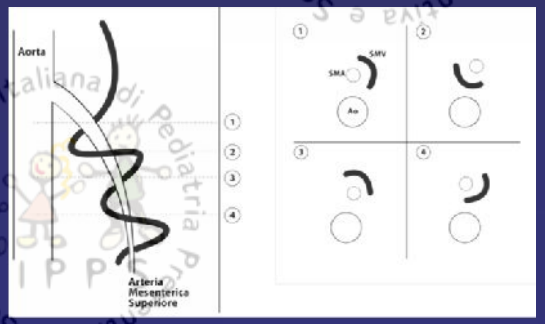

Nel caso specifico: <u>Volvolo</u> (torsione) dell'intero tenue sull'asse dell'Arteria Mesenterica Superiore

(Condizione frequente in pazienti con malrotazione)

Malrotazione e Volvolo

Whirlpool sign o
segno del mulinello: arrotolamento a "spira" della vena mesenterica superiore e del mesentere intorno all'arteria mesenterica superiore

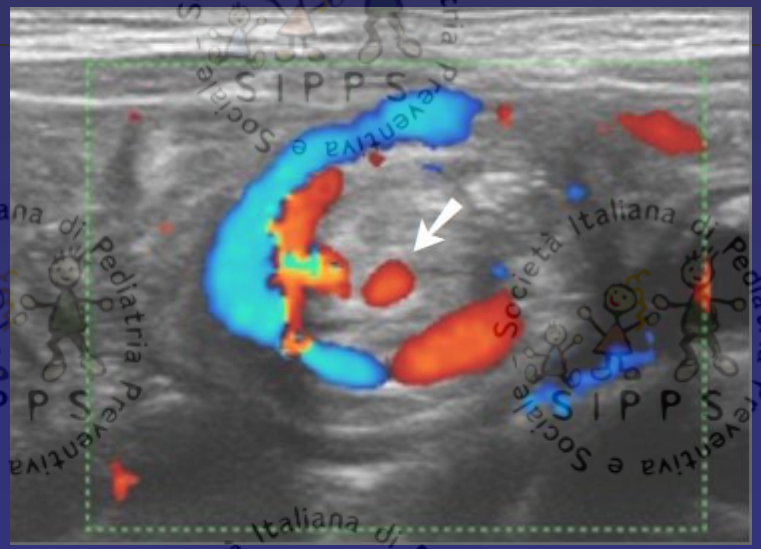

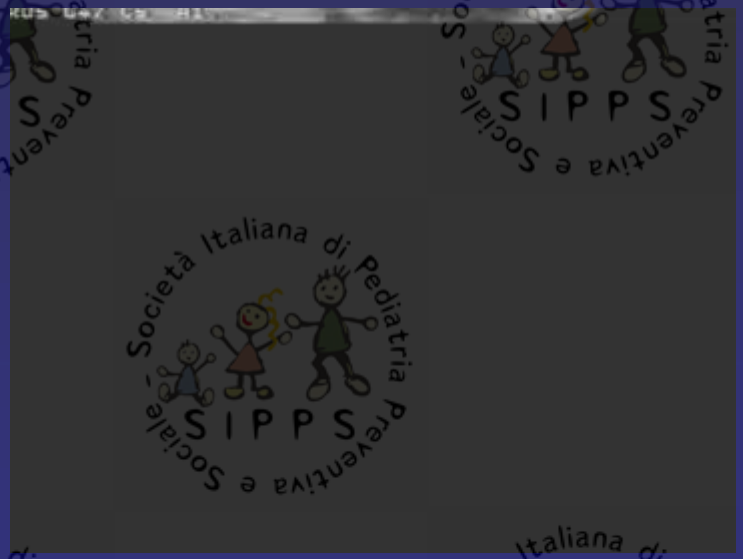

Palmas G, et al. Volvulus and intestinal malrotation in the newborn Pediatr Med Chir. 2005 Jan-Apr;27(1-2):62-6

Malrotazione e Volvolo

Pediatr Radiol (2009) 39 (Suppl 2):S161–S163
DOI 10.1007/s00247-009-1177-x

83%. Therefore, the SMA/SMV relationship should be part of the abdominal US screening in infants and children with abdominal pain, although it is less sensitive and less specific, on average, compared to the gold standard, UGI series [7–10].

SENSIBILITA' 67%-100%

SPECIFICITA' 75-83%

But …

Malrotazione e Volvolo

volvulus [1]. The "whirlpool" sign on both color Doppler and gray scale US describes the appearance of the mesentery wrapped around the SMA/SMV [11]. Shimanuki and colleagues described the clockwise rotation of the small bowel and its mesentery around the SMA as the transducer is moved caudally. It is a useful imaging sign of volvulus with reported sensitivity of 83–92% and specificity of 100% [11, 12].

Chao HC et al Sonographic features related to volvolus in neonatal intestinal malrotation; J ultrasound med 2000

Malrotazione

Esame contrastografico per os

Aspetti Radiografici

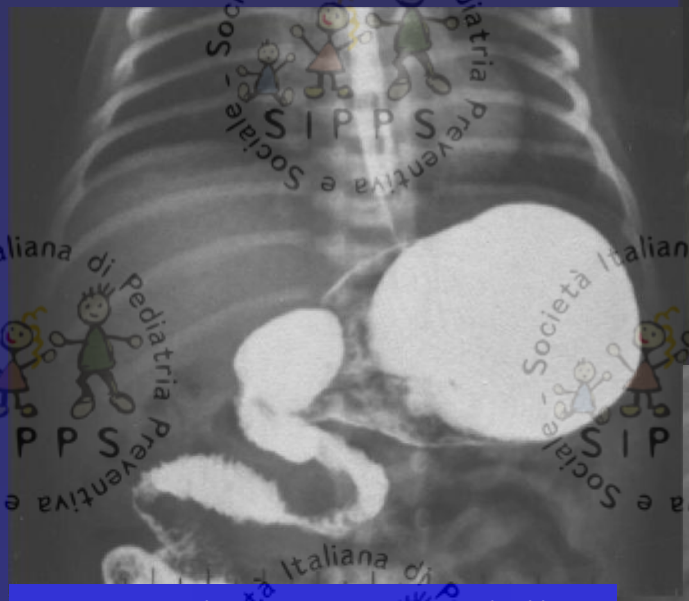

Anomala posizione della giunzione duodeno-diguinale

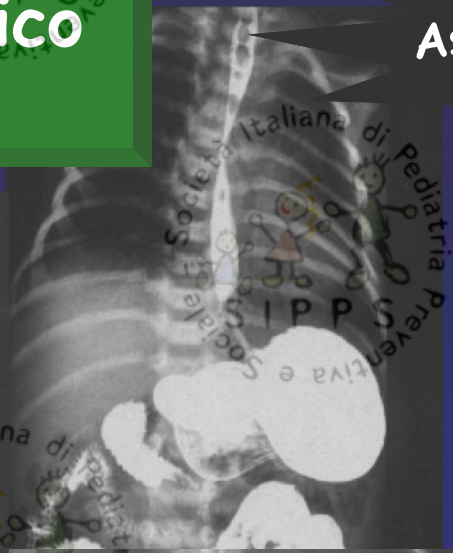

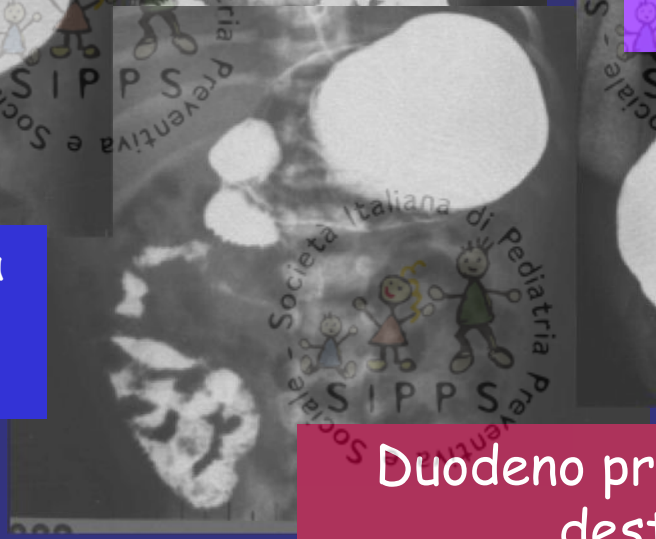

Duodeno prossimale a destra

Aspetto "a cavaturacciolo" della II e III porzione del duondeno

Caso Clinico n° 3 #1

Antonio

STEP 1

-Anamnesi:

Bambino di sette anni con dolori addominali ricorrenti ogni venti giorni

Vomito ciclico, no febbre, alvo regolare

Esami di laboratorio normali

Visita pediatrica negativa

Rx addome: Negativa

Caso Clinico n° 3 #2

Antonio

- STEP 2

Endoscopia digestiva :Negativa

Colonscopia : Negativa

RMN cranio : negativo

Diagnosi clinica : <u>Vomito ciclico</u>

Caso Clinico n° 3 #3

Antonio

- STEP 3

Trattamento con antidepressivi triciclici

(abbassano la sensibilità al dolore!!!)

Dopo un anno: Allucinazioni

Sospensione della terapia

Recrudescenza della sintomatogia

Caso Clinico n° 3 #4

Antonio

- STEP 4

Ecografia: immagine cistica in sede periduodenale che non si modifica al controllo a 24 ore

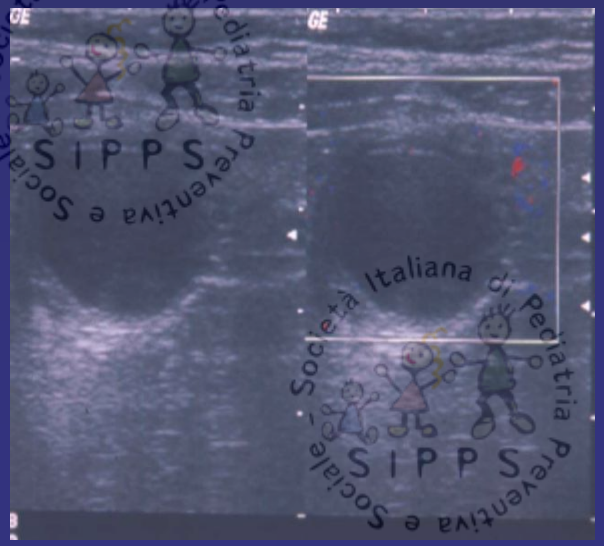

TC addome : NEGATIVO (??)

Al persistere della sintomatologia si programma laparoscopia

Duplicazione intestinale

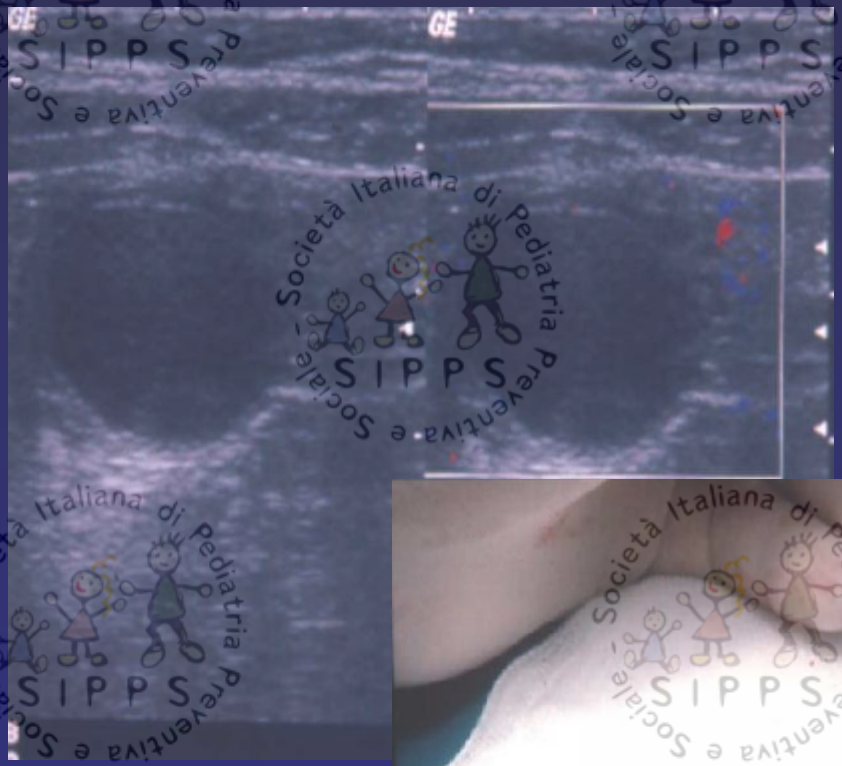

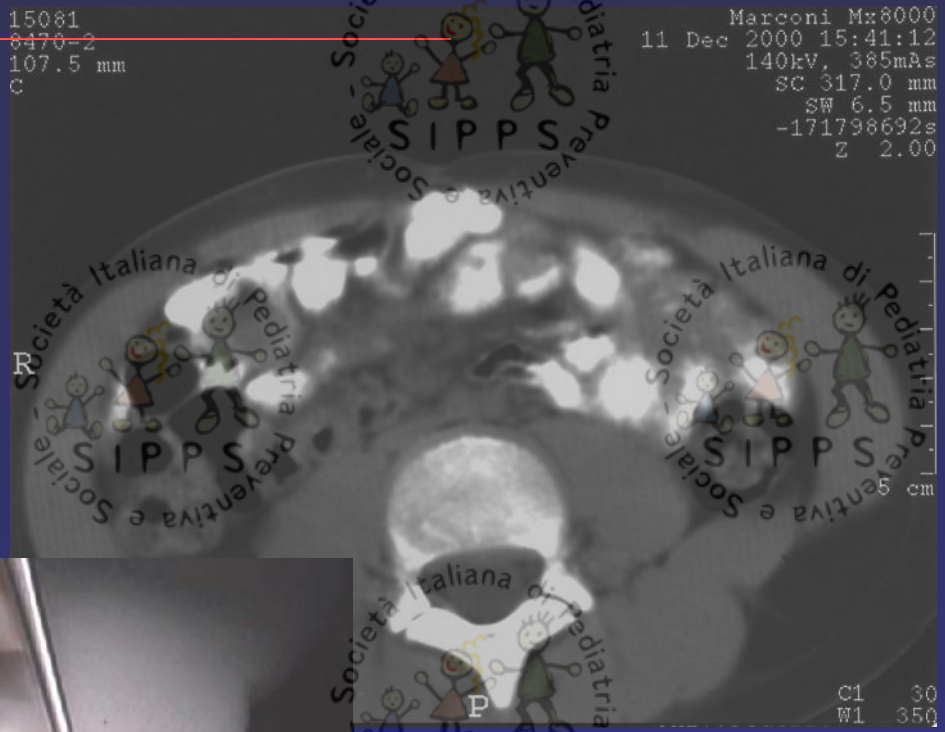

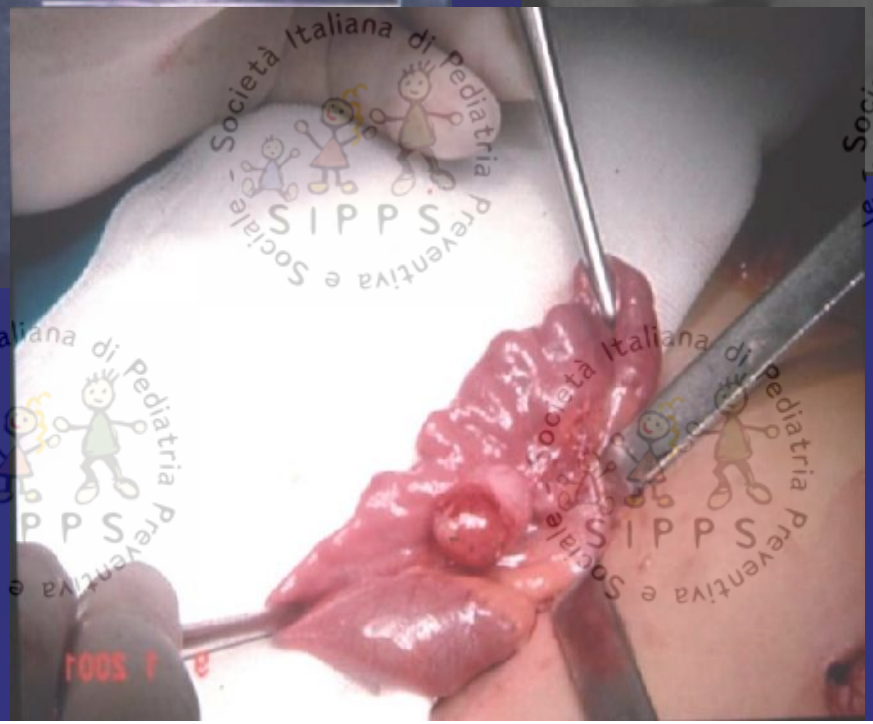

Duplicazione intestinale

INCIDENZA 1\4500
QUALUNQUE TRATTO DELL'APPARATO GI

SEGNI E SINTOMI

- DOLORE ADDOMINALE
- MASSA ADDOMINALE
- OSTRUZIONE
- MELENA

LANGENBECK'S ARCH SURG, 2000

DUPLICAZIONE INTESTINALE

Difetto della canalizzazione del lume

Solitamente non comunica con l'apparato GI (cisti)

Secrezioni intestinali dense inducono un incremento volumetrico della cisti

Effetto massa: ostruzione intestinale (parz. o compl.)

Qualunque tratto dell'apparato GI

Sedi più frequenti

- Ileo terminale
- Esofago distale
- Stomaco
- Duodeno

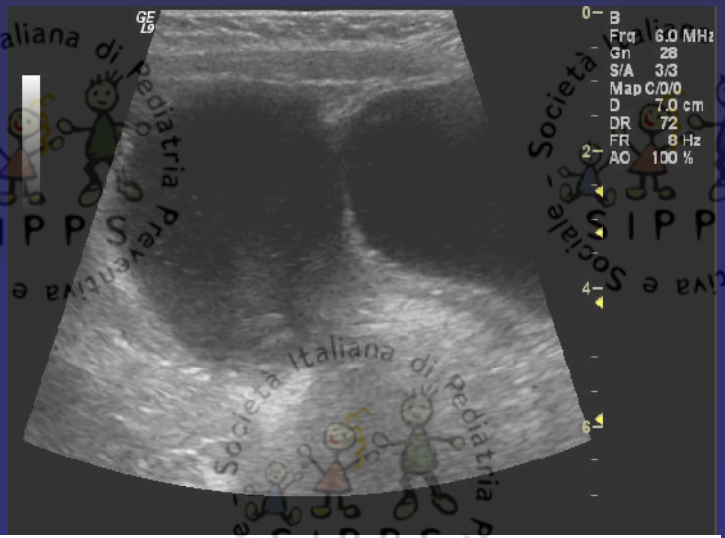

Massa cistica (anecogena) sferica o tubuliforme

La morfologia può variare con la peristalsi

A volte pattern ecografico complesso: emorragia o detriti ecogeni

Tipico (non specifico)

- **Zona interna ecogena (mucosa)**
- **- Zona esterna ipoecogena (muscolatura liscia)**

Duplicazione

Ecografia addominale:

"Presenza in sede sovravescicale mediana/paramediana destra di formazione rotondeggiante ipo-anecogena con materiale corpuscolato contestuale , a pareti leggermente ispessite con aspetto stratificato . Tale formazione misura 60x38 mm"

- **Cisti ovariche (specie se torte)**
- **Cisti mesenteriche**
- **Cisti omentali**
- **Diverticolo di Meckel cistico**
- **Linfangioma**
- **Cisti dell'uraco**
- **Duplicazione intestinale**

Duplicazione

Sebbene il "gut signature" sia un segno indicativo di duplicazione intestinale, in alcuni casi può non esser presente; al contrario talune cisti ovariche possono presentare una parete stratificata che simula tale segno.

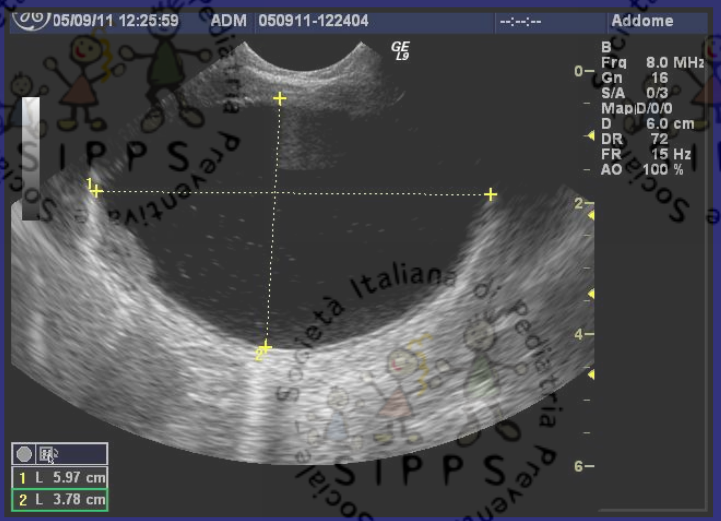

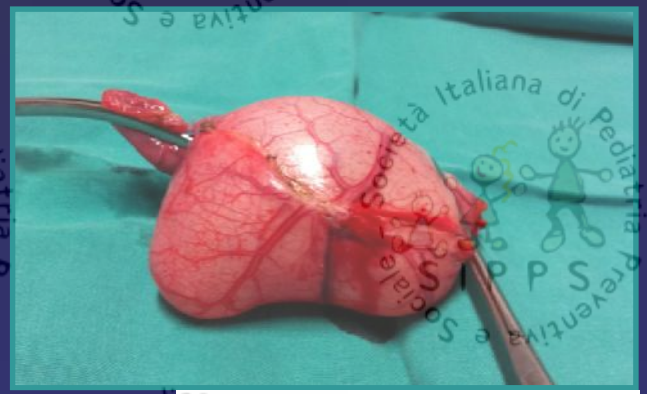

Resezione ileale ed asportazione duplicazione

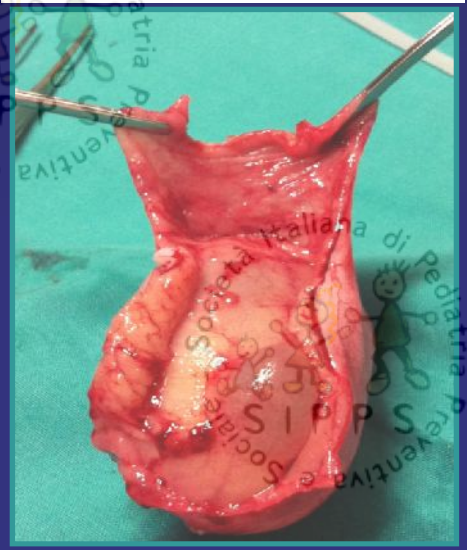

Duplicazione

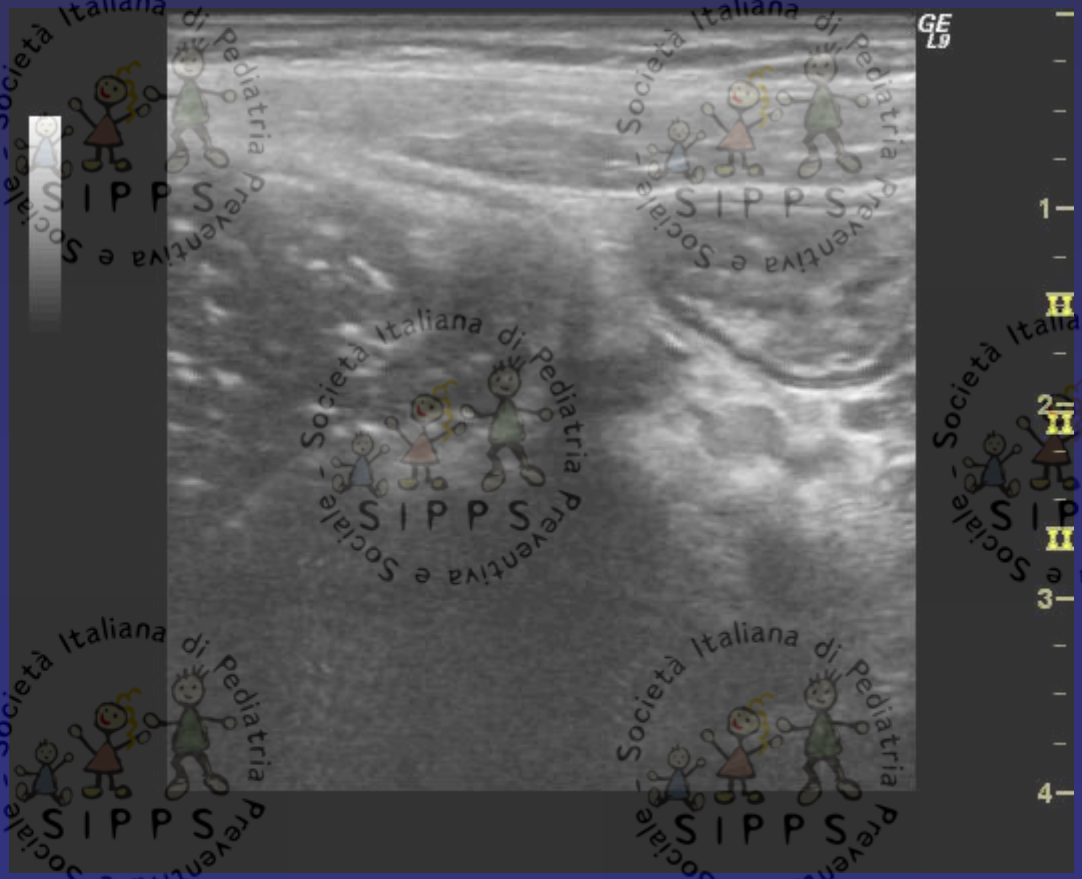

Duplicazione intestinale

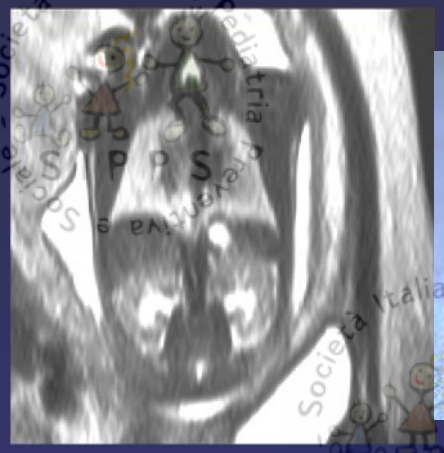

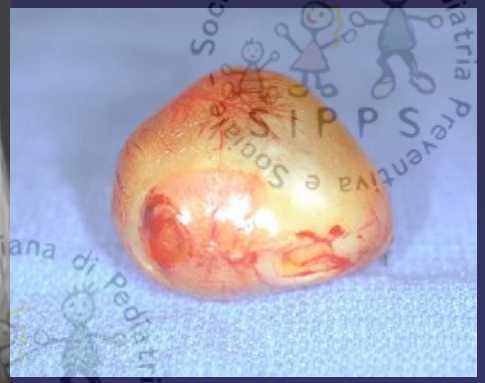

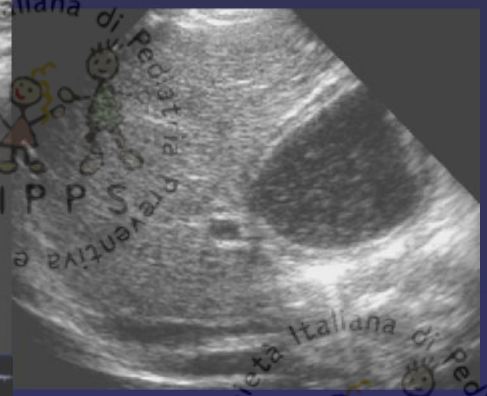

Duplicazione duodenale

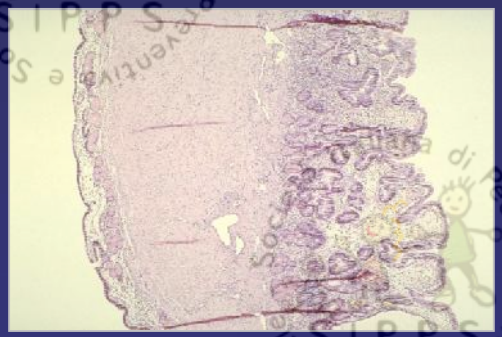

Duplicazione gastrica

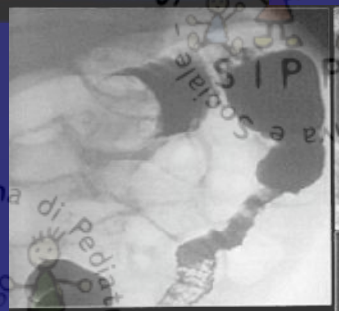

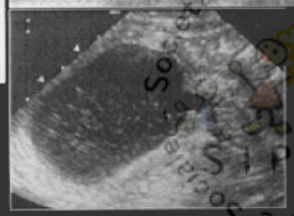

DUPLICAZIONE COLICA

Duplicazione intestinale

DIAGNOSI DIFFERENZIALE

- CISTI OVARICHE (SPECIE SE TORTE)
- CISTI MESENTERICHE
- CISTI OMENTALI
- DIVERTICOLO DI MECKEL CISTICO
- LINFANGIOMA

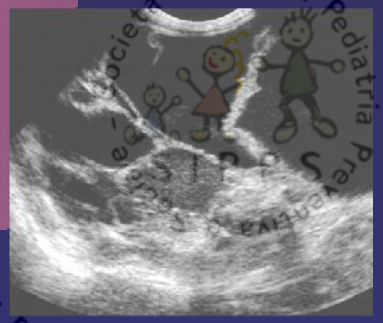

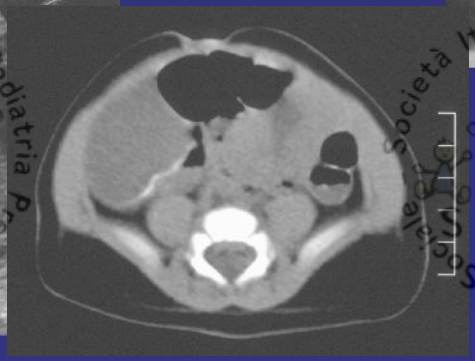

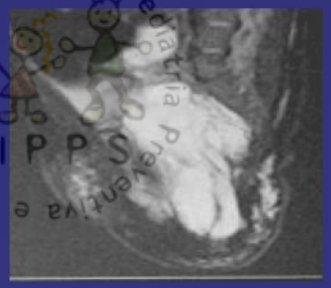

GOODFREY H ET AL,
PED.RAD,1998

Caso Clinico n° 4 #1

STEP 1

Carla

Anamnesi

- Età: 25 giorni a termine
- Evacuazione meconio normale
- Si alimenta al seno senza problemi
- Buon incremento ponderale nelle prime tre settimane

Caso Clinico n° 4 #2

Carla

- STEP 2

Al 25° giorno vomito dopo la poppata della mattina

Caso Clinico n° 4 #3

STEP 3

Carla

Dal 28° giorno vomito dopo ogni poppata

Esame clinico:difficoltoso per l'irrequietezza del neonato

Caso Clinico n° 4 #4

STEP 4

Si effettua ecografia

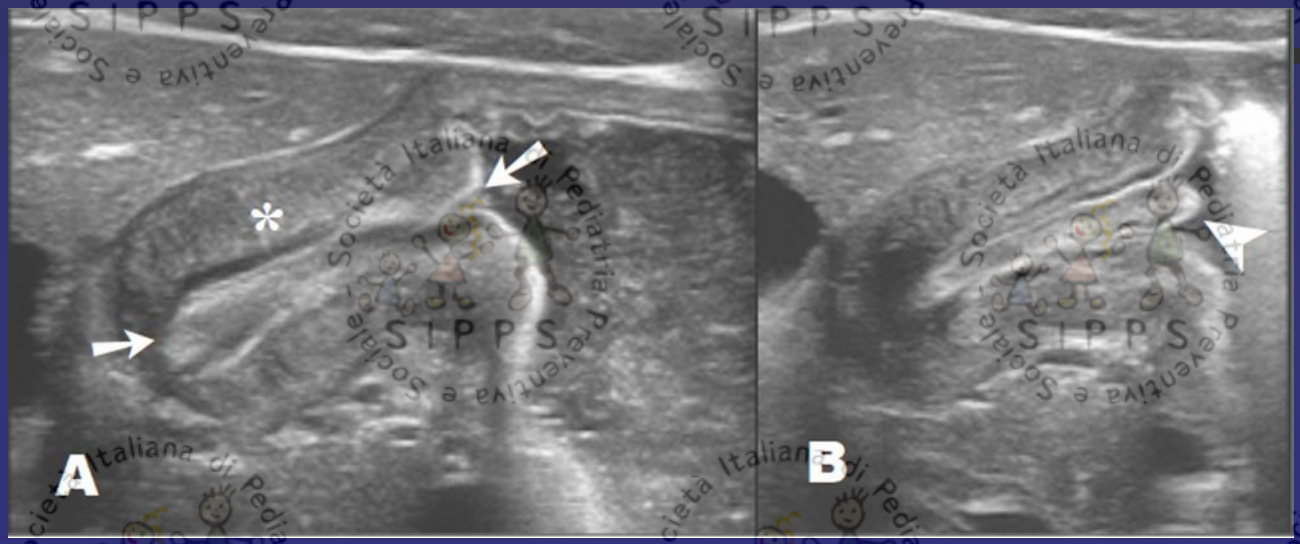

Carla

Stenosi ipertrofica del piloro

Ipertrofia della muscolare e restringimento del canale pilorico

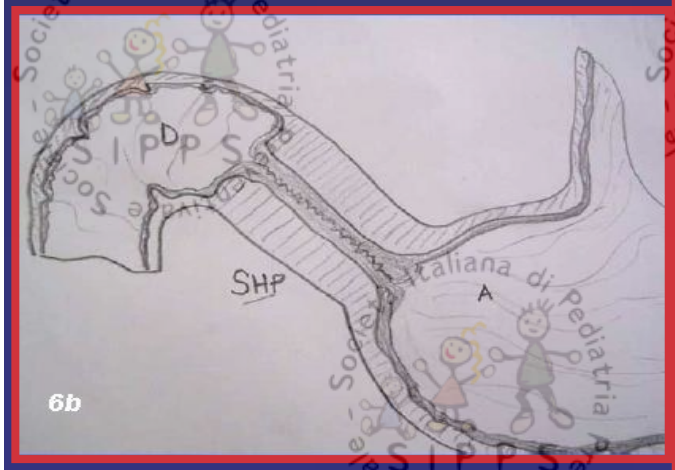

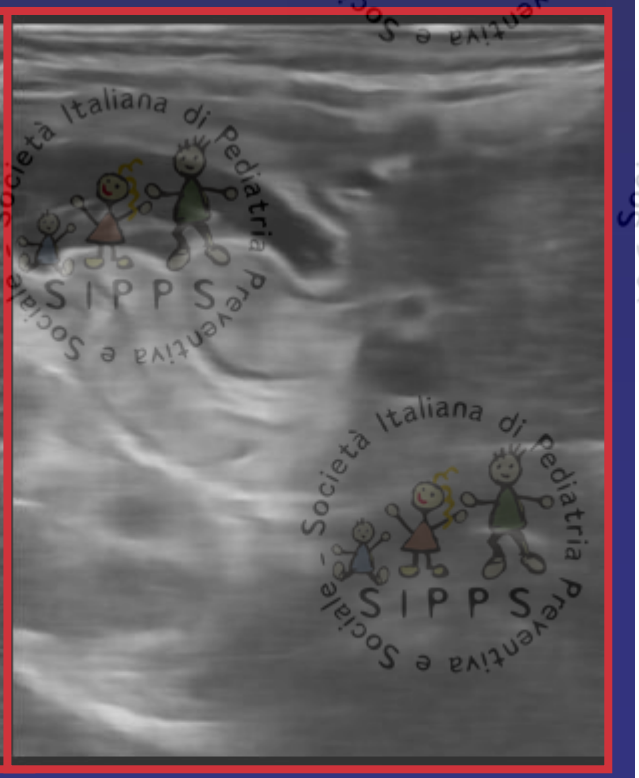

Stenosi ipertrofica del piloro

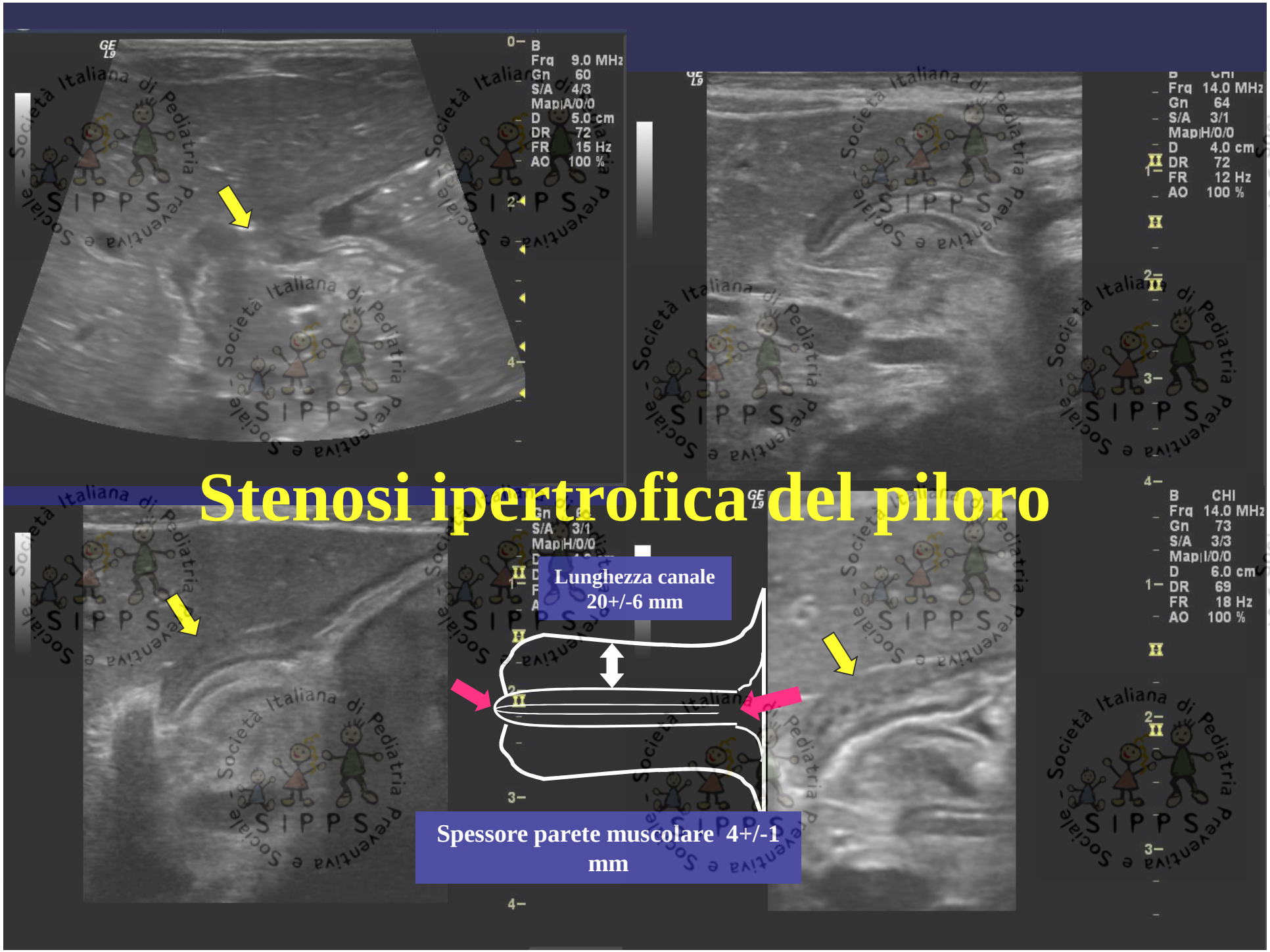

Stenosi ipertrofica del piloro

Segni ecografici accessori:

- **<u>CERVIX SIGN</u> (prolasso della mucosa del canale pilorico in antro gastrico)**
- **<u>SEGNO DELLA PORTIO</u> (protusione del piloro in duodeno)**

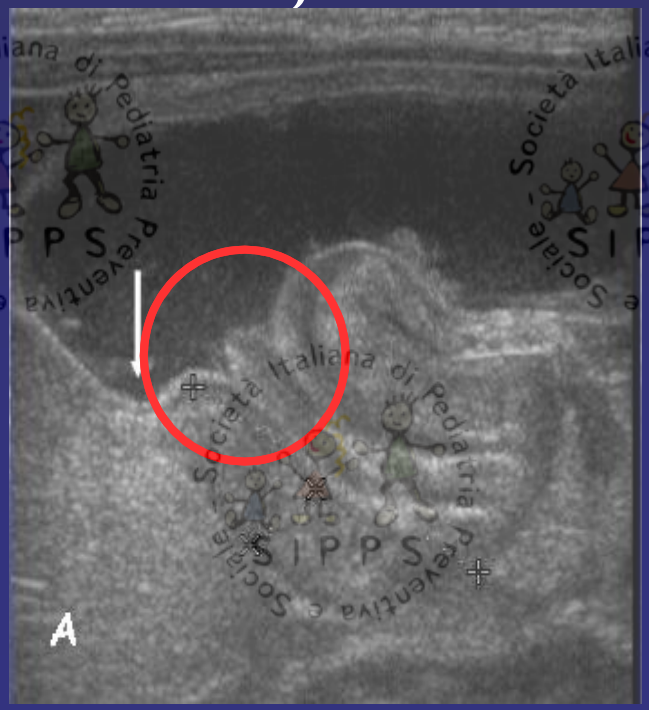

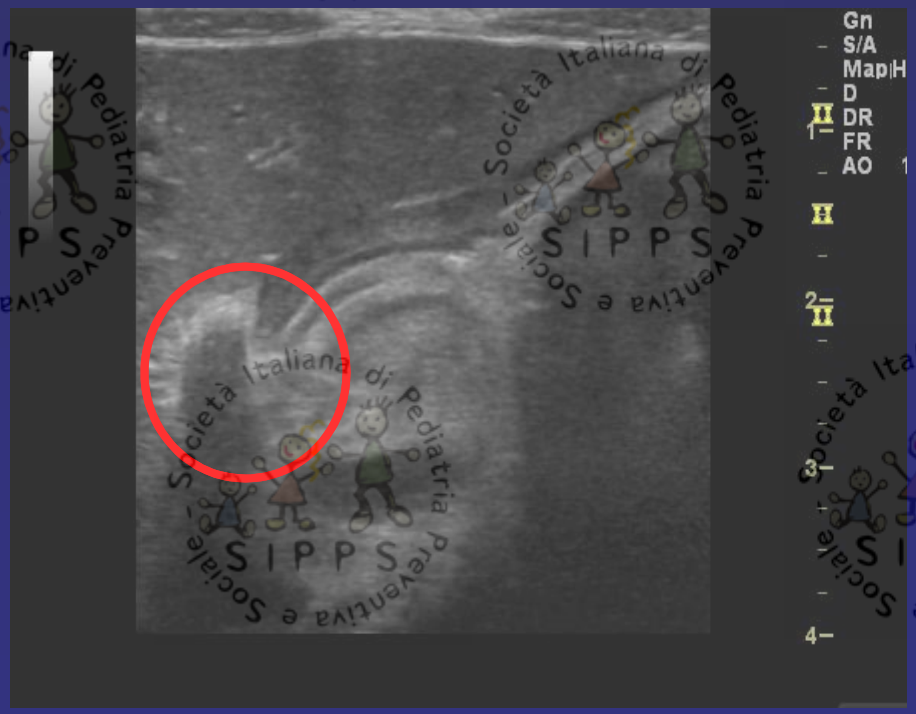

Stenosi ipertrofica del piloro

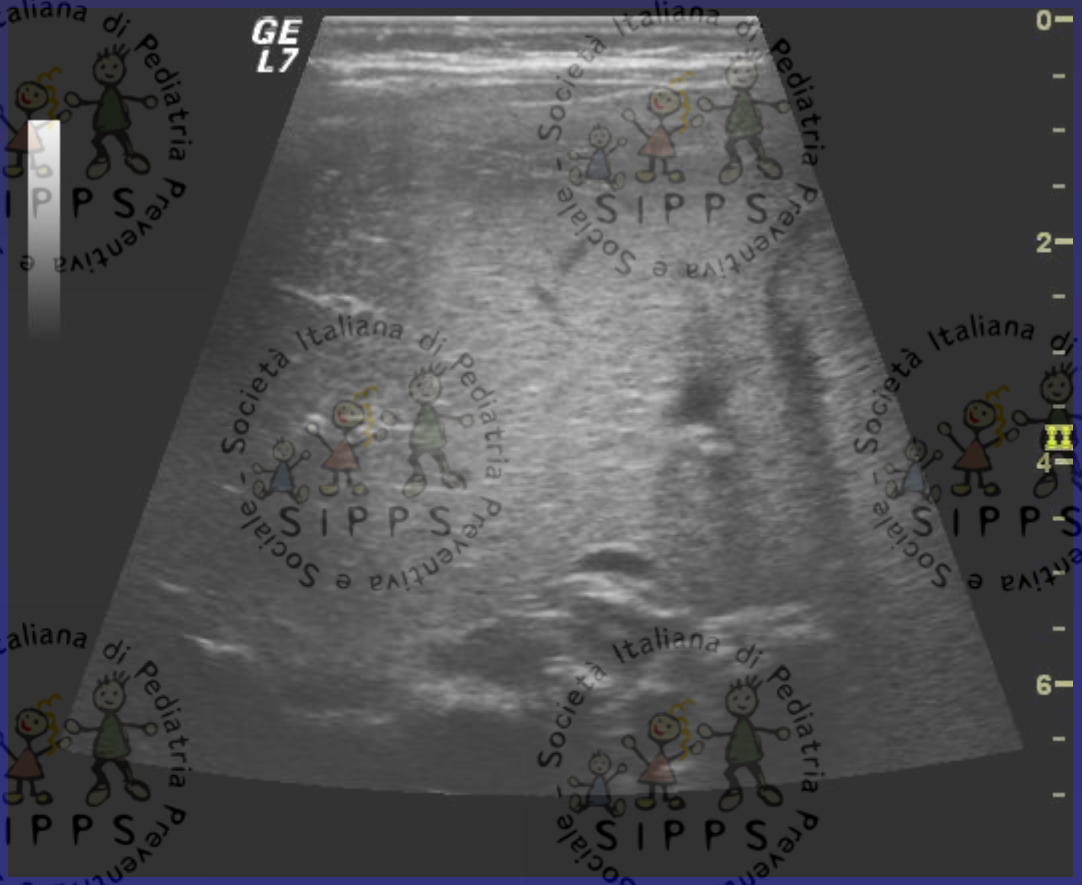

Stenosi Ipertrofica del Piloro

Quadri Patologici

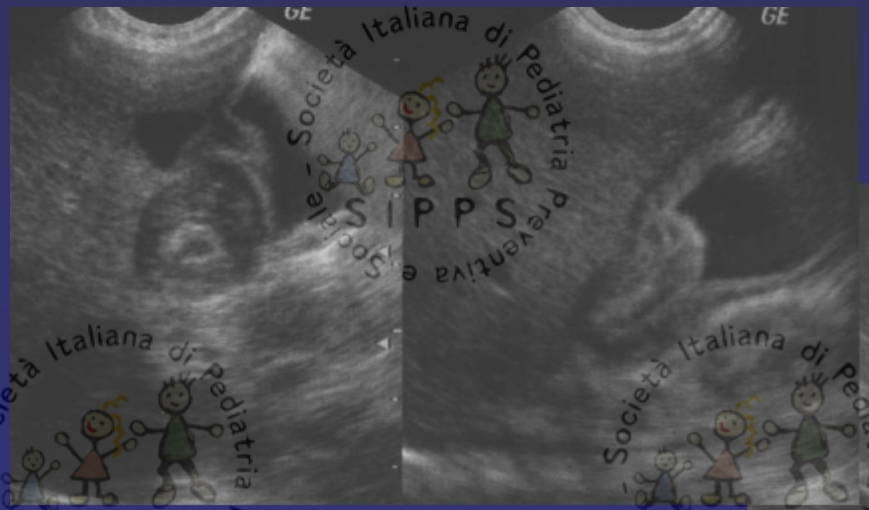

Controllo post piloromiotomia extramucosa

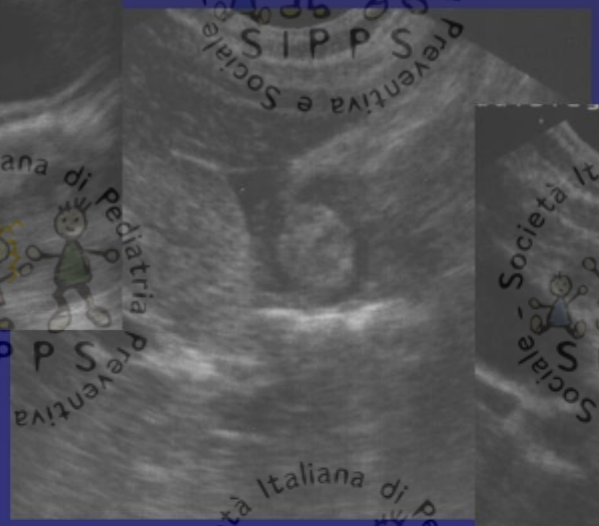

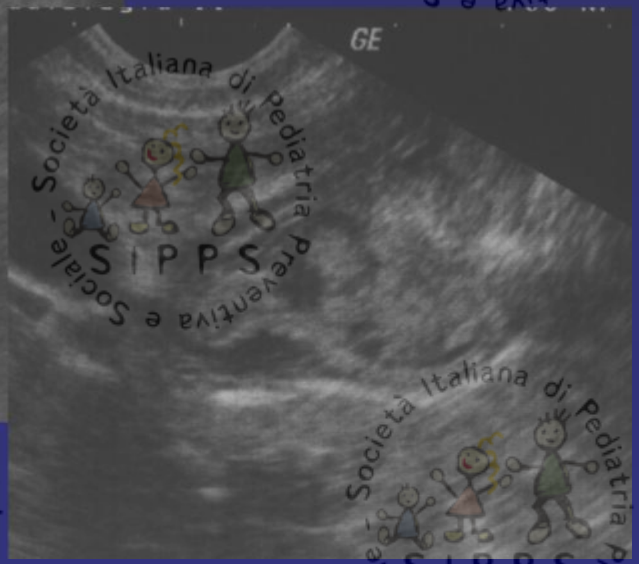

Stabilizzazione, in genere, fra le 2 e le 12 settimane

Stenosi Ipertrofica del Piloro

Messaggio!

DOLORE ADDOMINALE E DISTURBI DELL'ALVO

Patologie organiche che entrano in diagnosi differenziale con il dolore funzionale e la sindrome dell'intestino irritabile

MICI

MASSE ADDOMINALI

CELIACHIA

Caso Clinico n° 5

- Pz di 4 mesi
- Episodi di rigurgito e vomito divenuti nell'ultimo periodo sempre più frequenti ...
- Difficoltà nell'alimentazione negli ultimi giorni poiché ogni tentativo è immediatamente seguito da vomito ...
- Pallore, inappetenza, stato di abbattimento …
- Addome globoso …

RICHIESTA ECOGRAFIA ESOFAGOGASTRICA

Caso Clinico n° 5

… MASSE ADDOMINALI (EPATOBLASTOMA)

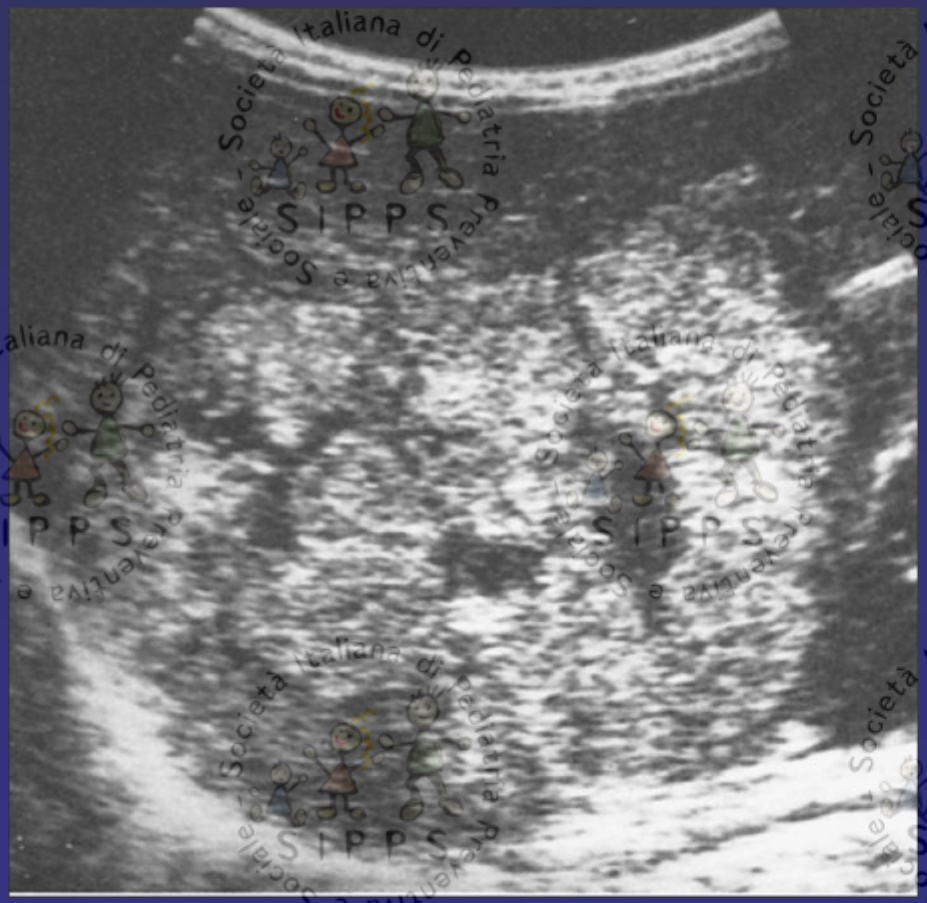

Caso Clinico n° 6

Anna, 14 anni

- ✓ Luglio 2007: episodi ricorrenti di dolori addominali crampiformi e diarrea
- ✓ Ricoverata al P.S. e dimessa con diagnosi di colite in terapia con antibiotici
- ✓ Da allora episodi, sempre più frequenti e ravvicinati, di dolori addominali, con diarrea
- ✓ Giunge alla nostra osservazione per la valutazione del caso…

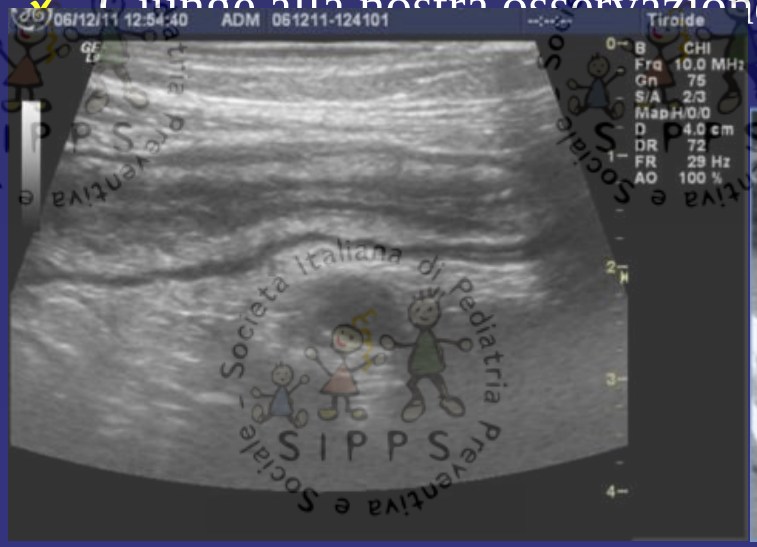

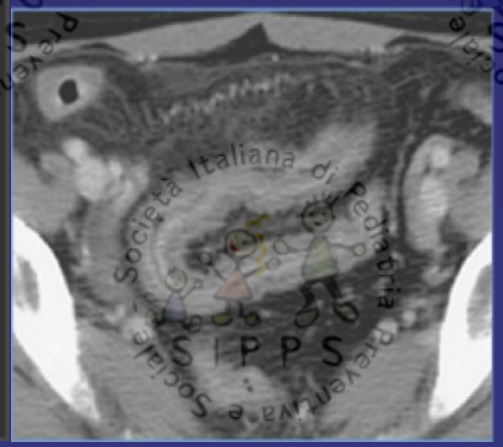

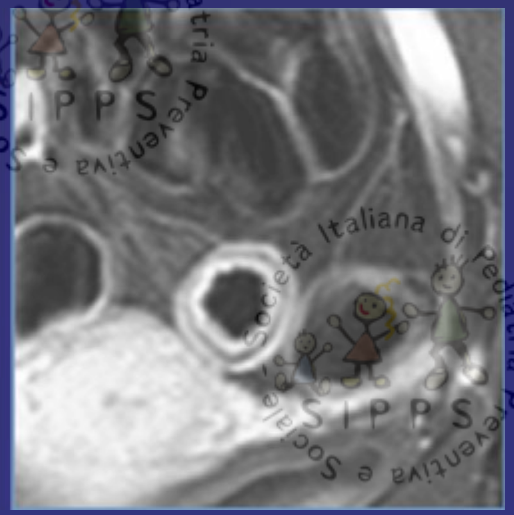

MICI: Quale è il "ruolo" della Diagnostica per Immagini?

Identificazione/conferma

Follow-up: stato di attività della malattia

Follow-up post-operatorio

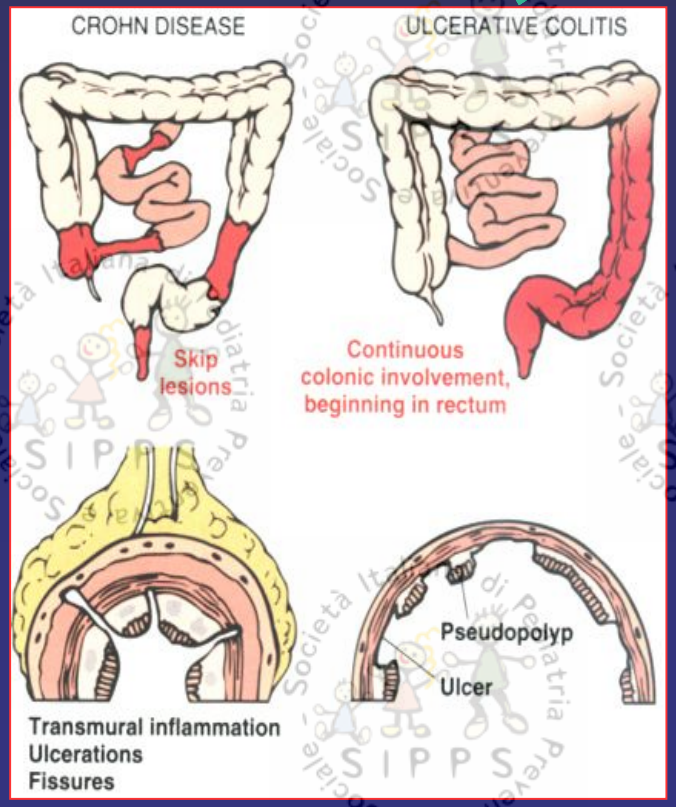

US

RX

MDCT

MRI

Come eseguire l'Ecografia del Piccolo Intestino

Compressione Graduale

- Valutazione completa (3-4 MHz)
- Valutazione focalizzata (5-8 MHz)
- ± transduttori trans-cavitari
- Studio del colon ascendente
- Identificazione del ceco e quindi dell'ileo terminale
- Analisi del piccolo intestino

📖 *PUYLAERT JB* *Radiology 1986*
O'MALLEY M *Radiographics 2003*

Aspetto ecografico patologico e non patologico

- **Non patologico / Patologico :**
  - **Stratificazione di parete**
  - **Spessore: 2-3 mm**
  - **Compressibilità**
  - **Grasso peri-viscerale**
  - **Linfonodi**

O'MALLEY M	***Radiographics 2003***
VALETTE PJ	***Eur Radiol 2001***
RIOUX M	***AJR 1992***

Aspetto ecografico non patologico

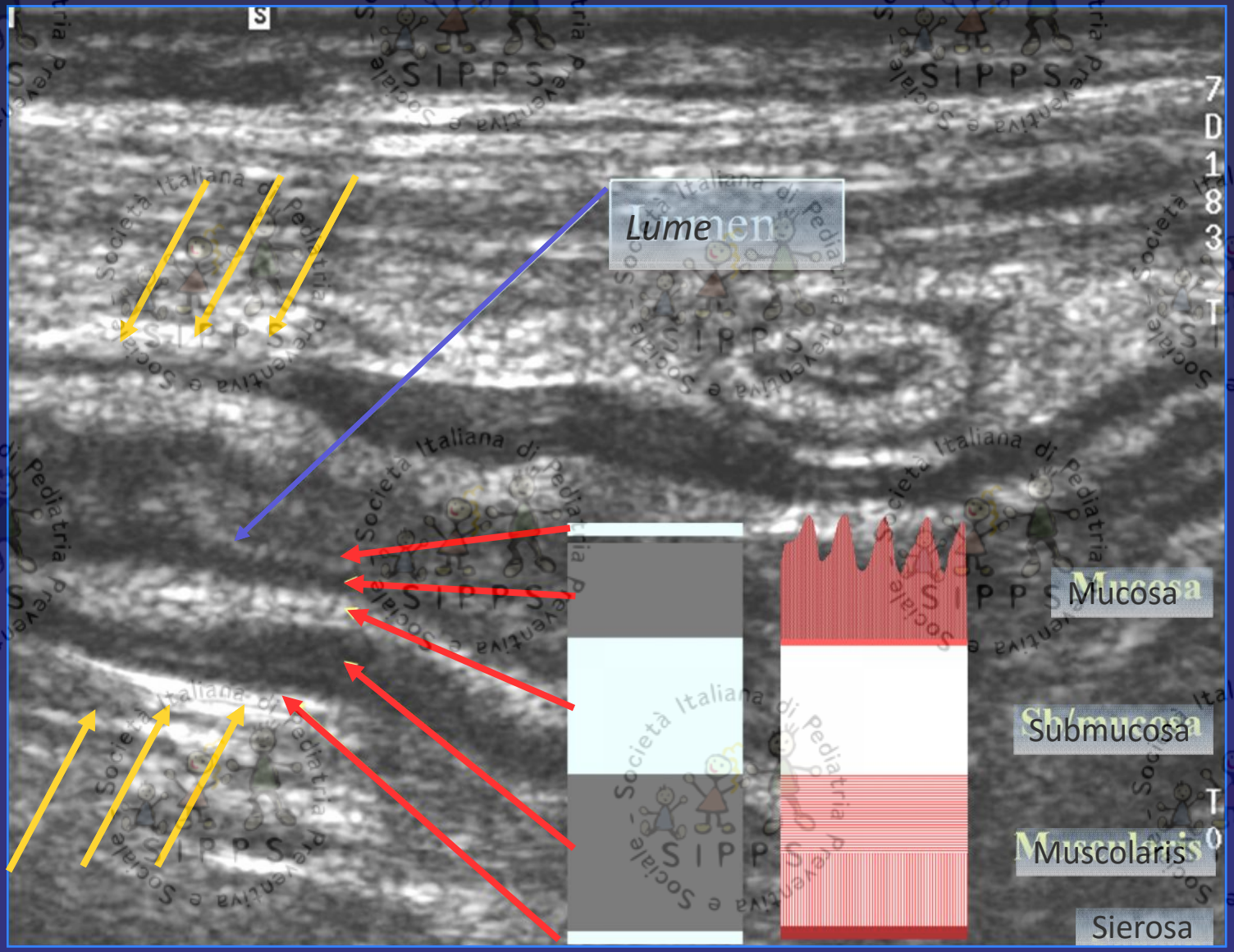

MORBO DI CROHN STENOSI

Oral contrast agent *PEG*

PEG 500 ml (250-800 ml) per os

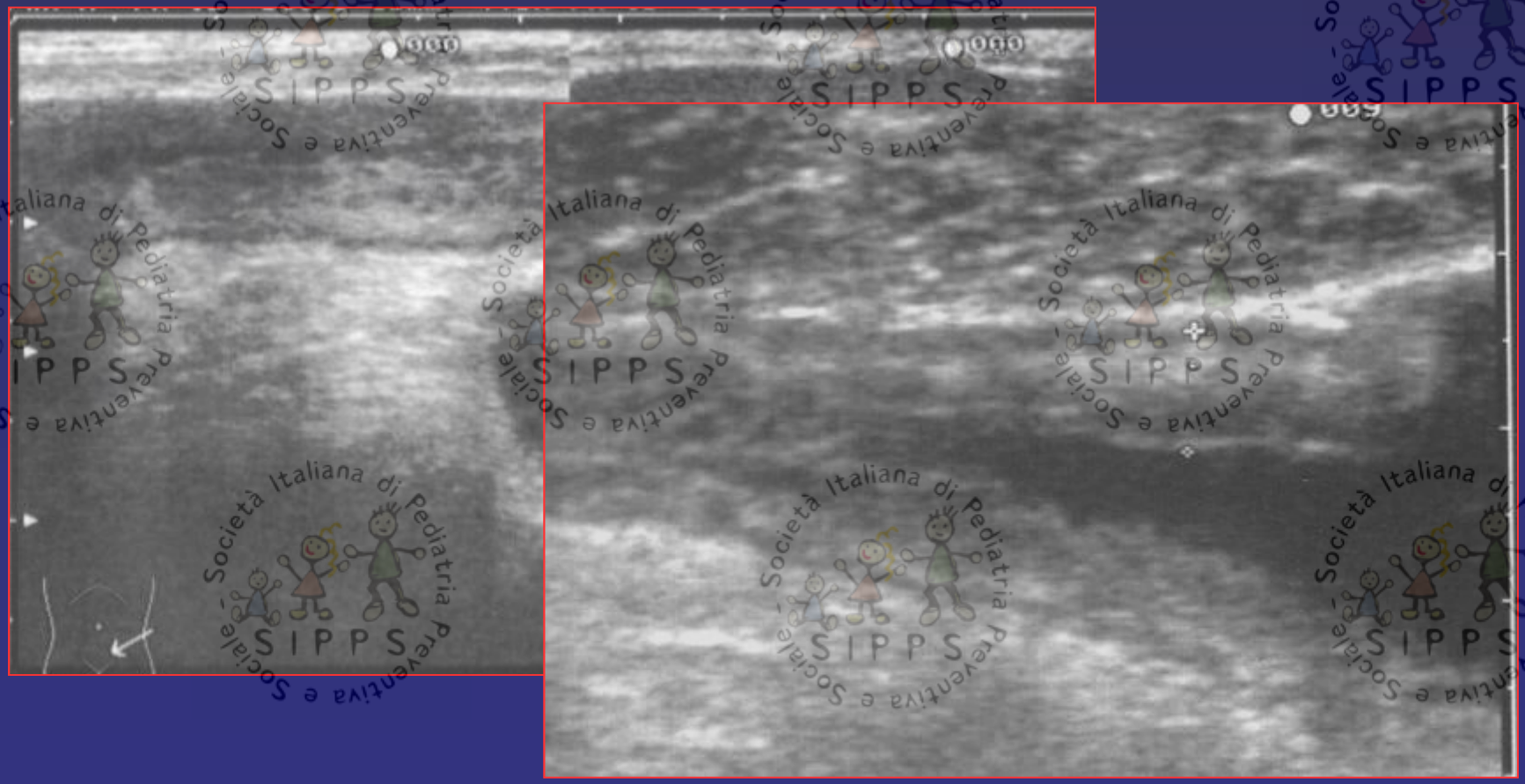

Aspetto ecografico non patologico

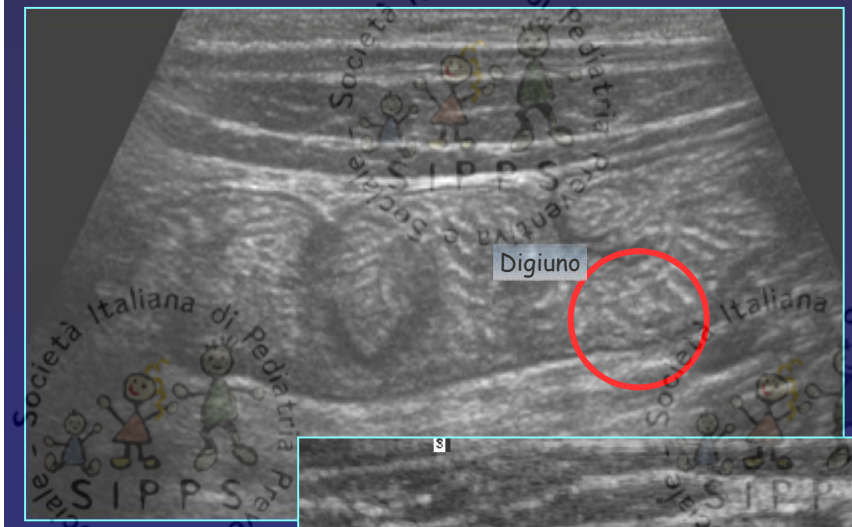

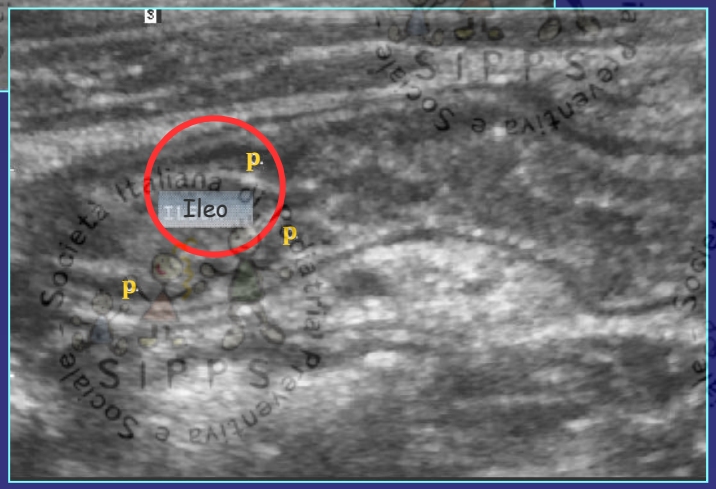

- **Non patologico :**
  1. **Stratificazione di parete**

O'MALLEY M	*Radiographics 2003*
VALETTE PJ	*Eur Radiol 2001*
RIOUX M	*AJR 1992*

Aspetto ecografico non patologico/patologico

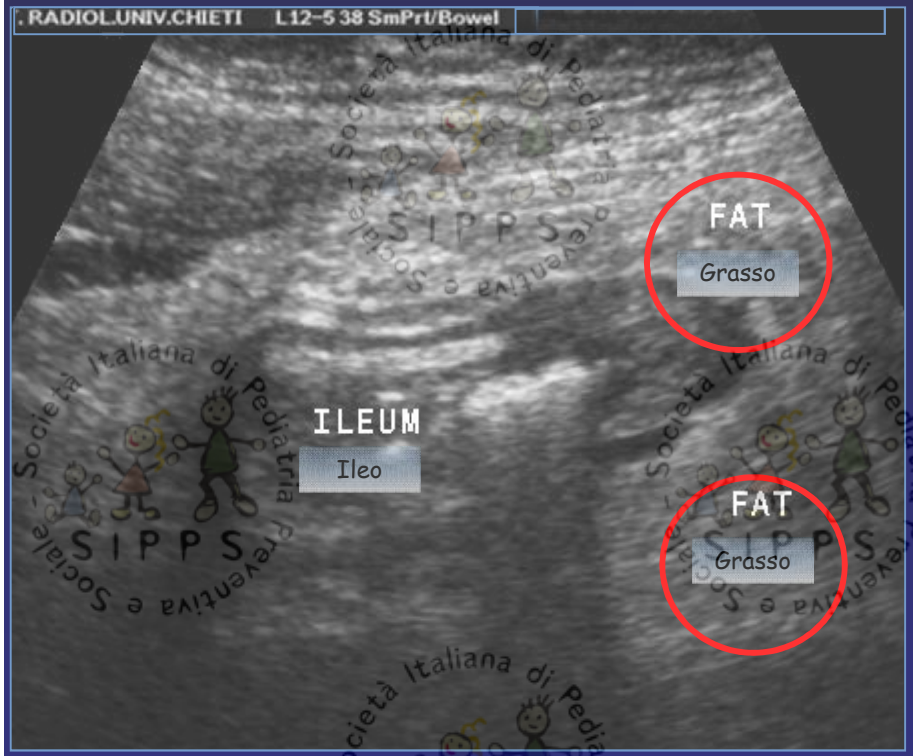

(Grasso periviscerale iperecogeno in m. di Crohn.)

- *Aspetto stratificato*
- *Spessore di parete: 2-3 mm*
- *Compressibilità*

- *Ecogenicità del grasso periviscerale*

O'MALLEY M	*Radiographics 2003*
VALETTE PJ	*Eur Radiol 2001*
RIOUX M	*AJR 1992*

Aspetto ecografico non patologico

- **Non patologico:**
  - **Aspetto stratificato**
  2. **Spessore di parete : 2-3 mm**
  3. **Compressibilità**

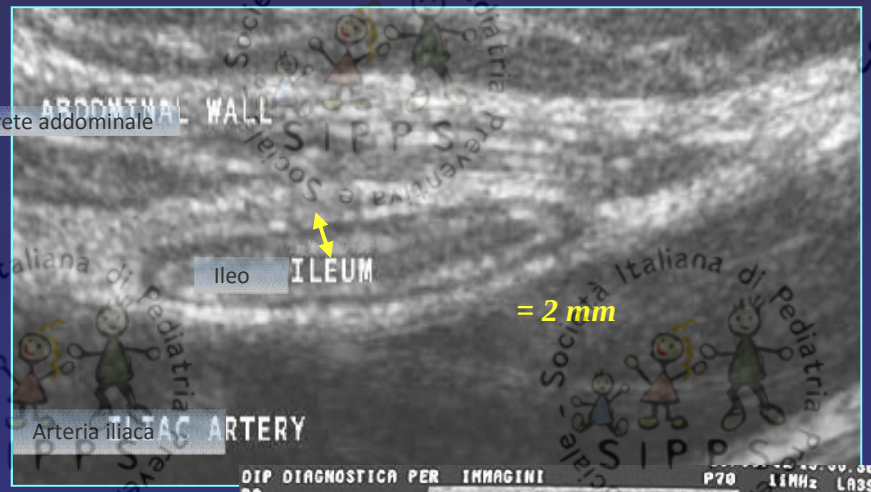

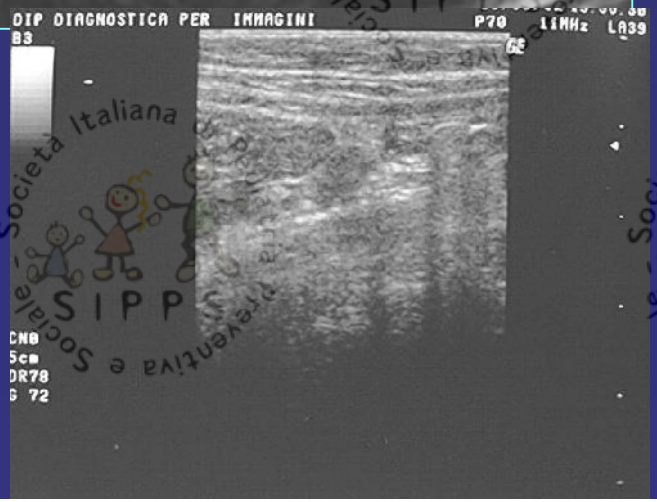

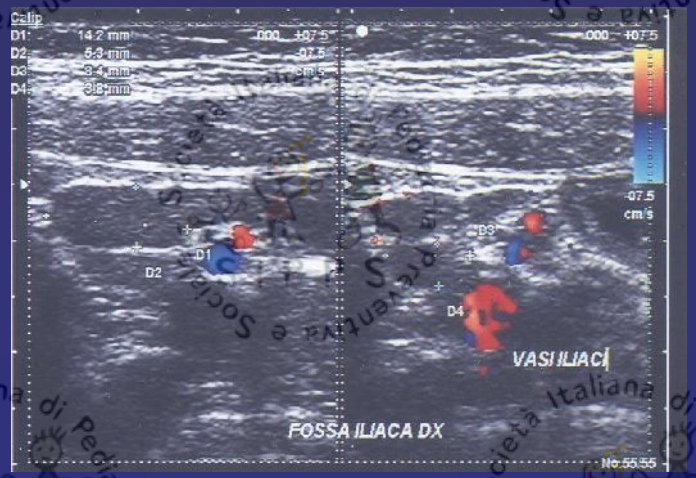

PUYLAERT JB *Radiology 1986*

Aspetto ecografico non patologico

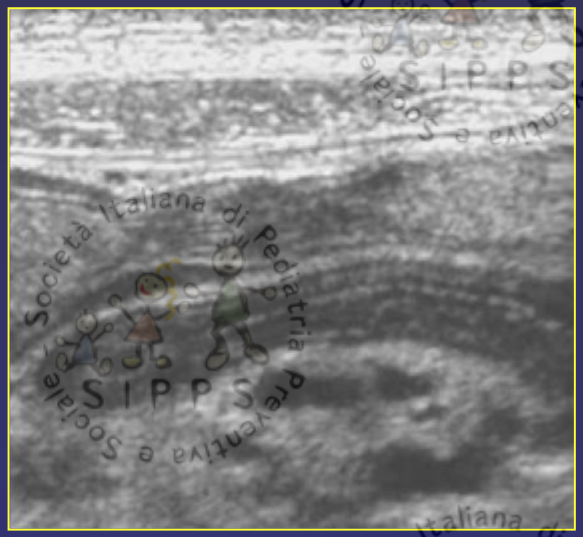

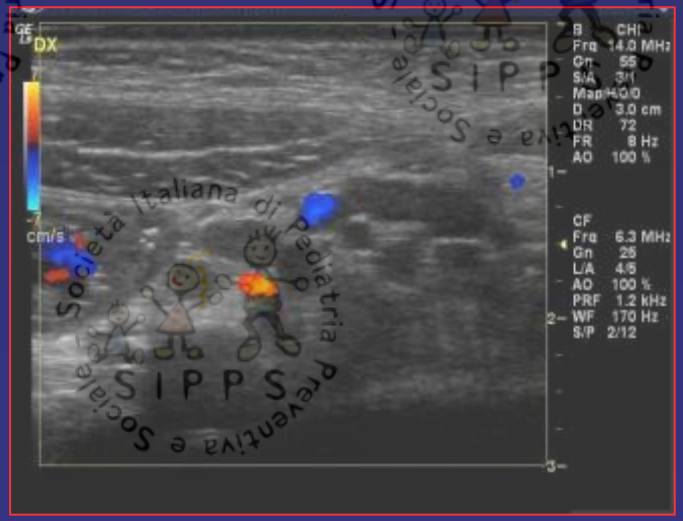

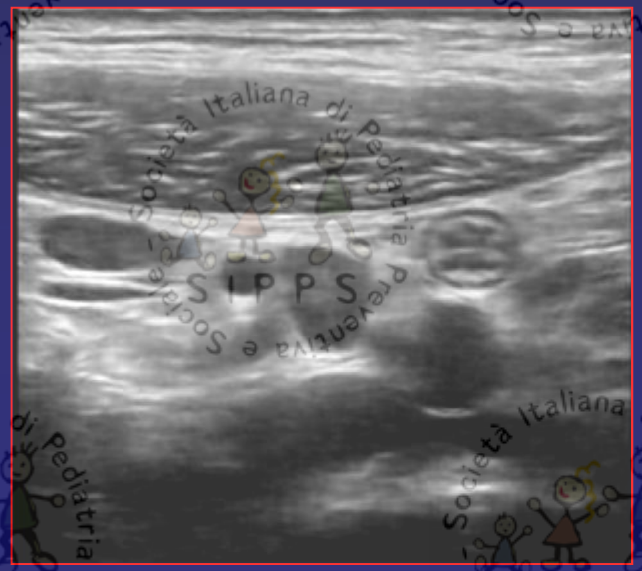

Aspetto ecografico non patologico

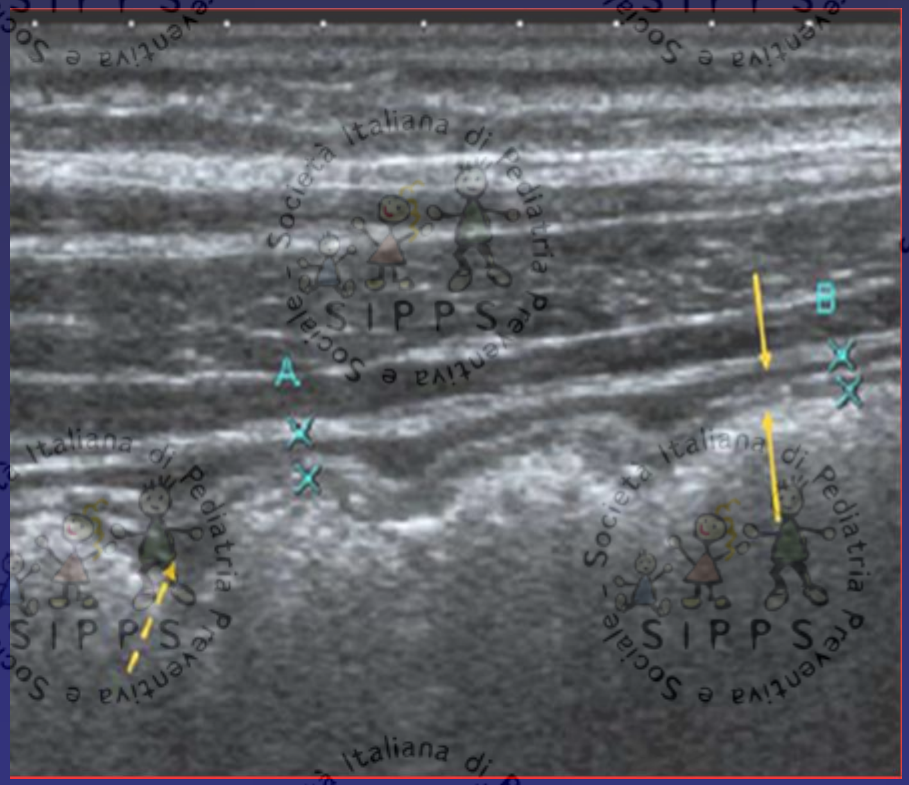

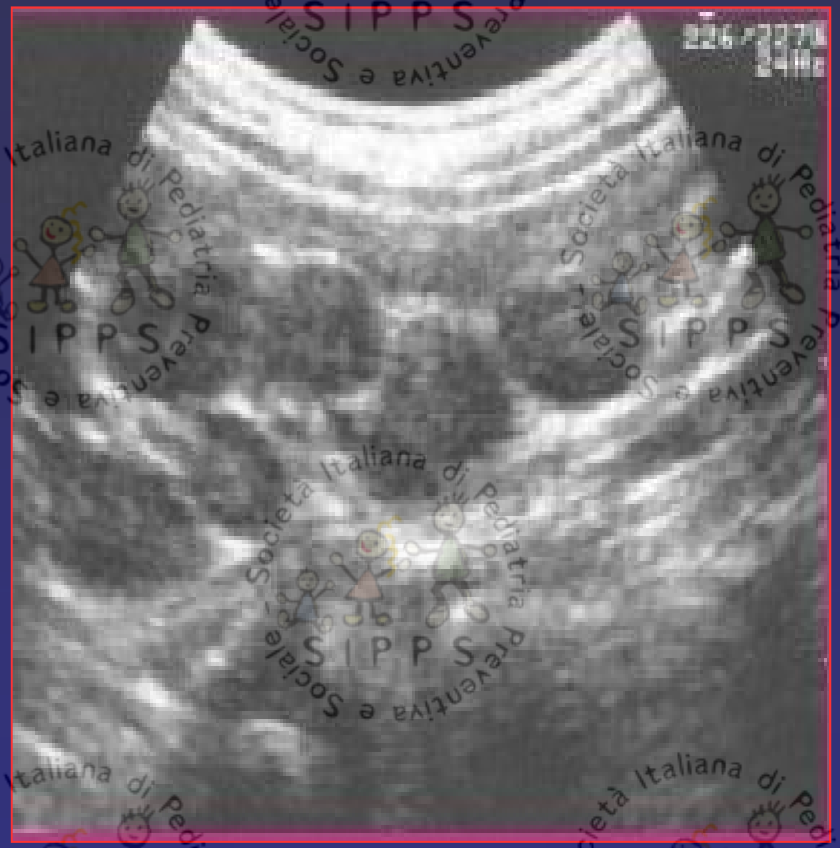

Aspetto ecografico non patologico versus patologico

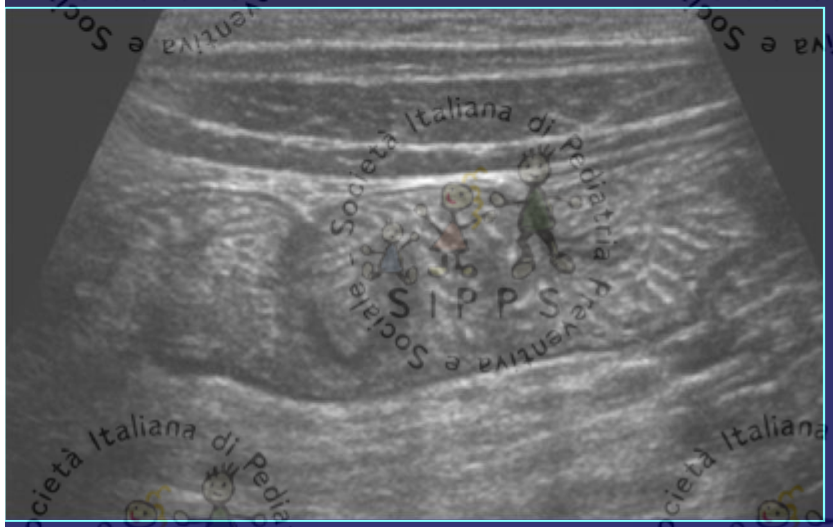

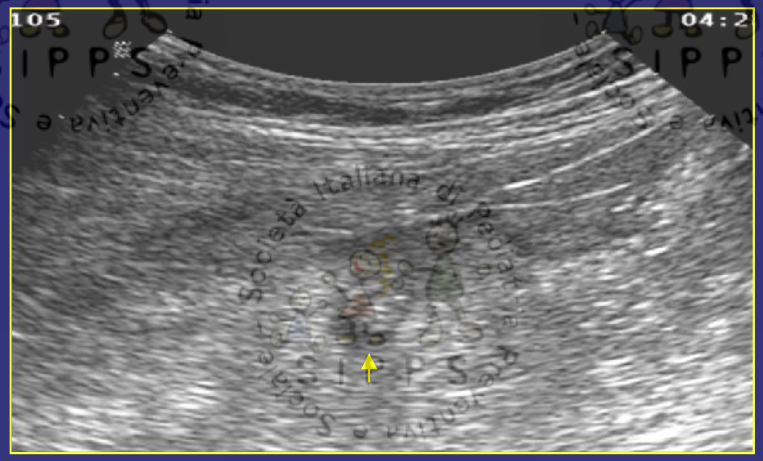

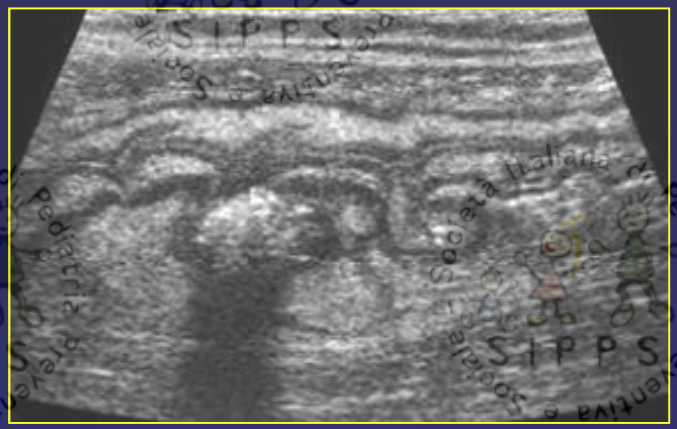

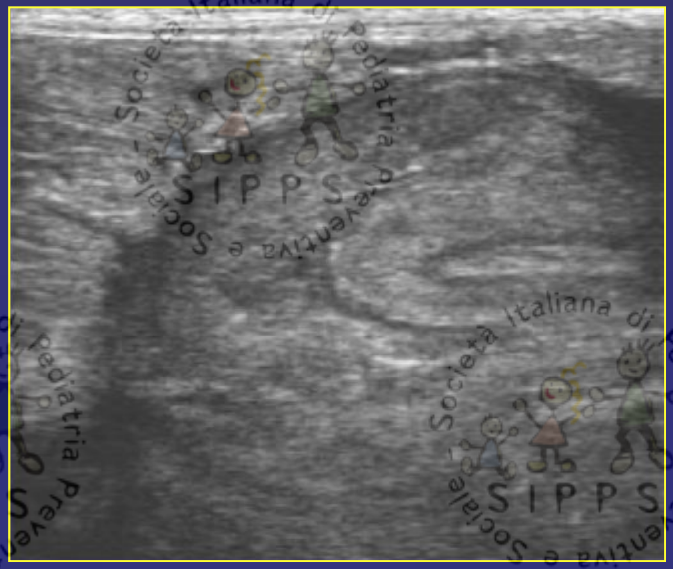

Aspetto ecografico patologico

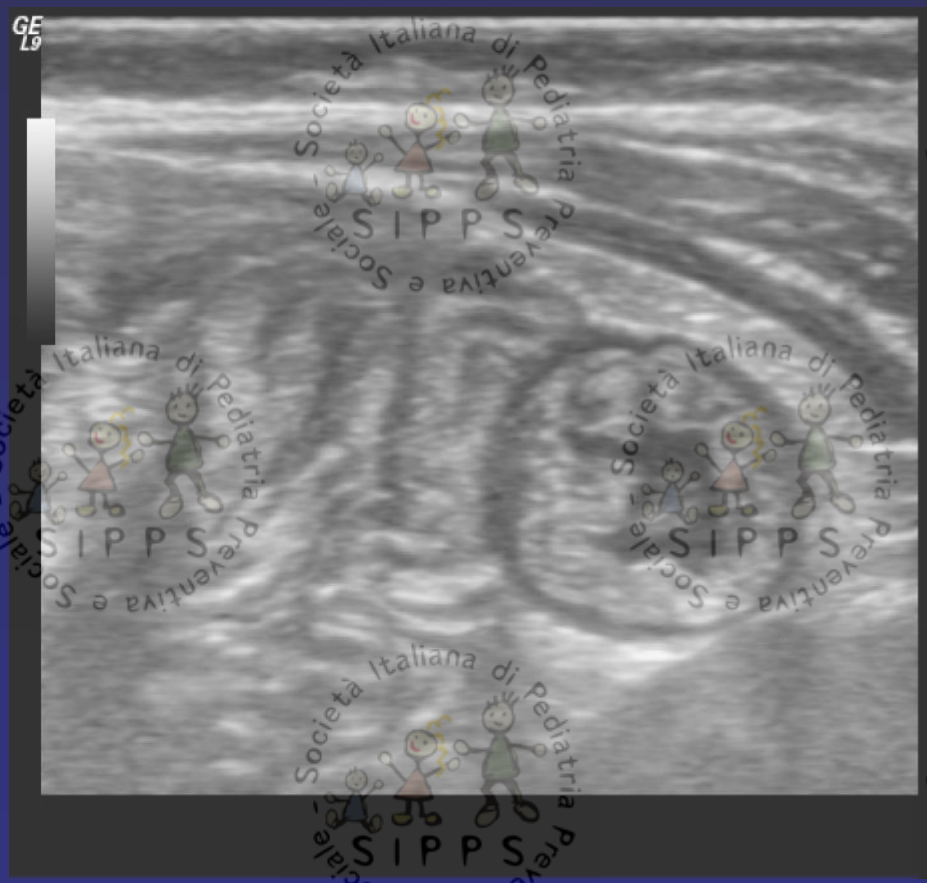

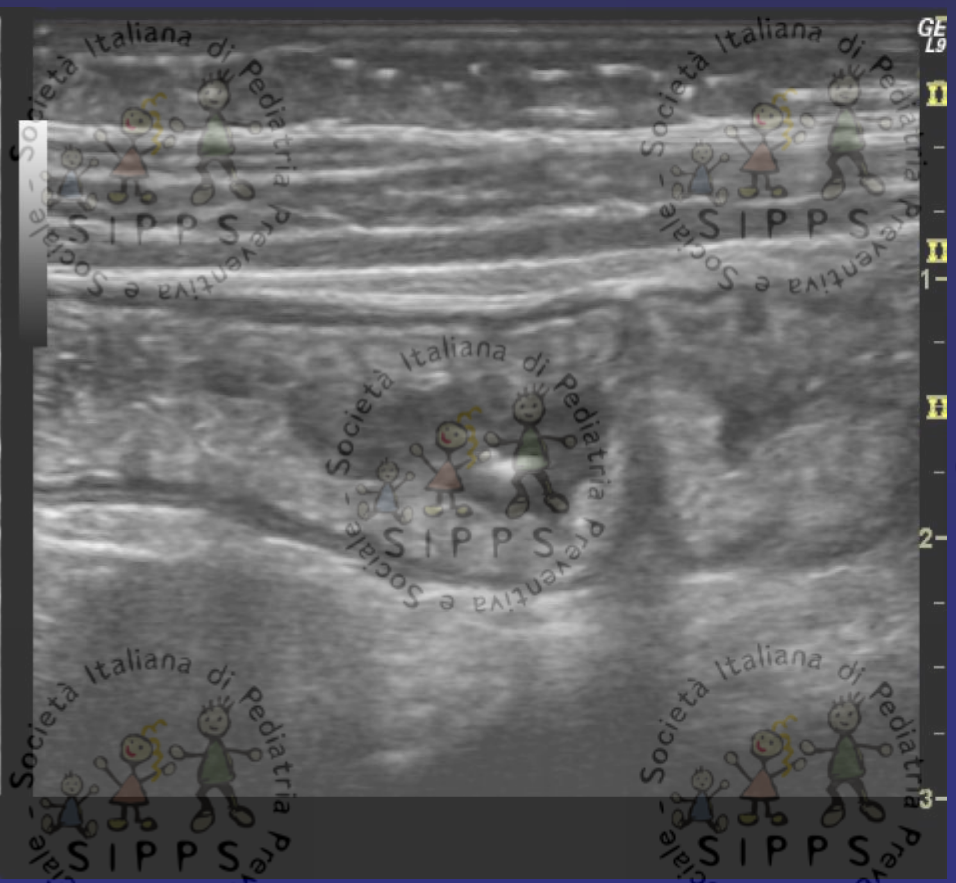

Aspetto ecografico patologico

1. **Ispessimento circonferenziale con persistenza di stratificazione :**

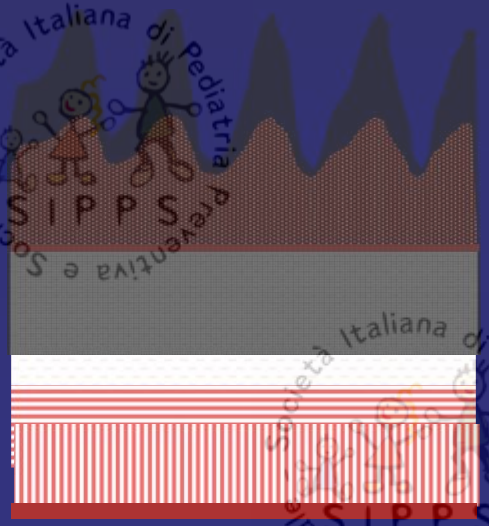

Coinvolgimento Superficiale

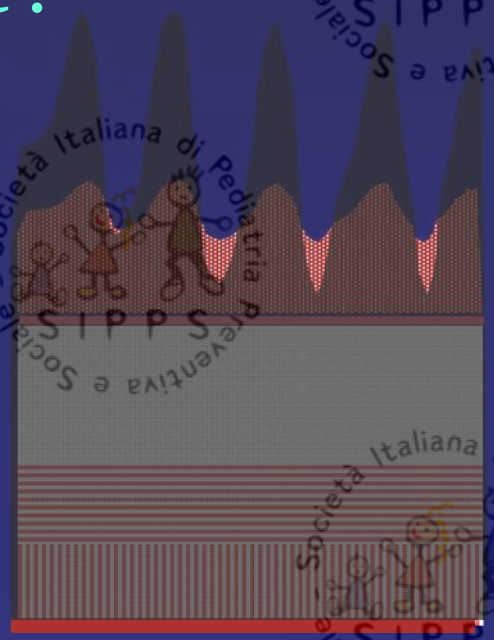

Coinvolgimento Transmurale

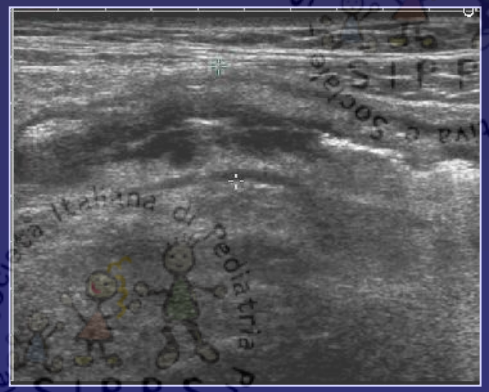

- **Patologia Infiammatoria ed Infettiva:**
  - **Crohn**
  - **Ileite**
  - **Vasculite**

Aspetto ecografico patologico

2. Ispessimento circonferenziale con perdita totale di stratificazione :

- **Crohn in fase avanzata**
- **Linfoma infiltrante**

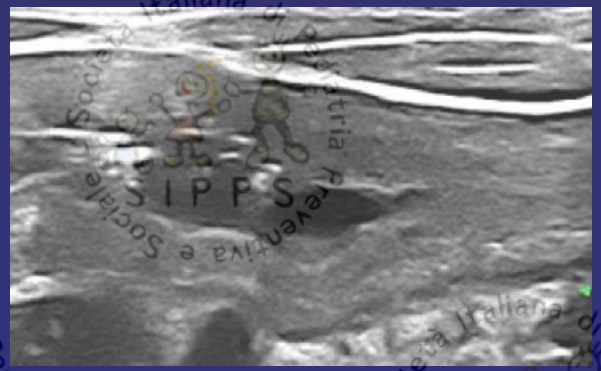

- ✓ **Ispessimento parietale con perdita della stratificazione nelle fasi avanzate (parete iperecogena)**

- ✓ **Interruzione della stratificazione nelle zone corrispondenti alle ulcere profonde (tratti iperecogeni perpendicolari alla parete o gas nella parete)**

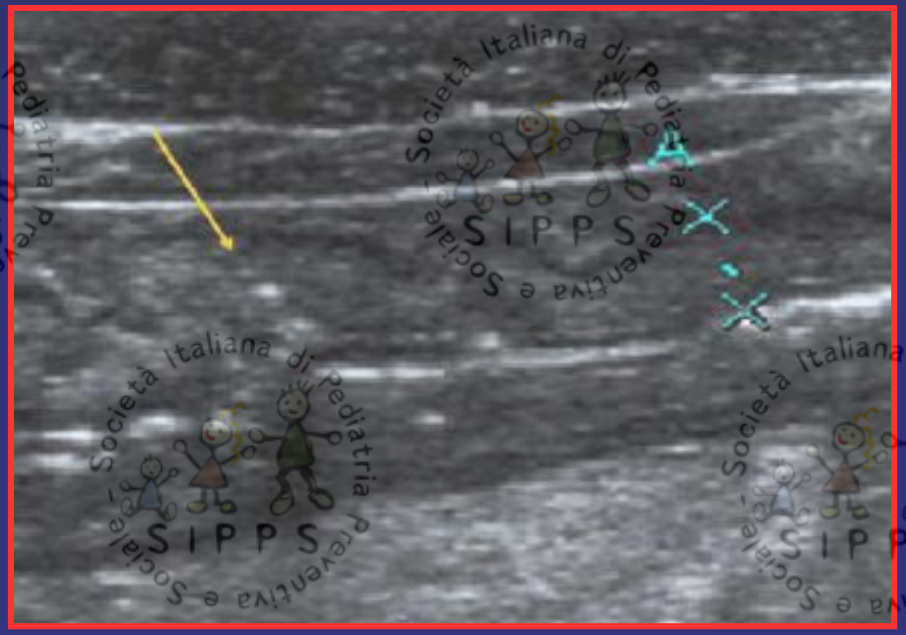

Foci iperecogeni da intrappolamento di aria da ulcere profonde

MICI: Quale è il "ruolo" della Diagnostica per Immagini?

Identificazione/conferma

Follow-up: stato di attività della malattia

Follow-up post-operatorio

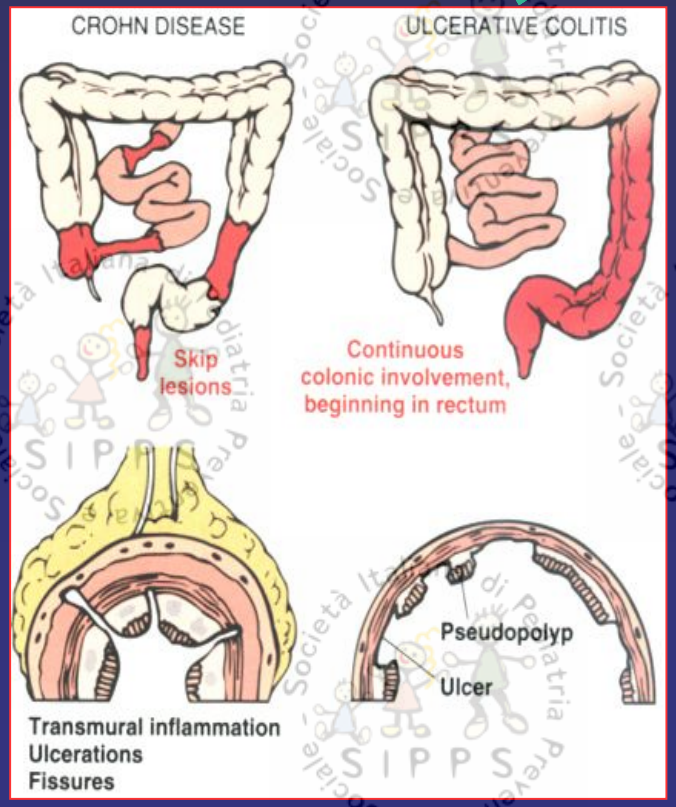

US

RX

MDCT

MRI

MICI: Quale l'accuratezza degli Ultrasuoni?

Identificazione in fase iniziale

- Ispessimento parietale (> 4 mm)

  uniforme, simmetrico
  margine esterno regolare
  lume ridotto lineare centrale
  raccordo graduale con l'intestino normale

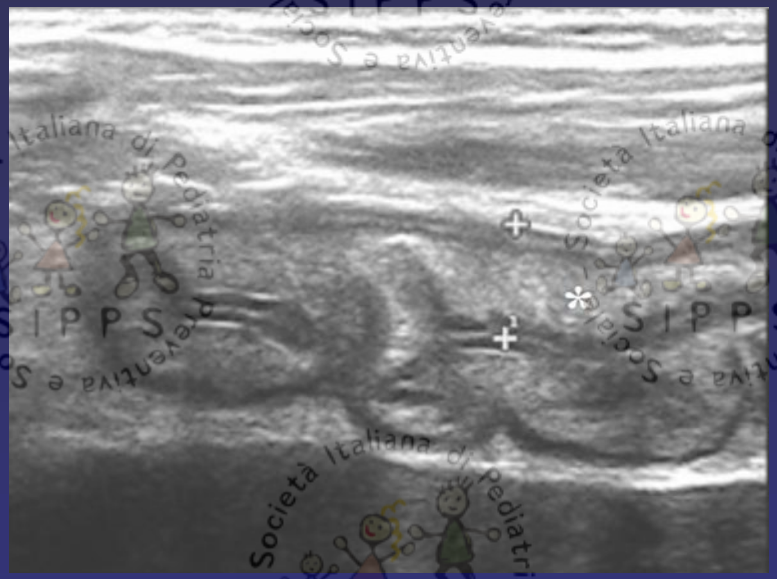

Falsi Negativi
- obesità
- lesioni ano-rettali
- lesioni superficiali

Falsi Positivi
- ispessimento di altra natura

MICI: Quale l'accuratezza degli Ultrasuoni?

Caratterizzazione e diagnosi differenziale

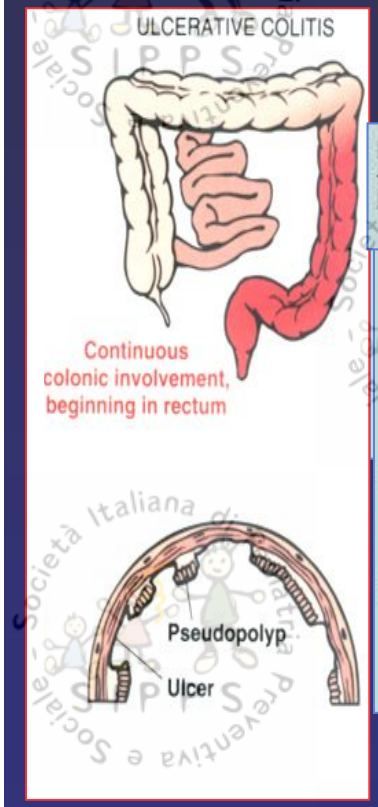

Features	Ulcerative colitis	Crohn's disease
Bowel walls		
Thickening	5–7 mm	5–14 mm
Echopattern	Variable	Variable
Vascularity	Variable	Variable
Contours	Well defined	Variable
Stiffness	Absent	Often present
Haustra coli	Absent	Absent
Peristalsis		Often weak or absent
Location and extension		
Site	Rectosigmoid tract and colon	Ileum (70%), colon (60%)
Bowel involvement	Continuous	Often divided into segments
Extraintestinal alterations		
Mesenteric hypertrophy	Rare	Common
Enlarged regional lymph nodes	Uncommon	Common
Fistulae and abscesses	Rare	Common

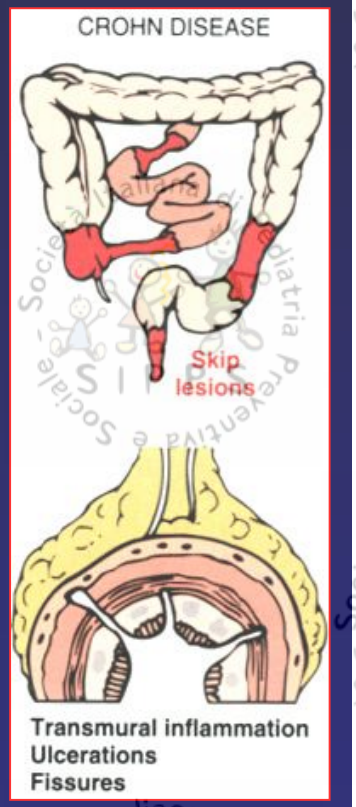

Diagnosi di malattia:

sens: 53-89% ***sens: 76-95%***

Maconi G, Bianchi-Porro G "Ultrasound of the gastrointestinal tract" Springer-Verlag Berlin Heidelberg 2007

**Simpkins and Gore 1994; **Oberhuber et al. 2000, Nagler et al. 1979; Targan SR, Shanahan F, Karp LC "Inflammatory Bowel Disease: From Bench to Bedside", Springer 2nd Edition, 291-304; Cheung O, Reguieiro MD "Inflammatory bowel disease emergencies" Gastroenterol Clin N Am 32 (2003) 1269–1288*

MICI: Quale l'accuratezza degli Ultrasuoni?

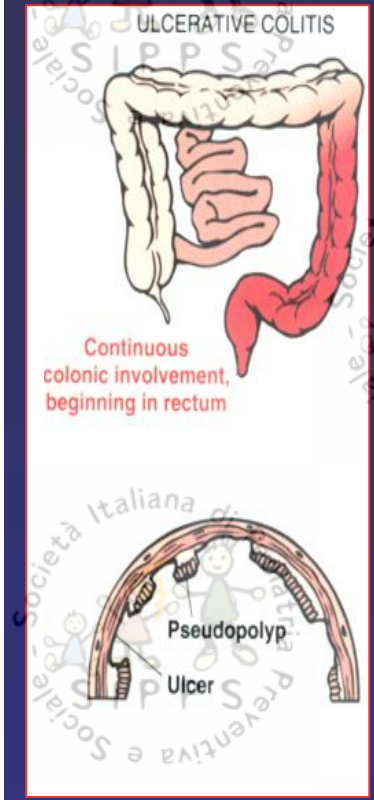

Features	Ulcerative colitis	Crohn's disease
Location and extension		
Site	Rectosigmoid tract and colon	Ileum (70%), colon (60%)
Bowel involvement	Continuous	Often divided into segments
Extraintestinal alterations		
Mesenteric hypertrophy	Rare	Common
Enlarged regional lymph nodes	Uncommon	Common
Fistulae and abscesses	Rare	Common

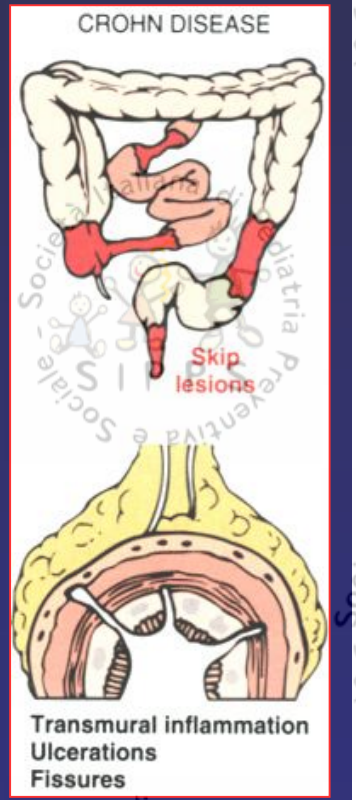

Definizione di sede anatomica

sensibilità
colon sn >70%
15% retto

sens: 73-93%
specif: 89-100%

**Simpkins and Gore 1994; **Oberhuber et al. 2000, Nagler et al. 1979; Targan SR, Shanahan F, Karp LC "Inflammatory Bowel Disease: From Bench to Bedside", Springer 2nd Edition, 291-304; Gheuna O, Pegueiro MD "Inflammatory bowel disease emergencies" Gastroenterol Clin N Am 32 (2003) 1269–1288*
Maconi G, Bianchi Porro G "Ultrasound of the gastrointestinal tract" Springer-Verlag Berlin Heidelberg 2007

MICI: complicanze addominali

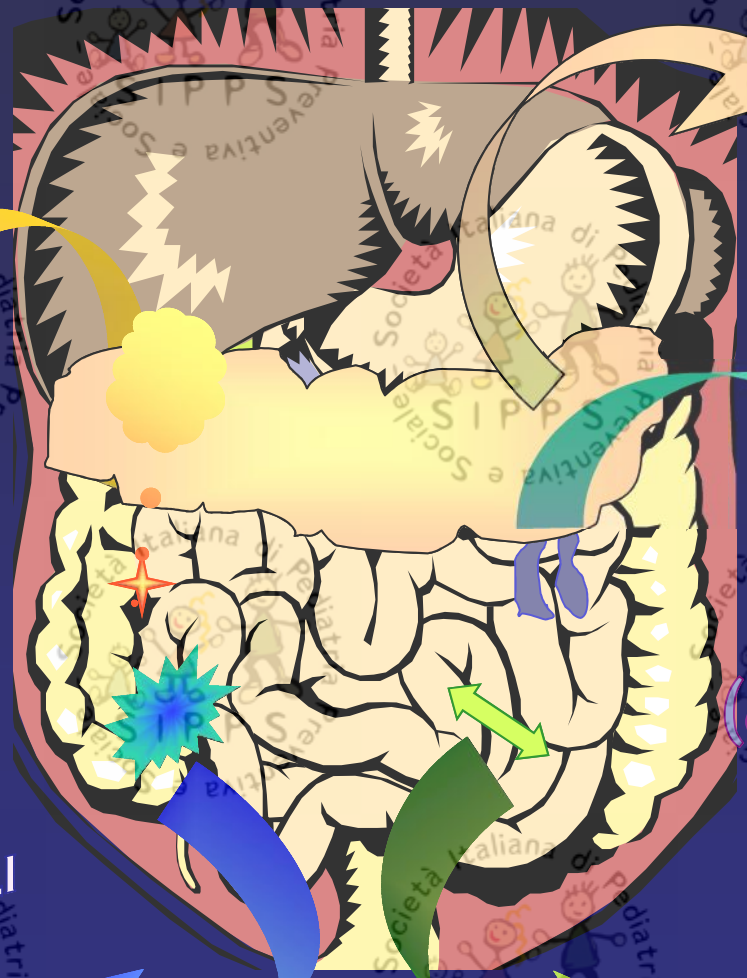

MEGA COLON TOSSICO
(1-5%CD+UC*)

PERFORAZIONE
(1-2% CD)

STENOSI
(8-36%CD*)

ASCESSI INTRA ADDOMINALI
(10-30% CD***)

FISTOLE
(17-82% CD**)

**Simpkins and Gore 1994; **Oberhuber et al. 2000, Nagler et al. 1979; Targan SR, Shanahan F, Karp LC "Inflammatory Bowel Disease: From Bench to Bedside", Springer 2nd Edition, 291-304; Cheung O, Reguieiro MD "Inflammatory bowel disease emergencies" Gastroenterol Clin N Am 32 (2003) 1269–1288*

MICI: Quale l'accuratezza degli Ultrasuoni?

Features	Ulcerative colitis	Crohn's disease
Location and extension		
Site	Rectosigmoid tract and colon	Ileum (70%), colon (60%)
Bowel involvement	Continuous	Often divided into segments
Extraintestinal alterations		
Mesenteric hypertrophy	Rare	Common
Enlarged regional lymph nodes	Uncommon	Common
Fistulae and abscesses	Rare	Common

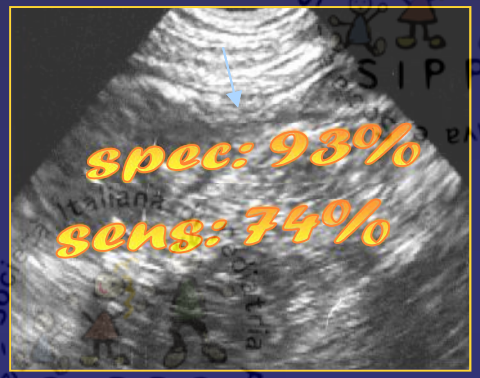

Stenosi: ispessimento parietale associato a riduzione del lume del viscere e ad aumentato calibro dell'ansa a monte (>2.5-3 cm)

Tragitti cavitari e fistole: tragitti/aree ipoecogene tra le anse intestinali o altre strutture. A volte presentano echi interni per presenza di aria, residui o materiale intestinale

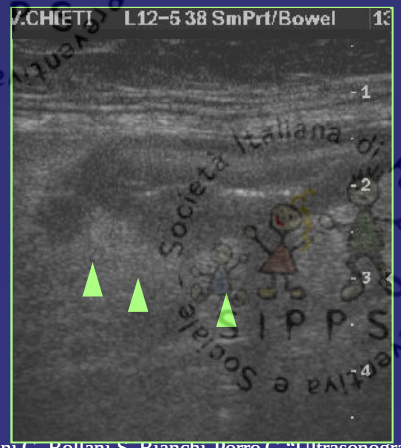

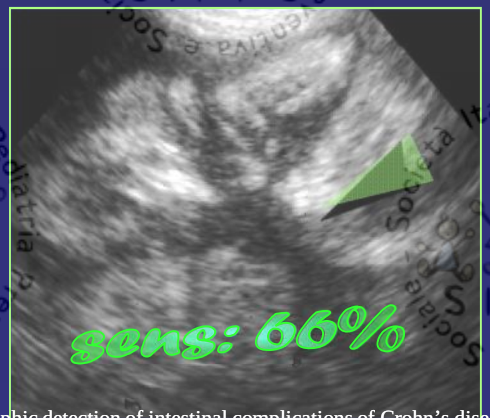

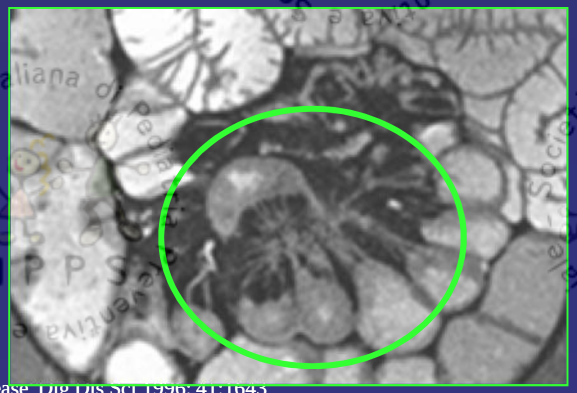

Maconi G, Bollani S, Bianchi-Porro G "Ultrasonographic detection of intestinal complications of Crohn's disease" Dig Dis Sci 1996; 41:1643

MICI: Quale l'accuratezza degli Ultrasuoni?

Features	Ulcerative colitis	Crohn's disease
Location and extension		
Site	Rectosigmoid tract and colon	Ileum (70%), colon (60%)
Bowel involvement	Continuous	Often divided into segments
Extraintestinal alterations		
Mesenteric hypertrophy	Rare	Common
Enlarged regional lymph nodes	Uncommon	Common
Fistulae and abscesses	Rare	Common

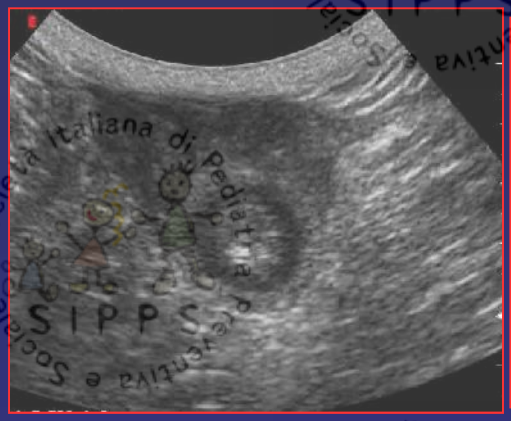

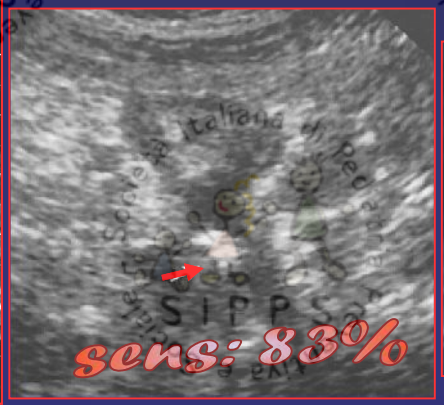

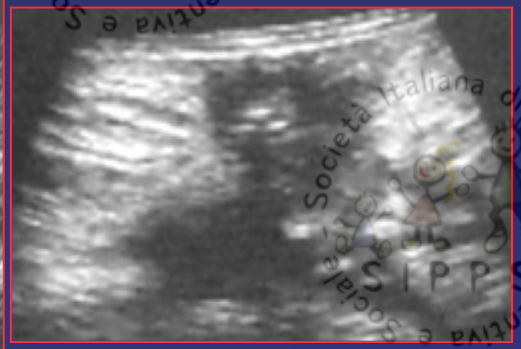

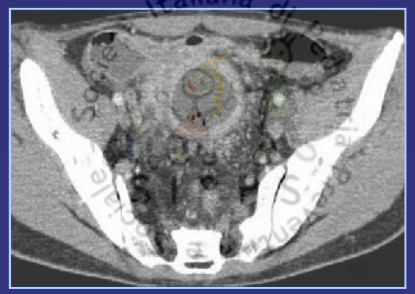

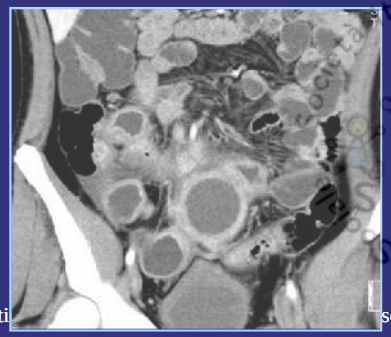

Flemmoni e Ascessi: lesioni ipo-anecogene con raccolte fluide e pareti irregolari e spesse, a volte contenenti echi interni per la presenza di detriti o aria e con rinforzo acustico posteriore.

Maconi G, Bollani S, Bianchi-Porro G "Ultrasonographic detecti sease"Dig Dis Sci 1996; 41:1643

MICI: Quale l'accuratezza degli Ultrasuoni?

MEGA COLON TOSSICO

(1-5%CD+UC*)

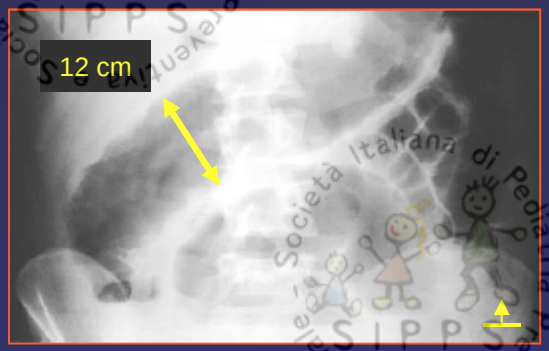

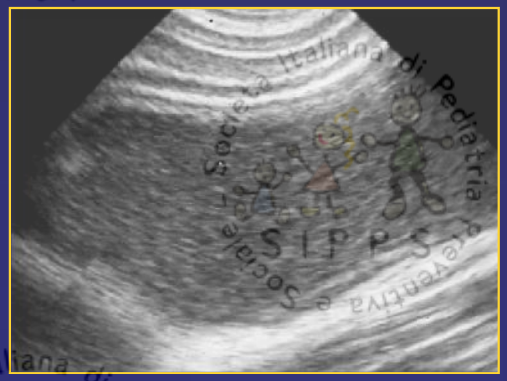

Il colon trasverso appare in genere dilatato (> 6 cm), con perdita della normale haustratura; la parete colica appare ridotta di spessore (<2mm) con dilatazione e stasi liquida delle anse ileali.

Maconi G, Bollani S, Bianchi-Porro G "Ultrasonographic detection of intestinal complications of Crohn's disease"Dig Dis Sci 1996; 41:1643

MICI: Quale è il "ruolo" della Diagnostica per Immagini?

Identificazione/conferma

Follow-up: stato di attività della malattia

Follow-up post-operatorio

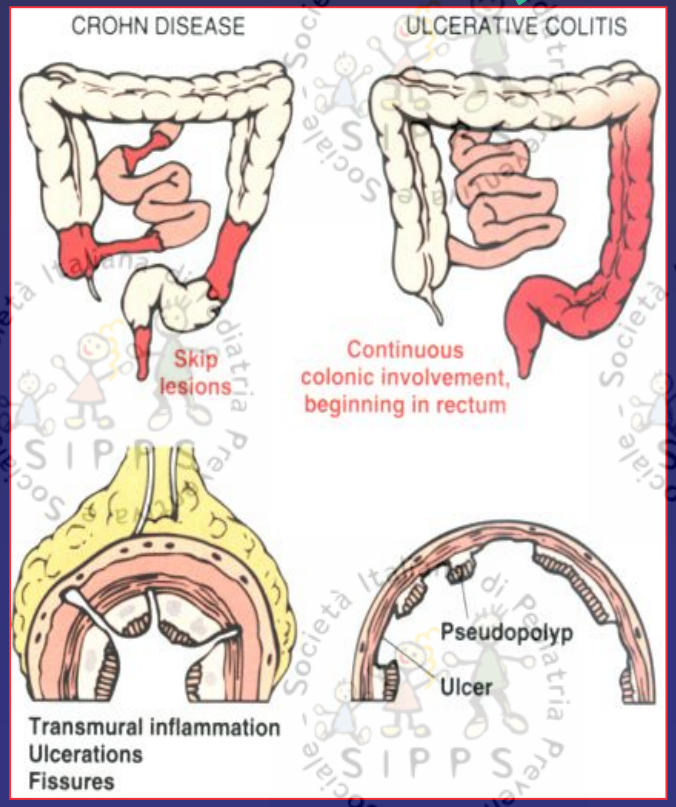

US

RX

MDCT

MRI

MICI: Quale l'accuratezza degli Ultrasuoni?

Stato di attività della malattia

La valutazione eco-color-Doppler permette di valutare alcuni segni presenti solo nella fase attiva di malattia:

presenza di vascolarizzazione nella parete intestinale ispessita

indice di resistenza (IR) più basso (da 0,8-0,9 a 0,6-0,7) nell'arteria mesenterica superiore

velocità media più elevata (30-40 cm/sec) del flusso portale

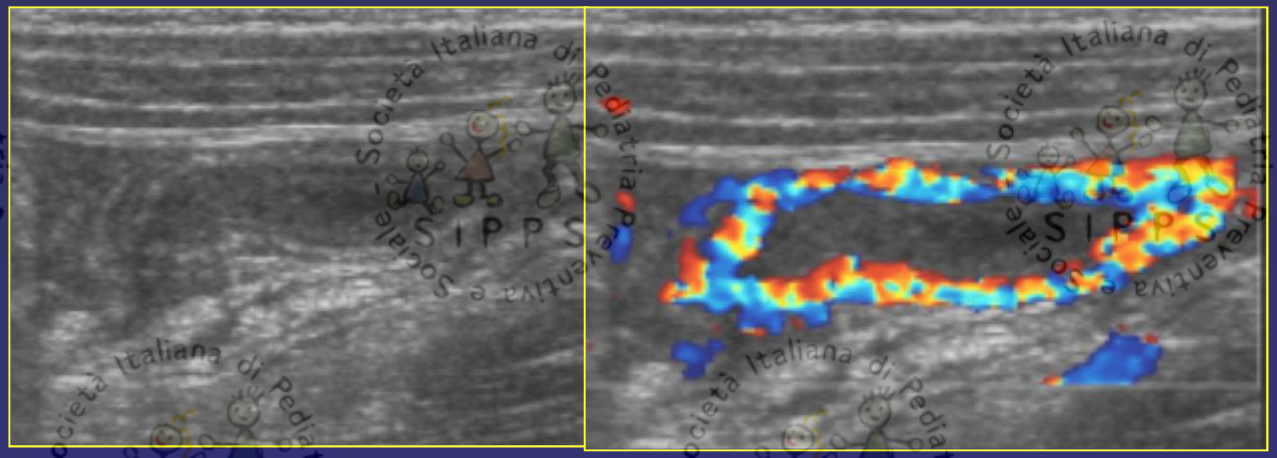

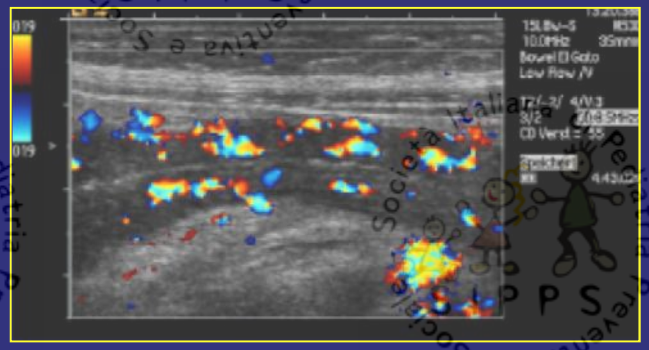

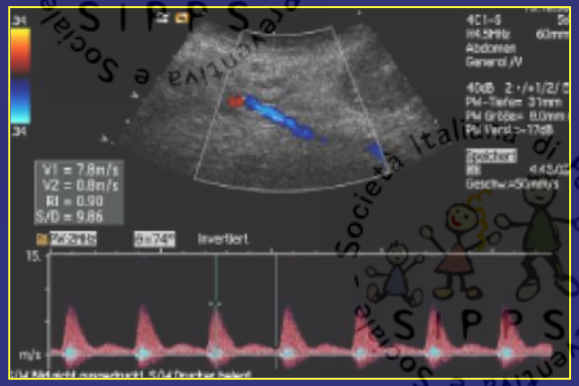

MICI: Quale l'accuratezza degli Ultrasuoni?

Stato di attività della malattia

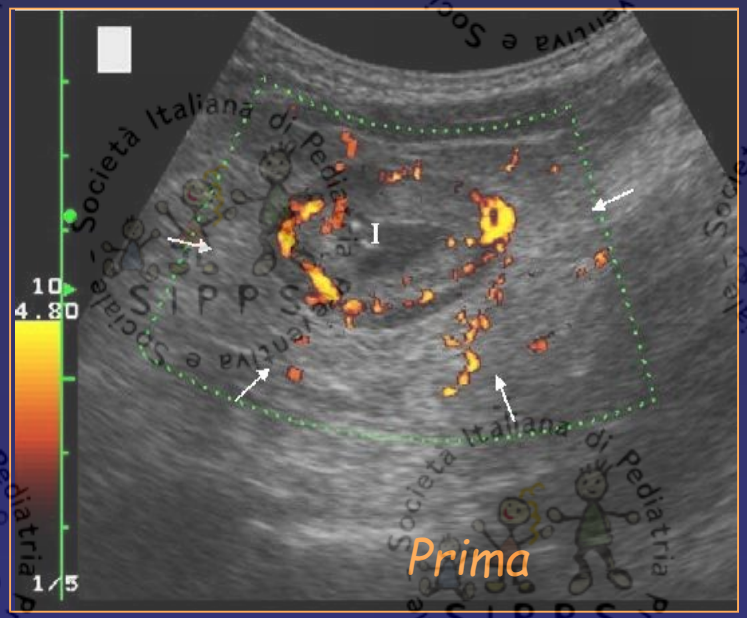

Prima

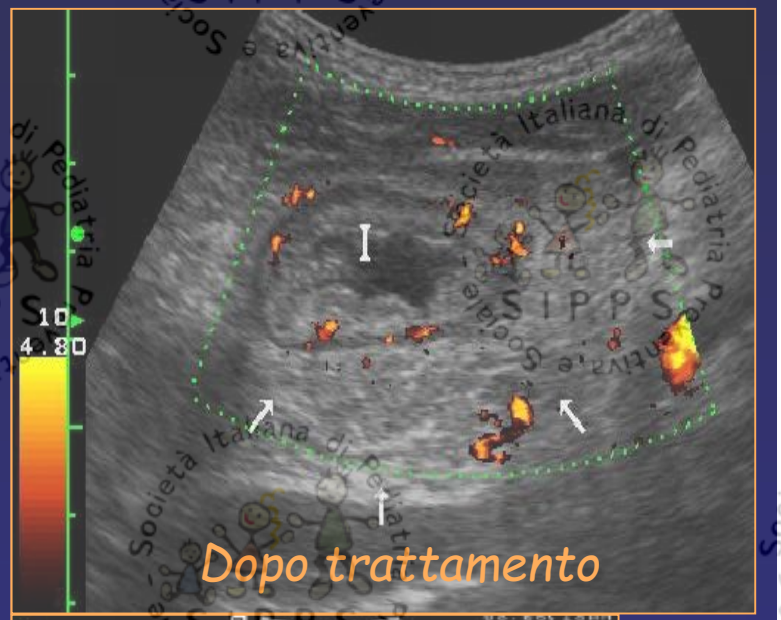

Dopo trattamento

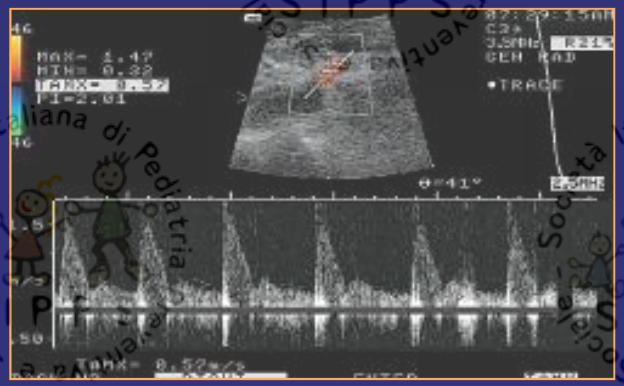

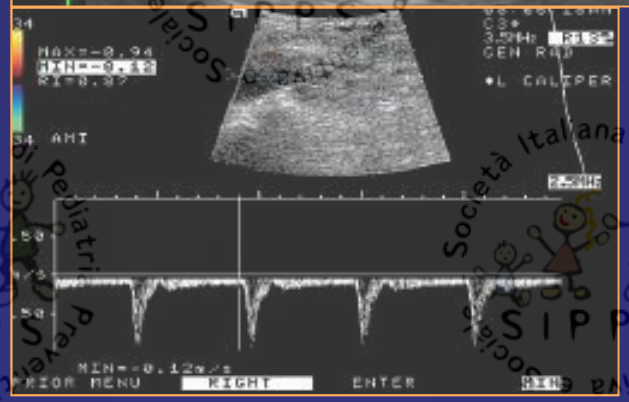

MICI: Quale l'accuratezza degli Ultrasuoni?

CEUS e Stato di attività della malattia



Serra C, Eur J Radiol 2007; 62:114

Maconi G, Bollani S, Bianchi-Porro G "Ultrasonographic detection of intestinal complications of Crohn's disease"Dig Dis Sci 1996; 41:1643

MICI: Quale è il "ruolo" della Diagnostica per Immagini?

Identificazione/conferma

Follow-up: stato di attività della malattia

Follow-up post-operatorio

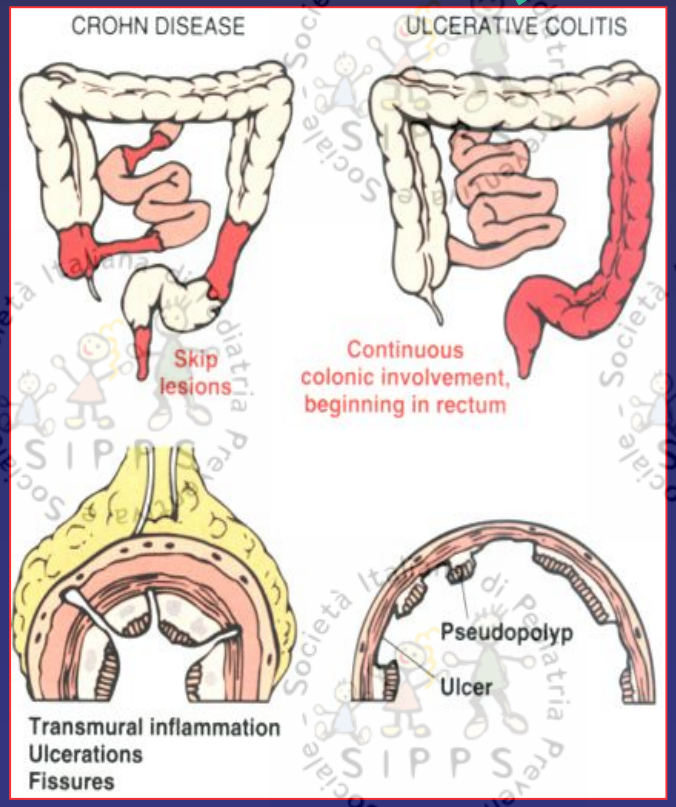

US

RX

MDCT

MRI

MICI: Quale l'accuratezza degli Ultrasuoni?

Follow-up post-operatorio

Castiglione et al showed that a bowel wall thickness of greater than 7 mm on US was the major risk factor (OR = 19) for intestinal resection within the following 12 months. This study, as well as our previous series, showed that the routine use of abdominal US in the evaluation of patients with Crohn's disease might identify a subgroup at high risk of surgery.

*Maconi G, Bollani S, Bianchi-Porro G "Ultrasonographic detection of intestinal complications of Crohn's disease"Dig Dis Sci 1996; 41:1643

**Castiglione F, De Sio I, Cozzolino A et al. "Bowel wall thickness at abdominal ultrasound and the one-year risck of surgery in patients with Crohn's disease. Am J Gastroenterol 2004; 99:1977

MICI: Ruolo degli Ultrasuoni

Conclusioni: Indicazioni

- Esame di 1ª istanza nei soggetti con dolore addominale e diarrea
- Approccio diagnostico in soggetti che per motivi diversi (donne in gravidanza, bambini, portatori di handicap) non possono essere sottoposti ad indagini più invasive
- Follow-up dopo trattamento medico
- Controllo dei pazienti operati, per la diagnosi post-chirurgiche e delle recidive
- Guida al drenaggio di raccolte ed ascessi



Ultrasuoni e piccolo intestino vantaggi e limiti

Vantaggi

- Valutazione di parete, grasso periviscerale, strutture addominali
- No radiazioni ionizzanti
- Metodica gradita al paziente

Limiti

- Limite nella valutazione di lesioni severe e complesse
- Limitata panoramicità
- Dipendenza da fattori legati all'operatore e al paziente

GRAZIE