INFEZIONI RICORRENTI DELLE VIE RESPIRATORIE

OME - OMA - OMAR: 3 ACRONIMI DA COMPRENDERE

Mattia Doria

L'Otite Media Acuta OGGI

80%

60%

dei bambini < 3 anni di vita
almeno 1 episodio di OMA

40%

24%

ha almeno 3 episodi

L’**O**tite **M**edia **A**cuta OGGI

rappresenta ancora oggi una delle cause più frequenti di prescrizione di antibiotici in età pediatrica

25%

FIMPAGGIORNA2019

L'**O**tite **M**edia **A**cuta OGGI

implementazione delle Linee Guida

-12%

delle prescrizioni antibiotiche inappropriate

+58%

correttezza della prescrizione antibiotica in termini di molecola e dosaggio

L'**O**tite **M**edia **A**cuta OGGI

CONSAPEVOLEZZA

RESPONSABILITÀ

Consensus FIMP 2016

L'utilizzo giudizioso della terapia antibiotica nel trattamento delle patologie infettive in età evolutiva

FIMPAGGIORNA2019

L’**O**tite **M**edia **A**cuta OGGI

FIMPAGGIORNA2019

SERIE GENERALE

Spediz. abb. post. - art. 1, comma 1
Legge 27-02-2004, n. 46 - Filiale di Roma

Anno 158° - Numero 64

GAZZETTA UFFICIALE

DELLA REPUBBLICA ITALIANA

LEGGE 8 marzo 2017, n. **24**.

Disposizioni in materia di sicurezza delle cure e della persona assistita, nonché in materia di responsabilità professionale degli esercenti le professioni sanitarie.

FIMPAGGIORNA2019

FIMPAGGIORNA2019

Art. 5.

Buone pratiche clinico-assistenziali e raccomandazioni previste dalle linee guida

1. Gli esercenti le professioni sanitarie, nell'esecuzione delle prestazioni sanitarie con finalità preventive, diagnostiche, terapeutiche, palliative, riabilitative e di medicina legale, si attengono, salve le specificità del caso concreto, alle raccomandazioni previste dalle linee guida pubblicate ai sensi del comma 3 ed elaborate da enti e istituzioni pubblici e privati nonché dalle società scientifiche e dalle associazioni tecnico-scientifiche delle professioni sanitarie iscritte in apposito elenco istituito e regolamentato con decreto del Ministro della salute, da emanare entro novanta giorni dalla data di entrata in vigore della presente legge, e da aggiornare con cadenza biennale. In mancanza delle suddette raccomandazioni, gli esercenti le professioni sanitarie si attengono alle buone pratiche clinico-assistenziali.

…non perché i medici facciano tutti la stessa cosa

ma…

per dare a **tutti** i pazienti

la migliore cura possibile

cominciamo…

Tutte le seguenti rappresentano delle tipiche caratteristiche della Tuba di Eustachio nel bambino tranne una: quale?

1. È più corta
2. È più stretta
3. È più orizzontale
4. È più verticale

INSTANT SURVEY

La Tuba di Eustachio nel bambino

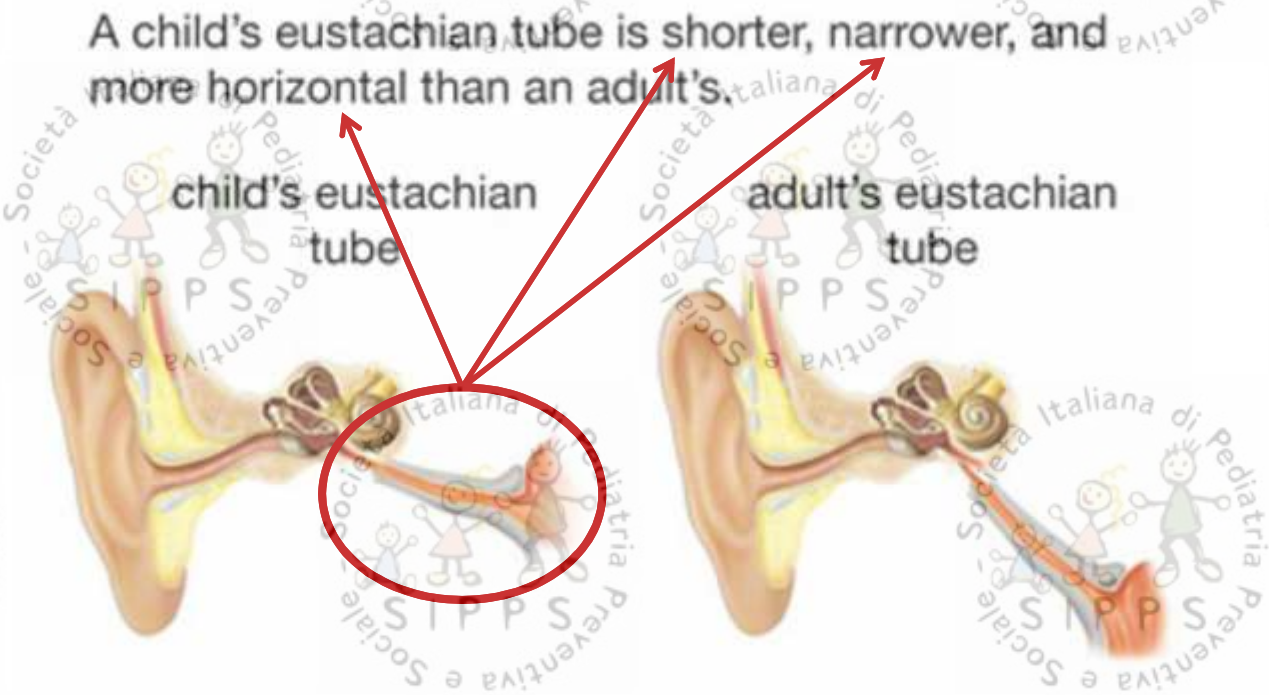

PATOGENESI DELL'OMA

FIMPAGGIORNA2019

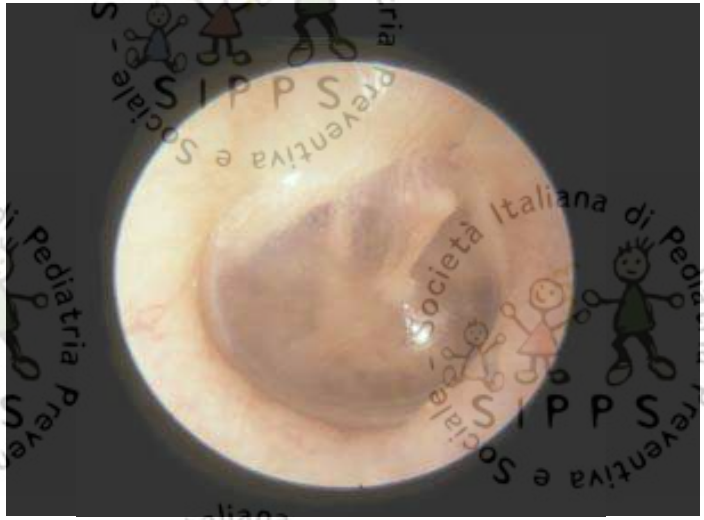

FIMPAGGIORNA2019

La storia naturale dell'OMA

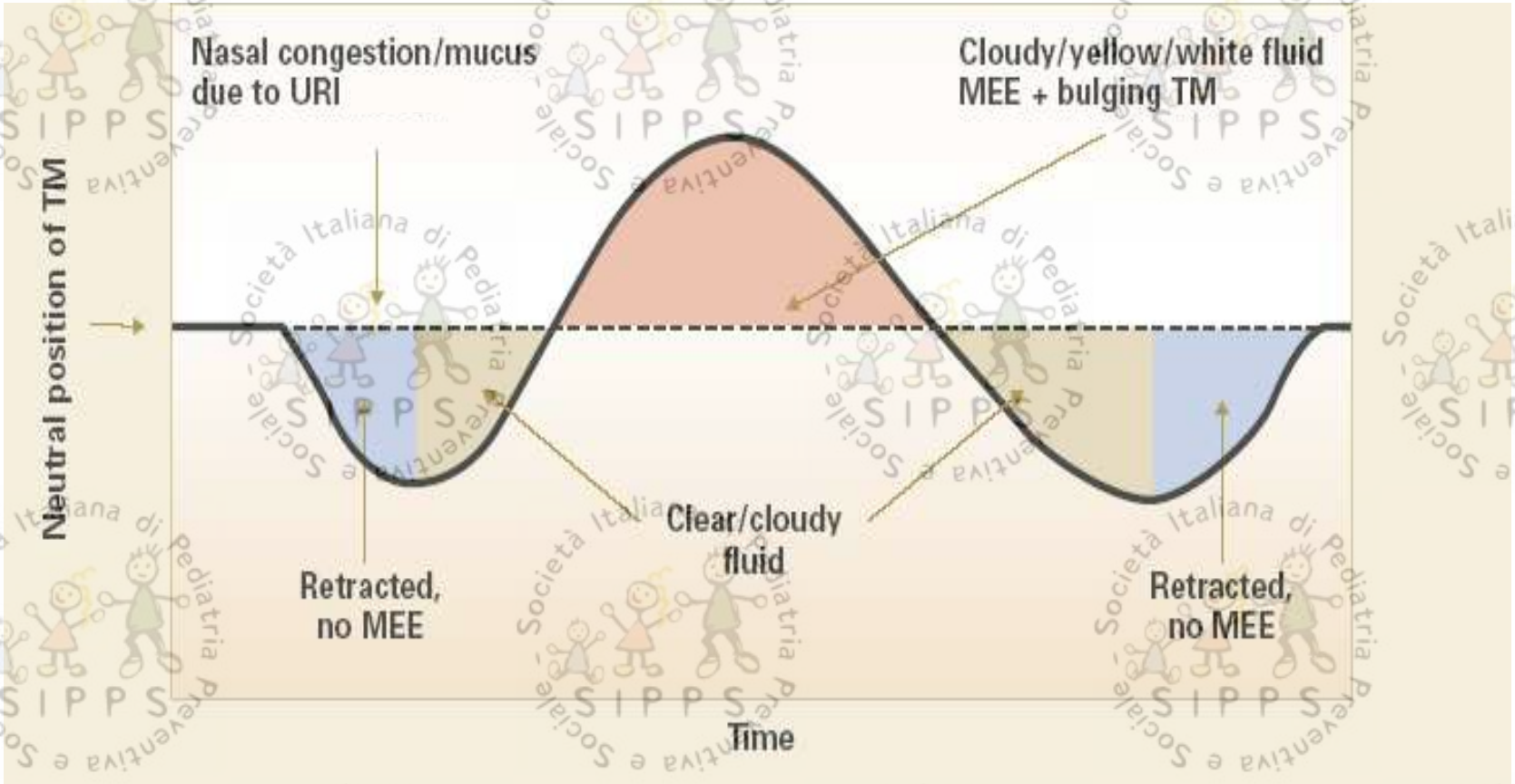

Pichichero et al, *Acute Otitis Media: making sense of recent guidelines on antimicrobial treatment*, J Fam Pract. 2005;313-332

MIRINGITE

La DIAGNOSI di **MIRINGITE** è caratterizzata da:

- Presenza di iperemia (anche marcata) della MT
- Assenza di versamento nell'orecchio medio
- Mobilità conservata della membrana timpanica (MT)

Elementi della definizione di **MIRINGITE**:

- Alterazione della MT
  - Alterazione del colore (MT rossa)
  - Luminosità presente/ridotta
  - Bolle e/o vescicole sulla MT
- Posizione intermedia

Tutti i seguenti segni possono essere indicativi di Otite Media Effusiva tranne uno. Quale?

1. Iperemia della Membrana Timpanica
2. Perdita dei punti di repere
3. Retrazione della Membrana Timpanica
4. Evidenza di livelli idroaerei nell'orecchio medio

INSTANT SURVEY

OTITE MEDIA EFFUSIVA (OME)

- **La DIAGNOSI di OME è caratterizzata da**:
  - Presenza di **effusione** dell'orecchio medio (MEE)
  - Ridotta o assente **mobilità** della membrana timpanica (MT)
  - **Assenza** di segni e sintomi di infiammazione dell'orecchio medio

- **Elementi della definizione di OME**:
  - **Alterazione della MT**
    - Alterazione del **colore** (MT giallastra o ambrata o bluastra)
    - Riduzione della **translucentezza** (opacizzazione)
    - **Mobilità** ridotta o assente
    - **Posizione** retratta
    - **Bolle d'aria** e/o **livelli idroaerei** retrotimpanici

AAFP, AAOHNS, AAPSubcommittee on management of Otitis Media with Effusion. *Pediatrics* .2004;113:1412-29.

sintomi associati

- Il 40-50% dei casi di OME sono asintomatiche
- In alcuni casi l'OME può comportare:
  - Lieve dolore, senso di tensione o di pulsazione
  - Irritabilità, disturbo del sonno
  - Ipoacusia
  - Ritardo dello sviluppo del linguaggio (OME persistente/cronica)
  - Problemi di performance scolastica
  - Episodi ricorrenti di OMA con OME persistente tra gli episodi

AAFP, AAOHNS, AAPSubcommittee on management of Otitis Media with Effusion. *Pediatrics* .2004;113:1412-29.

Effusione dell'Orecchio Medio (EOM)

- **Disfunzione** della Tuba di Eustachio (giorni → settimane → mesi)
- **Conseguenza** e <u>non complicanza</u> dell'OMA
- EOM persistente → OME
- **Monitoraggio**

Effusione dell'Orecchio Medio (EOM)

un'EOM è presente nel **60-70%** dei casi

dopo 2 settimane da un'OMA

=

conferma della diagnosi iniziale di OMA
piuttosto che indicatore di gestione clinica
sub-ottimale o impropria

OMA

OTITE MEDIA ACUTA

- All’età di 1 anno il 25-36% dei bambini ha già presentato almeno un episodio di OMA
- il 20% dei bambini sviluppa otiti ricorrenti

OMA linee guida

TABELLA VIII.
LG selezionate

	LG	Paese	Anno pubblicazione	Società scientifica	Numero di referenze
1	Prescribing of antibiotics for self-limiting respiratory tract infections in adults and children in primary care	UK	2008	NICE	66
2	Otite Media Acuta: dalla diagnosi alla prevenzione	Italia	2010	SIP	295
3	Consensus document on the etiology, diagnosis, and treatment of acute otitis media	Espana	2012	SEIP, SEPEAP, SEUP, EAPAP	50
4	Korean Clinical Practice Guidelines: Otitis Media in Children	Korea	2012	KSO, KSP, KSFN	80
5	The Diagnosis and Management of Acute Otitis Media	USA	2013	AAP	275
6	Clinical Practice Guidelines for the diagnosis and management of acute otitis media (AOM) in children in Japan – 2013 update	Japan	2014	JSO, JSPO, JSIDO	80

Consensus FIMP 2016

FIMPAGGIORNA2019

OMA Quesiti Clinici

1. Quali sono i **criteri** per la diagnosi corretta di OMA?
2. È utile o opportuno avvalersi di uno **score clinico** per definire la **gravità** dell'OMA?
3. Quali sono gli **strumenti** diagnostici utilizzabili dal pediatra di famiglia per la diagnosi corretta di Otite Media Acuta?
4. Quali sono i **patogeni** coinvolti nell'eziologia dell'OMA e qual è la loro relazione con lo stato vaccinale del bambino?
5. Quando e in che modo può essere utilizzata la strategia della **Vigile Attesa**?
6. Come va gestito il **dolore** dell'OMA?
7. Quando va intrapresa la **terapia antibiotica** immediata?
8. Quali **molecole** sono raccomandate per la terapia antibiotica dell'OMA?
9. Quale deve essere la **durata** della terapia antibiotica?

Criteri DIAGNOSTICI

- PARAMETRI GENERICI
  - alto numero di diagnosi → sovrastima
- PARAMETRI SELETTIVI
  - sottogruppo di diagnosi “dubbie”

Tutti i seguenti segni possono essere indicativi di OMA tranne uno. Quale?

- Febbre
- Otalgia
- Membrana Timpanica retratta
- Membrana Timpanica iperemica
- Membrana Timpanica opacata

INSTANT SURVEY

criteri

presenza contemporanea

SINTOMATOLOGIA INSORTA ACUTAMENTE
otalgia – febbre – irritabilità

SEGNI DI FLOGOSI DELLA MT
iperemia – ipotrasparenza

PRESENZA DI ESSUDATO NELL'ORECCHIO MEDIO
"bulging" – otorrea

Symptoms or Symptom-Based Scores Cannot Predict Acute Otitis Media at Otitis-Prone Age

Miia K. Laine, Paula A. Tähtinen, Olli Ruuskanen, Pentti Huovinen and Aino Ruohola

Pediatrics 2010;125;e1154-e1161; originally published online Apr 5, 2010;

Popolazione

Bambini **6-35 mesi** con sospetto di OMA da parte dei genitori

Metodo

Registrazione dei **motivi** di sospetto di OMA, dei **sintomi** e attribuzione di uno **score di** prima dell'esame della MT.

Risultati

469 bambini studiati: **237** (51%) **OMA**, **232** (48%) **URTI** non-OMA

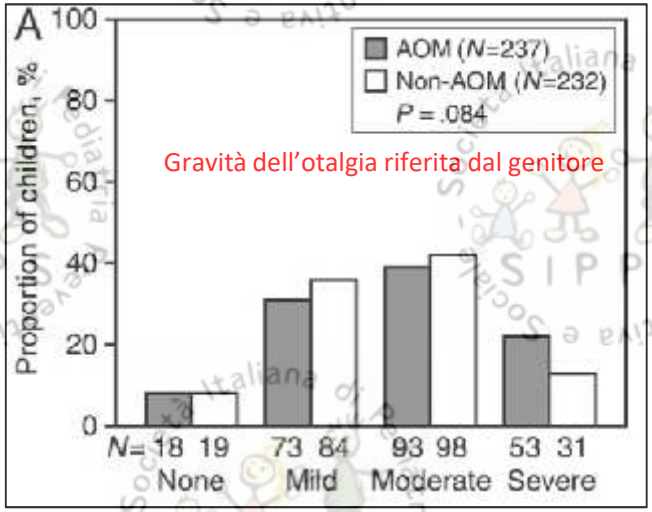

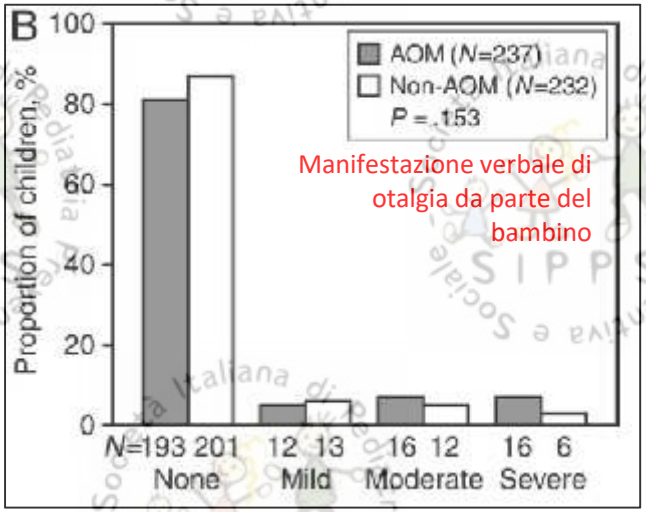

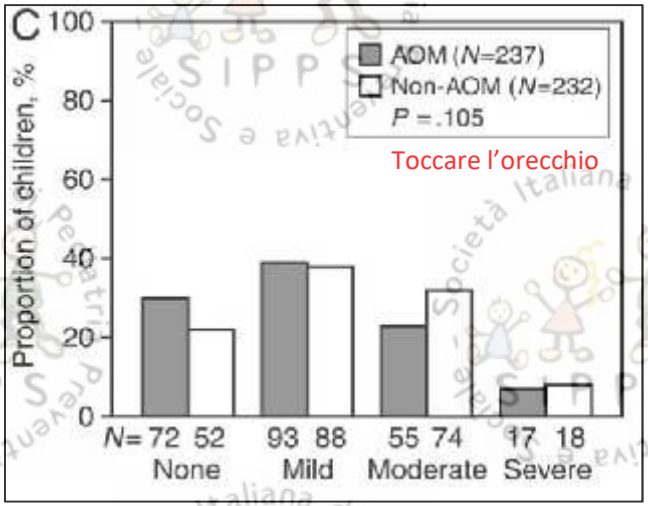

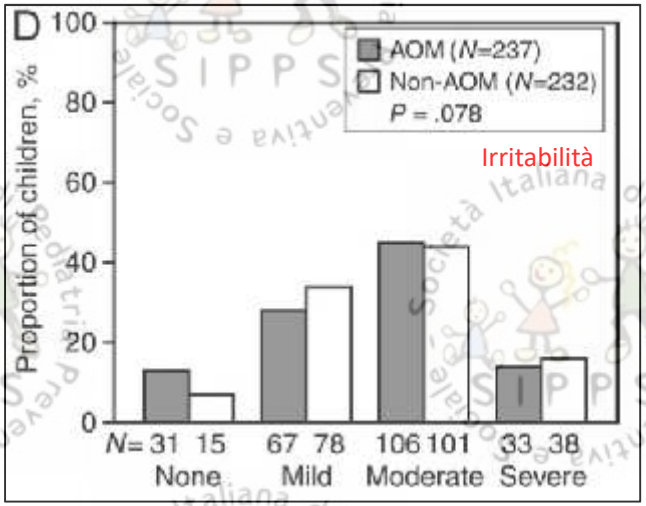

FIMPAGGIORNA2019

Symptoms or Symptom-Based Scores Cannot Predict Acute Otitis Media at Otitis-Prone Age

Miia K. Laine, Paula A. Tähtinen, Olli Ruuskanen, Pentti Huovinen and Aino Ruohola

Pediatrics 2010;125;e1154-e1161; originally published online Apr 5, 2010;

Popolazione

Bambini **6-35 mesi** con sospetto di OMA da parte dei genitori

Metodo

Registrazione dei **motivi** di sospetto di OMA, dei **sintomi** e attribuzione di uno **score di gravità** prima dell'esame della MT.

Risultati

469 bambini studiati: **237** (51%) **OMA**, **232** (48%) **URTI** non-OMA

Nessuno dei sintomi registrati si è rivelato predittivo di OMA.

Conclusioni

La valutazione dei **soli sintomi non** è in grado di differenziare tra URTI e OMA.

L'esame della MT è il momento cruciale della valutazione del bambino con sospetta OMA.

criteri

presenza contemporanea

SINTOMATOLOGIA INSORTA ACUTAMENTE

otalgia – febbre – irritabilità

SEGNI DI FLOGOSI DELLA MT

iperemia – ipotrasparenza

PRESENZA DI ESSUDATO NELL'ORECCHIO MEDIO

"bulging" – otorrea

FIMPAGGIORNA2019

SEGNI DI FLOGOSI DELLA MT

iperemia

ipotrasparenza

PRESENZA DI ESSUDATO NELL'ORECCHIO MEDIO

"bulging"

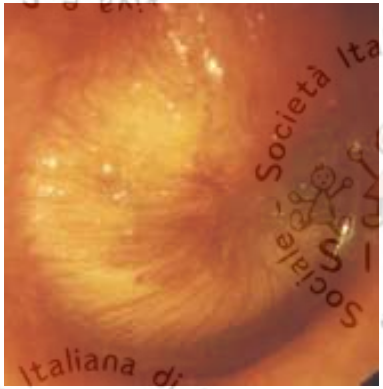

otorrea

criteri

presenza contemporanea

SINTOMATOLOGIA INSORTA ACUTAMENTE
otalgia – febbre – irritabilità

ANAMNESI

SEGNI DI FLOGOSI DELLA MT
iperemia – ipotrasparenza

PRESENZA DI ESSUDATO NELL'ORECCHIO MEDIO
"bulging" – otorrea

OTOSCOPIA

Italia 2019	Spagna 2012	Korea 2012	AAP 2013	Giappone 2014
2 mesi - 12 anni	"bambini"	0-15 anni	6 mesi - 12 anni	0-15 anni
1. sintomatologia insorta acutamente **2. membrana timpanica con segni evidenti di flogosi** **3. presenza di essudato nella cassa timpanica**	1. Inizio acuto dei sintomi 2. Segni otoscopici di effusione dell'orecchio medio: estroflessione (bulging), otoscopia pneumatica patologica o otorrea.. 3. Segni o sintomi di infiammazione (otalgia o intenso eritema della MT) OMA *probabile*: presenza di 2 su 3 criteri OMA *cofermata*: presenza di tutti e 3 i criteri oppure 2 criteri + recente IVAS + fattori di rischio*	**1. Sintomi soggettivi** **a. Inizio acuto** **b. Sintomi dovuti a infiammazione acuta** **2. Segni oggettivi** **a. reperti della MT: estroflessione (bulging), bolle, iperemia, secrezioni, effusione, etc.** **b. Timpanometria tipo B o C type o timpanocentesi che conferma l'effusione** **"diagnosi definita/certa" - "diagnosi di sospetto"**	**a) estroflessione (bulging) grave o otorrea non dovuta a Otite Esterna** **b) estroflessione (bulging) lieve + recente otalgia o intenso eritema MT** **c) non è possibile porre diagnosi di OMA in assenza di documentata Effusione dell'orecchio medio**	Caratteristiche della MT: Iperemia, protrusione, riduzione del riflesso rosso, ispessimento, formazioni bollose, opacità, perforazione, presenza di effusione, otorrea, edema della della mucosa dell'orecchio medio NB: Score clinico** ≤5: OMA lieve 6-11: OMA moderata ≥12: OMA grave

FIMPAGGIORNA2019

obiettivi

vedere

LA MEMBRANA TIMPANICA

riconoscere

UN ESSUDATO NELL'ORECCHIO MEDIO

È UN PROBLEMA?
NOSTRO?

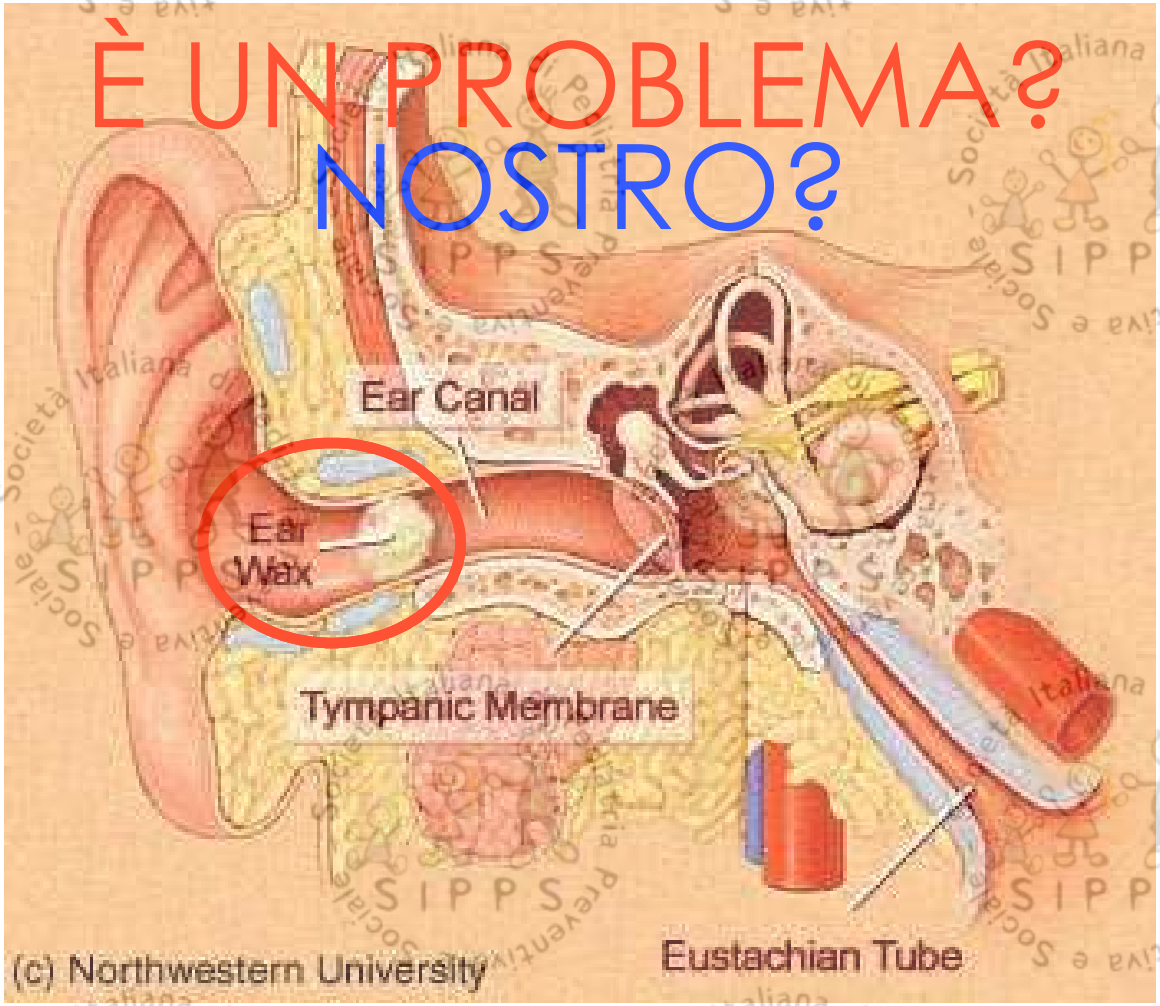

CERUME

punti di repere: MT normale

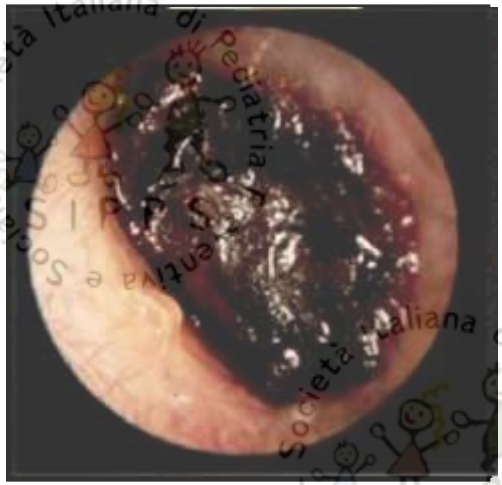

Il cerume ostruisce la visione della MT in circa 2/3 dei bambini.

Il problema è massimo nei primi anni di vita e si riduce con l'età.

(Ahmad 2009 , revisione sistematica)

CERUME
rimozione

- **MANUALE**
  - visione diretta e curette
- **MECCANICA**
  - irrigazione (e/o aspirazione)
- **PER AMMORBIDIMENTO**
  - gocce ceruminolitiche

CERUME

rimozione manuale

Lighted **ear curette**

with magnification

FIMPAGGIORNA2019

CERUME

rimozione meccanica

CERUME

per ammorbidimento

Quale intervento si è dimostrato più efficace e facile per la rimozione del cerume?

1. Irrigazione e/o aspirazione meccanica
2. Applicazione di gocce ceruminolitiche
3. Rimozione manuale con curette
4. Pulizia quotidiana del CUE con spray specifici

INSTANT SURVEY

CERUME

rimozione

Otolaryngology–Head and Neck Surgery (2008) 139, S1-S21

INVITED ARTICLE

Clinical practice guideline: Cerumen impaction

Peter S. Roland, MD, Timothy L. Smith, MD, MPH, Seth R. Schwartz, MD, MPH, Richard M. Rosenfeld, MD, MPH, Bopanna Ballachanda, PhD, Jerry M. Earll, MD, Jose Fayad, MD, Allen D. Harlor Jr, MD, Barry E. Hirsch, MD, Stacie S. Jones, MPH, Helene J. Krouse, PhD, Anthony Magit, MD, Carrie Nelson, MD, MS, David R. Stutz, MD, and **Stephen Wetmore, MD, MBA,** Dallas, TX; Portland and Eugene, OR; Seattle, WA; Brooklyn, NY; Albuquerque, NM; Washington, DC; Los Angeles and San Diego, CA; Pittsburgh, PA; Alexandria, VA; Detroit, MI; Chicago, IL; Ann Arbor, MI; and Morgantown, WV

CERUME

rimozione

Tabella 3 – Metodi di rimozione del cerume (modificata, da Roland 2008)

Opzione	Irrigazione	Gocce ceruminolitiche	Rimozione manuale
Vantaggi	- Efficace	-Applicazione facile -Efficace	- Efficace
Svantaggi e complicanze	- Perforazione timpano - Dolore, vertigine - Trauma CUE - Otite esterna - Ipoacusia	-Otite esterna -Reazioni allergiche -Dolore o vertigine se timpano non intatto -Ipoacusia transitoria	- Richiede addestramento - Lacerazione cute - Dolore - Necessità collaborazione

interventi **immediati** per visionare la Membrana Timpanica in caso di sintomatologia suggestiva per OMA

guardare la Membrana Timpanica
con strumenti adeguati

1. **Fonte luminosa**
   - Otoscopi alimentati a **batterie** nickel-cadmio o litio (vanno sostituite ogni 2-4 anni)
     NB: illuminazione sub-ottimale con classiche batterie alkaline
   - **Luci alogene**: sostituire ogni 6 mesi
2. **Speculum di dimensioni adeguate e non colorati**
   - Evitare **dispersioni** della luce
   - Luce **convogliata** sulla MT

Punti di repere: MT normale

Strumenti

Bambino di 3 anni con febbre e otalgia. All'esame otoscopico la Membrana Timpanica appare iperemica. Quali altre caratteristiche è fondamentale valutare per poter formulare una diagnosi corretta?

1. COLORE e MOBILITÀ

2. MOBILITÀ e TRASPARENZA

3. POSIZIONE e MOBILITÀ

4. TRASPARENZA e LUMINOSITÀ

INSTANT SURVEY

Quali caratteristiche è fondamentale valutare in presenza di febbre e otalgia durante l'esame otoscopico di una membrana timpanica che appare iperemica?

POSIZIONE e MOBILITÀ

Guardare la MT con **metodo**

COMPLETES

- C olor tympanic membrane (COLORE)
- O ther condition (ALTRO)
- M obility (MOBILITA')
- P osition (POSIZIONE)
- L ighting (LUMINOSITA')
- E ntire Surface (SUPERFICIE INTERA)
- T ranslucency (TRASPARENZA)
- E xternal ear canal (CANALE ESTERNO)
- S eal (TENUTA D'ARIA)

Kaleida PH. *The COMPLETES exam for otitis*. Contemp. Pediatr 1997; 14: 93-101

guardare la MT con **metodo**

COLORE

N Engl J Med 2010;362:e62.

guardare la MT con **metodo**

POSIZIONE

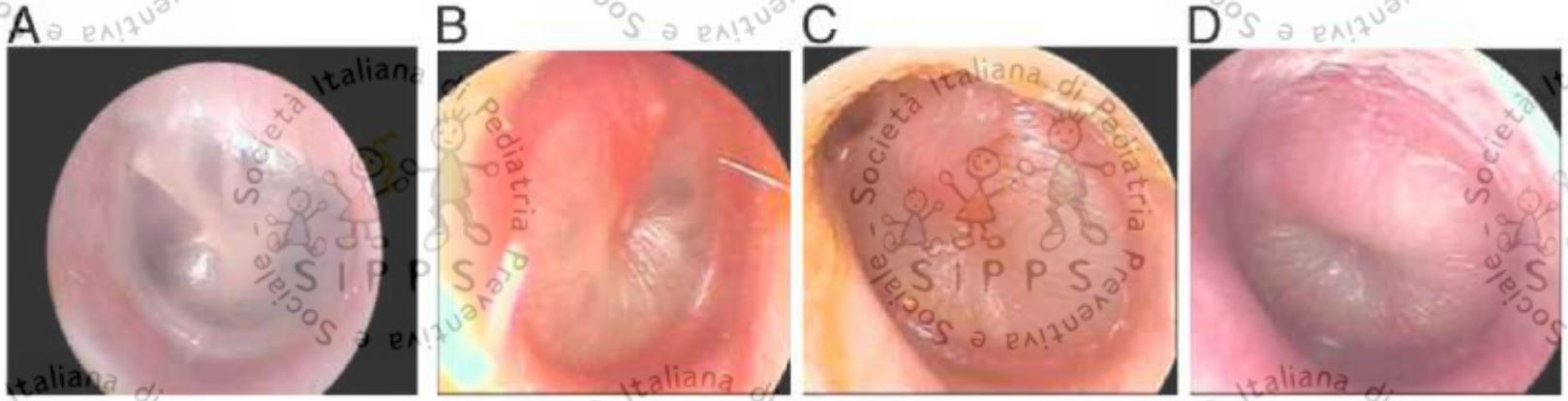

FIGURE 2
A, Normal TM. B, TM with mild bulging. C, TM with moderate bulging. D, TM with severe bulging. Courtesy of Alejandro Huberman, MD.

LG AAP, 2013

guardare la MT con **metodo**

TRASPARENZA

N Engl J Med 2010;362:e62.

Quadro n. 1

Indicare la diagnosi corretta

1. OMA
2. OME
3. OMA PERFORATA
4. MIRINGITE
5. NORMALE

Quadro n. 1

OME

CRITERI INTERPRETATIVI
PER LA DIAGNOSI

a. **Posizione**: fortemente retratta
b. **Colore**: ambrato
c. **Lucentezza**: presente
d. **Trasparenza**: opacata

Quadro n. 2

Indicare la diagnosi corretta

1. OMA
2. OME
3. OMA PERFORATA
4. MIRINGITE
5. NORMALE

Quadro n. 2

OMA

CRITERI INTERPRETATIVI
PER LA DIAGNOSI

a. **Posizione**: estroflessa
b. **Colore**: giallastra + iperemia
c. **Lucentezza**: assente
d. **Trasparenza**: opacata

Quadro n. 3

Indicare la diagnosi corretta

1. OMA
2. OME
3. OMA PERFORATA
4. MIRINGITE
5. NORMALE

Quadro n. 3

OME

CRITERI INTERPRETATIVI
PER LA DIAGNOSI

a. **Posizione**: lieve estroflessione
b. **Colore**:
   - Bianco-giallastro
   - Lieve iperemia a raggiera
c. **Lucentezza**: ridotta
d. **Trasparenza**: ridotta/opacata

Quadro n. 4

Indicare la diagnosi corretta

1. OMA
2. OME
3. OMA PERFORATA
4. MIRINGITE
5. NORMALE

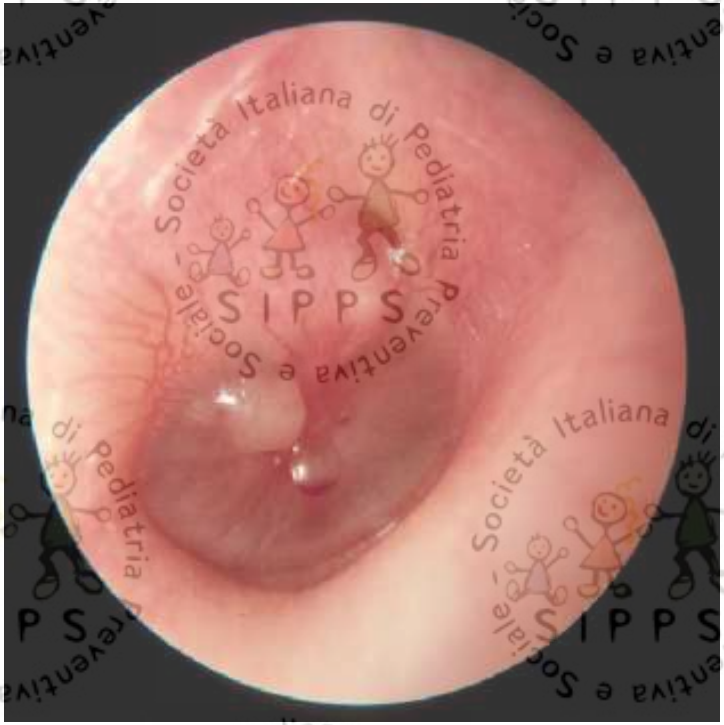

Quadro n. 4

MIRINGITE/OMA

CRITERI INTERPRETATIVI
PER LA DIAGNOSI

a. **Posizione**: estroflessione quadrante postero-superiore
b. **Colore**: iperemia a raggiera
c. **Lucentezza**: assente
d. **Trasparenza**: opacata
e. **Altro**: presenza di vescicola (bolla) a livello del quadrante postero-inferiore

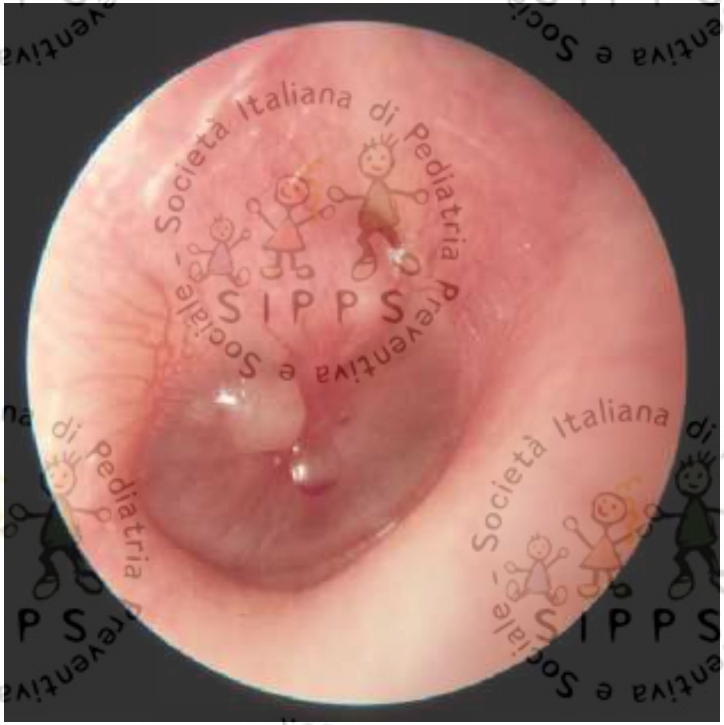

Quadro n. 5

Indicare la diagnosi corretta

1. OMA
2. OME
3. OMA PERFORATA
4. MIRINGITE
5. NORMALE

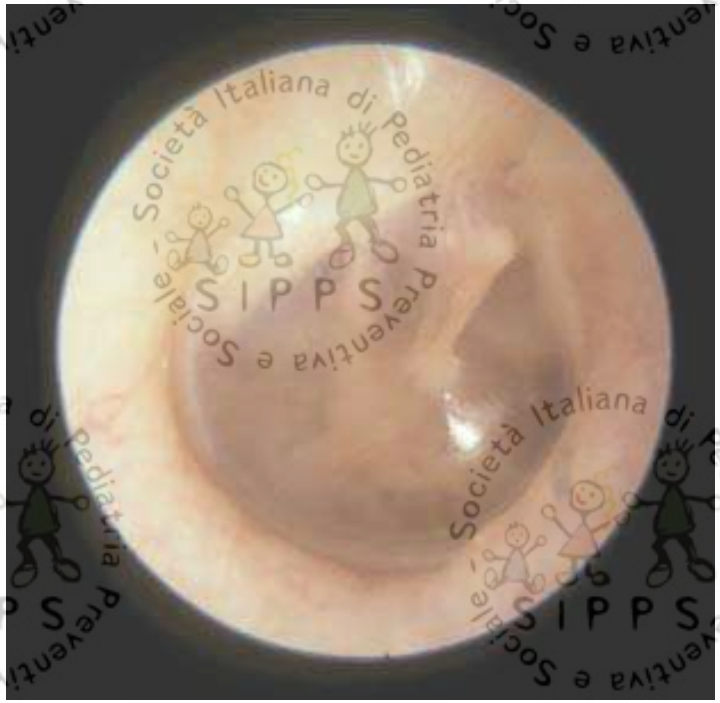

Quadro n. 5

MT NORMALE

CRITERI INTERPRETATIVI
PER LA DIAGNOSI

a. **Posizione**: neutrale
b. **Colore**: grigio-perla
c. **Lucentezza**: presente
d. **Trasparenza**: conservata

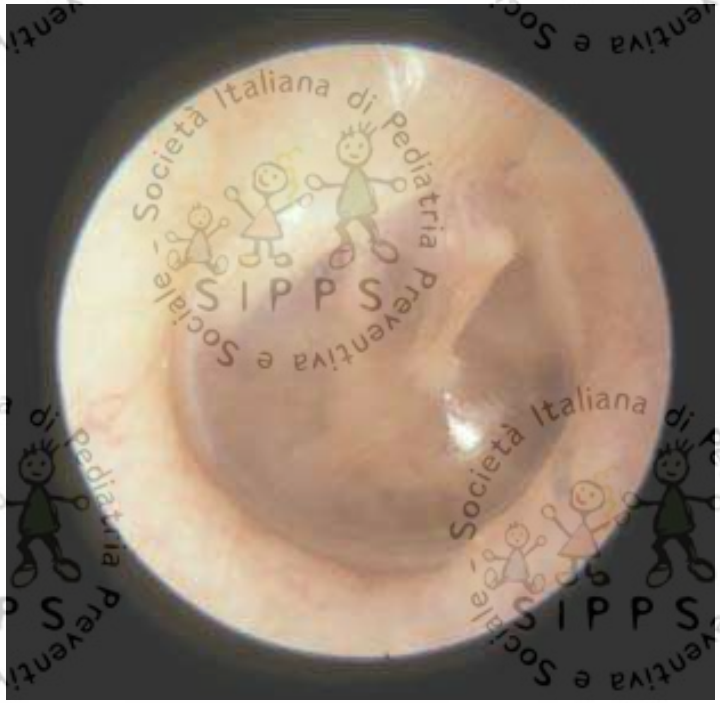

Quadro n. 6

Indicare la diagnosi corretta

1. OMA
2. OME
3. OMA PERFORATA
4. MIRINGITE
5. NORMALE

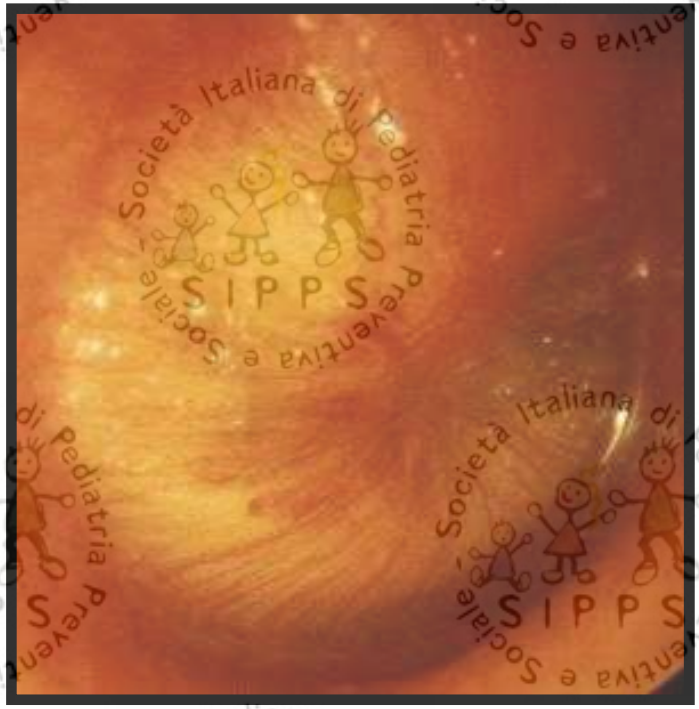

Quadro n. 6

OMA

CRITERI INTERPRETATIVI
PER LA DIAGNOSI

a. **Posizione**: estroflessa in toto
b. **Colore**: giallastro, con iperemia lungo il manico del martello e a raggiera
c. **Lucentezza** : assente
d. **Trasparenza**: opacata, presenza di livello idro-aereo nel quadr. antero-superiore

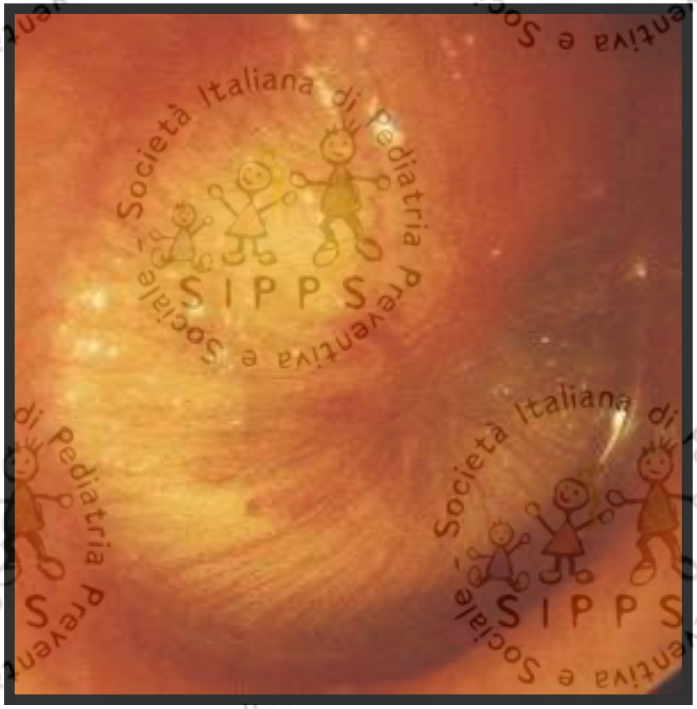

Quadro n. 7

Indicare la diagnosi corretta

1. OMA
2. OME
3. OMA PERFORATA
4. MIRINGITE
5. NORMALE

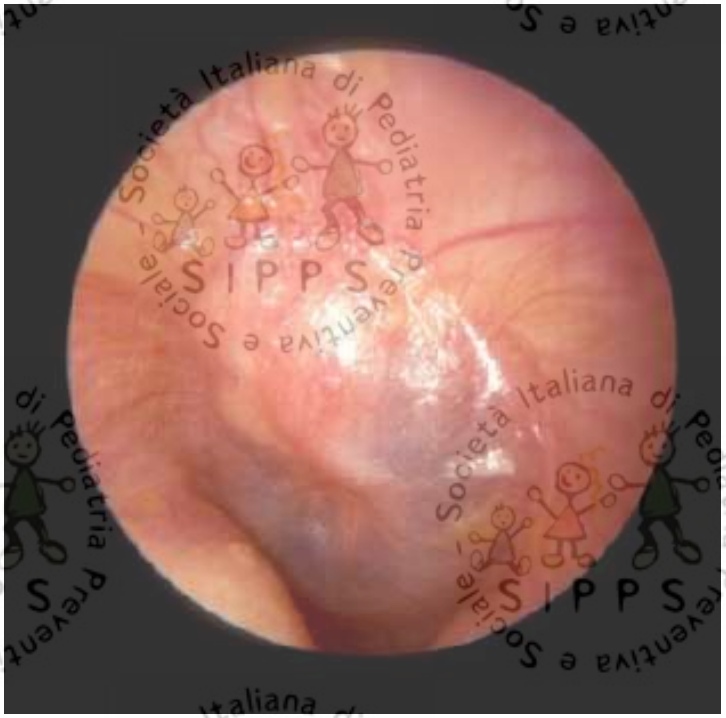

Quadro n. 7

OMA

CRITERI INTERPRETATIVI
PER LA DIAGNOSI

a. **Posizione**: marcatamente estroflessa
b. **Colore**:
   - biancastro quadr. antero-superiore
   - grigio-bluastro gli altri quadranti
   - iperemia a raggiera
c. **Lucentezza** : ridotta
d. **Trasparenza**: opacata

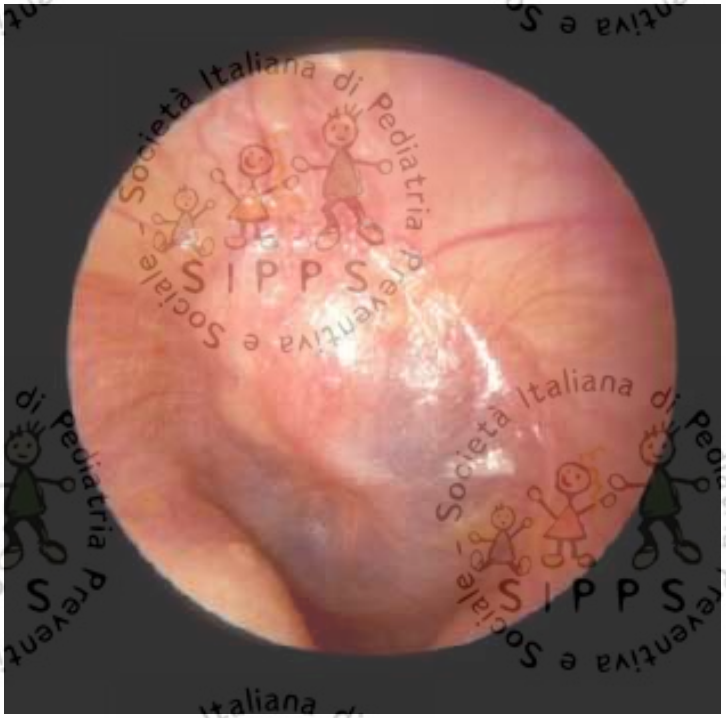

Quadro n. 8

Indicare la diagnosi corretta

1. OMA
2. OME
3. OMA PERFORATA
4. MIRINGITE
5. NORMALE

Quadro n. 8

OMA PERFORATA

CRITERI INTERPRETATIVI
PER LA DIAGNOSI

a. **Integrità**: perforazione centrale, con fuoriuscita di secrezione purulenta
b. **Posizione**: neutrale
c. **Colore**: iperemica
d. **Lucentezza**: assente
e. **Trasparenza**: opacata

guardare la MT con **metodo**

MOBILITÀ

- Valutazione della presenza di essudato endotimpanico
  - Otoscopia pneumatica
  - Timpanometria
  - Reflettometria

N Engl J Med 2010;362:e62.

guardare la MT con **metodo**

MOBILITÀ

- Valutazione della presenza di essudato endotimpanico
  - **Otoscopia pneumatica**
  - Timpanometria
  - Reflettometria

N Engl J Med 2010;362:e62.

Evidence Assessment of the Accuracy of Methods of Diagnosing Middle Ear Effusion in Children With Otitis Media With Effusion

Glenn S. Takata, Linda S. Chan, Tricia Morphew, Rita Mangione-Smith, Sally C. Morton and Paul Shekelle

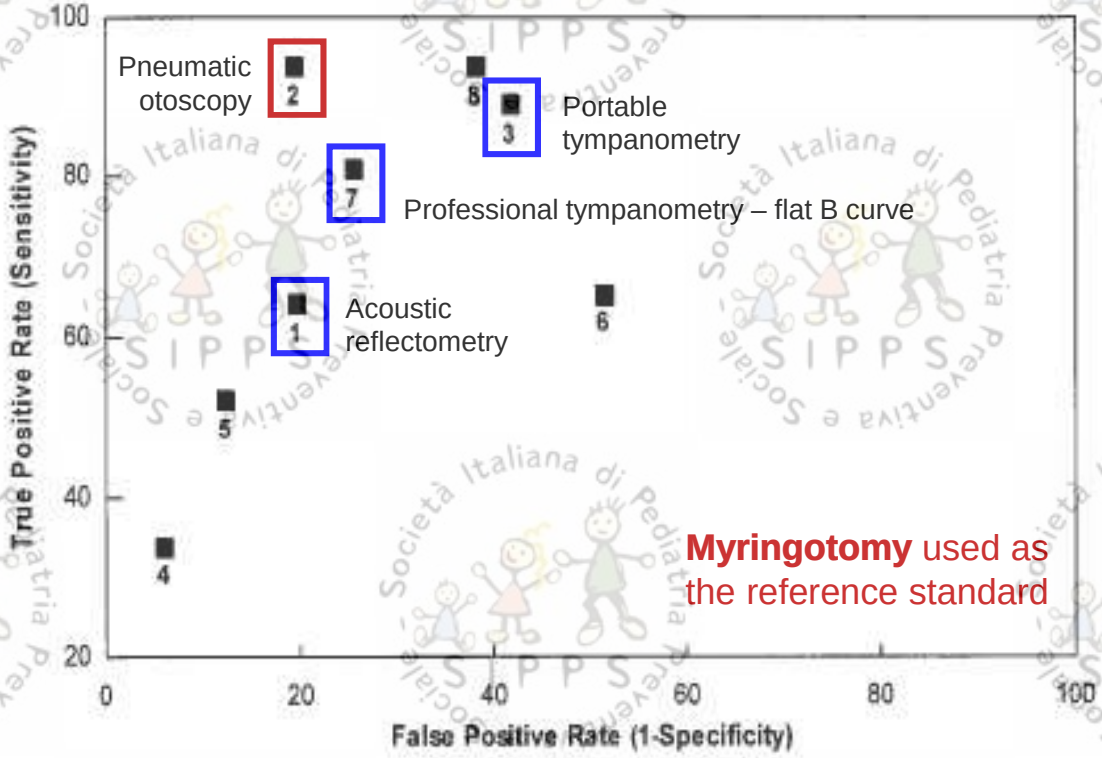

Myringotomy used as the reference standard

How Helpful Is Pneumatic Otoscopy in Improving DIAGNOSTIC ACCURACY?

Jones WS e Kaleida PH, PEDIATRICS Vol. 112 No. 3 September 2003

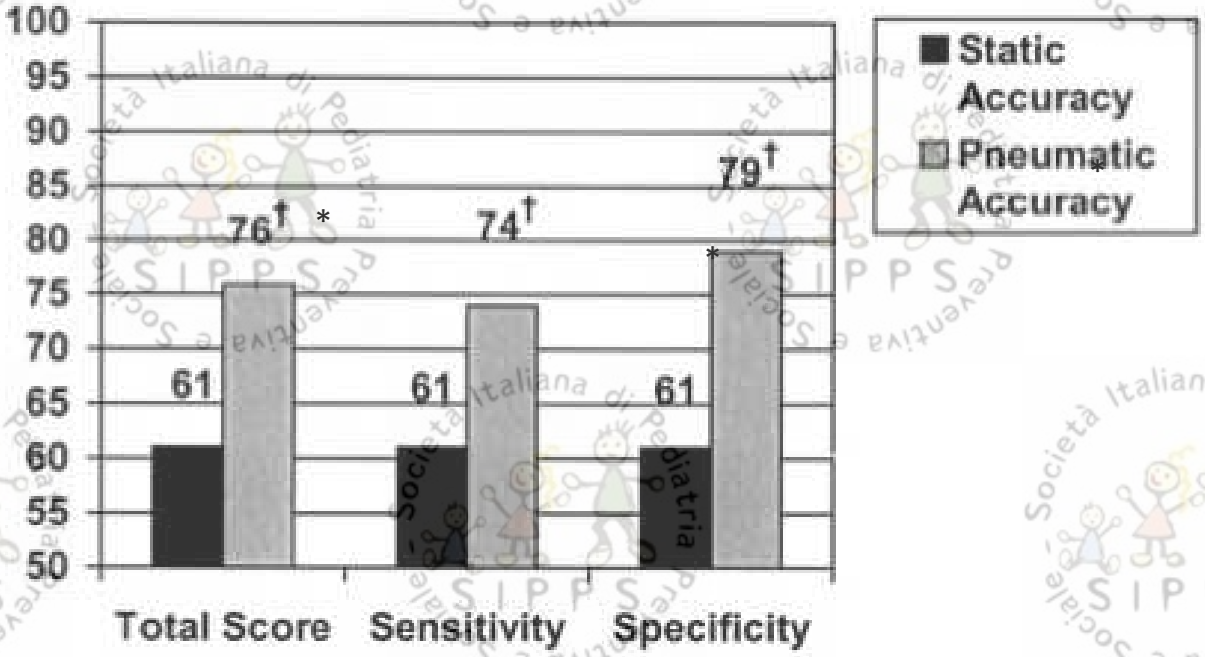

How Helpful Is Pneumatic Otoscopy in Improving DIAGNOSTIC ACCURACY?

Jones WS e Kaleida PH, PEDIATRICS Vol. 112 No. 3 September 2003

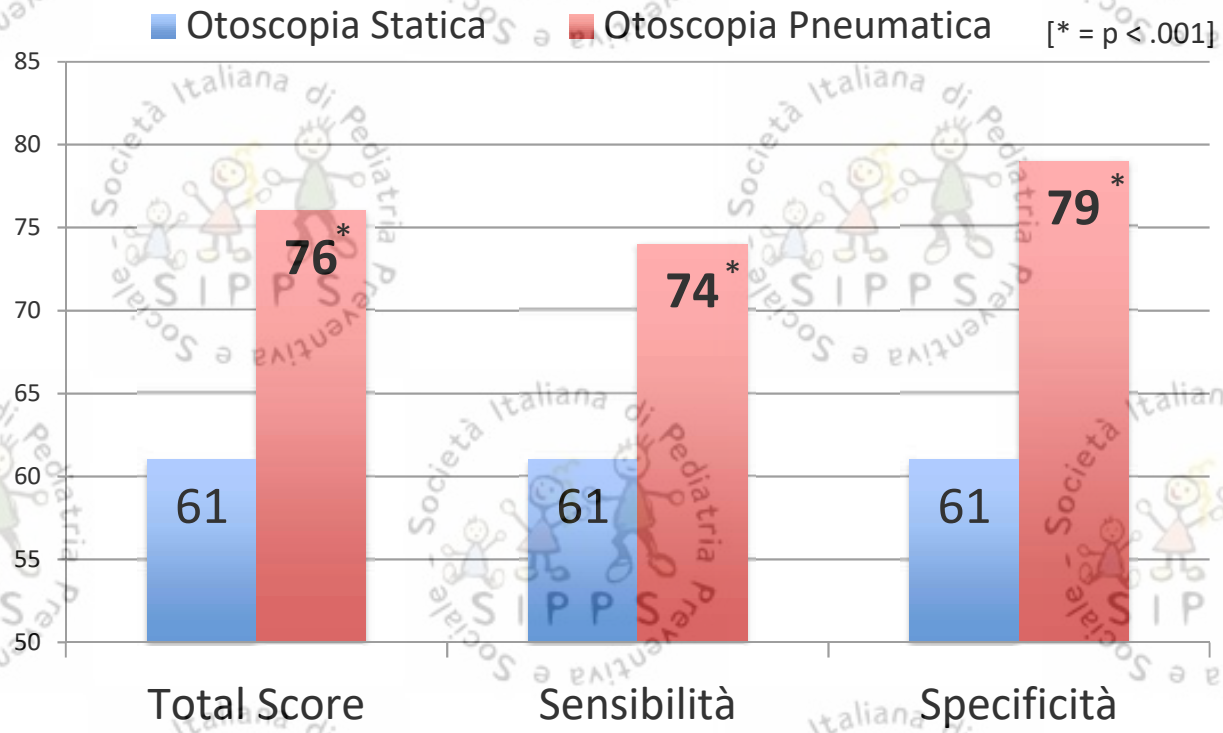

Otoscopia Pneumatica

+

=

un sistema chiuso



Otoscopia Pneumatica

Otoscopia Pneumatica

impugnatura

un sistema “chiuso”

N Engl J Med 2010;362:e62.

guardare la MT con metodo: MOBILITÀ

N Engl J Med 2010;362:e62.

Otoscopia Pneumatica

Mobilità conservata

- Condizioni di normalità ovvero in assenza di fluido nell'orecchio medio
- Premendo e rilasciando alternativamente il bulbo si ottengono dei vivaci movimenti della membrana timpanica

Mobilità ridotta

- Presenza di fluido nello spazio dell'orecchio medio
- Mobilità della membrana timpanica ridotta o assente
- Ricordare che premendo troppo energicamente il bulbo si può ottenere una certa mobilità della membrana timpanica anche in presenza di versamento nell'orecchio medio

Mobilità aumentata con pressione negativa

- In caso di membrana timpanica retratta con pressione negativa dell'orecchio medio, si ottiene un movimento maggiore della membrana timpanica quando il bulbo viene rilasciato rispetto a quando viene premuto
- La mobilità della membrana timpanica può essere maggiore con pressioni negative rispetto a pressioni positive

Otoscopia Pneumatica

- **Realizzabile** in un setting di cure primarie
- Strumento **costo-efficiente**
- Esame **accurato** e **preciso** (in mani "esperte"…)
- Valore predittivo (otoscopia pneumatica vs miringotomia)
  - Sensibilità 94%
  - Specificità 80%

Otoscopia Pneumatica

- riduce l'**incertezza** diagnostica
  - permette una presa in carico più **consapevole** del bambino con otalgia
  - è necessaria per **escludere**, in mancanza di un'evidente estroflessione, la presenza di essudato nella cassa timpanica
  - è utile per il **follow-up** dell'OMA e dell'OME

5 regole

per una corretta esecuzione dell'otoscopia pneumatica

1. **Otoscopio in buone condizioni**:
   - pila carica (meglio strumento a carica continua)
   - lampadina alogena o allo xenon (sostituita periodicamente)

2. **Controllare la tenuta pneumatica** comprimendo il bulbo di insufflazione dopo aver posizionato un dito sull'estremità dello speculum (se il sistema è a tenuto il bulbo resterà compresso)

3. **Lo speculum** deve essere di **dimensioni adeguate** per ottenere una buona tenuta

4. **Esaminare visivamente** il padiglione e l'area auricolare posteriore

5. **Rimuovere il cerume**, laddove presente, per ottenere una visione chiara di **tutta** la MT

PATOGENI

FIMPAGGIORNA2019

Qual è l'agente causale più frequentemente presente nelle OMA infantili dopo la diffusione della vaccinazione PCV?

1. Streptococco Pneumoniae
2. Haemophilus Infuenzae n.t.
3. Moraxella Catarrhalis
4. Staphylococco Aureus

INSTANT SURVEY

STREPTOCOCCUS pneumoniae

HAEMOPHILUS influenzae

NON TIPIZZABILE

MORAXELLA catharralis

FIMPAGGIORNA2019

Isolates in 475 Italin children with acute otitis media [6 m - 12 a]
Marchisio P et al. 8th International Symposium on Recent Advances in Otitis Media.
Fort Lauderdale; June 3–7, 2003



	timpanocentesi [n: 145]	otorrea [n: 330]
Streptococcus pneumoniae	28.3 %	13.6 %
Haemophilus influenzae	22.8 %	32.7 %
Streptococcus pyogenes	14.5 %	20.9 %
Staphylococcus aureus	2.7 %	3.3 %
Moraxella catarrhalis	2.7 %	1.2 %
others	3.4 %	5.1 %
No growth	25.6 %	23.0 %

A retrospective evaluation of microbiology of acute otitis media complicated by spontaneous otorrhea in children living in Milan, Italy

P. Marchisio · S. Bianchini · E. Baggi · M. Fattizzo · C. Galeone · S. Torretta · N. Principi · S. Esposito

Infection 2013; 41: 629

Pathogen	All positive cultures (n = 487)	
	No.	%[a]
Haemophilus influenzae	265	54.4
Streptococcus pneumoniae	112	23.0
Streptococcus pyogenes	90	18.5
Staphylococcus aureus	49	10.1
Moraxella catarrhalis	8	1.6
Other bacteria	2	0.4

Nella metà dei casi sono stati identificati 2 o più agenti patogeni.
H. Influenzae non tipizzabile era l'agente patogeno più frequente (70%) nelle coinfezioni (M.catarrhalis → GAS → S.pneumoniae)

Characteristic	Co-infection without non-typeable *H. influenzae* (n = 18)	Co-infection with non-typeable *H. influenzae* (n = 63)	Adjusted OR (95% CI)
Sex			
Female	9 (50.0%)	27 (42.9%)	(reference)
Male	9 (50.0%)	36 (57.1%)	0.955 (0.271–3.270)
Age			
<2 years	6 (33.3%)	31 (49.2%)	(reference)
2–4 years	7 (38.9%)	21 (33.3%)	0.370 (0.078–1.554)
≥5 years	5 (27.8%)	11 (17.5%)	0.664 (0.135–3.319)
Recurrent AOM			
No	13 (72.2%)	19 (30.2%)	(reference)
Yes	5 (27.8%)	44 (69.8%)	6.609 (1.243–39.096)

Predominant Bacteria Detected from the Middle Ear Fluid of Children Experiencing Otitis Media: A Systematic Review

Chinh C. Ngo, Helen M. Massa, Ruth B. Thornton, Allan W. Cripps

Published: March 8, 2016 • http://dx.doi.org/10.1371/journal.pone.0150949

PLOS | ONE

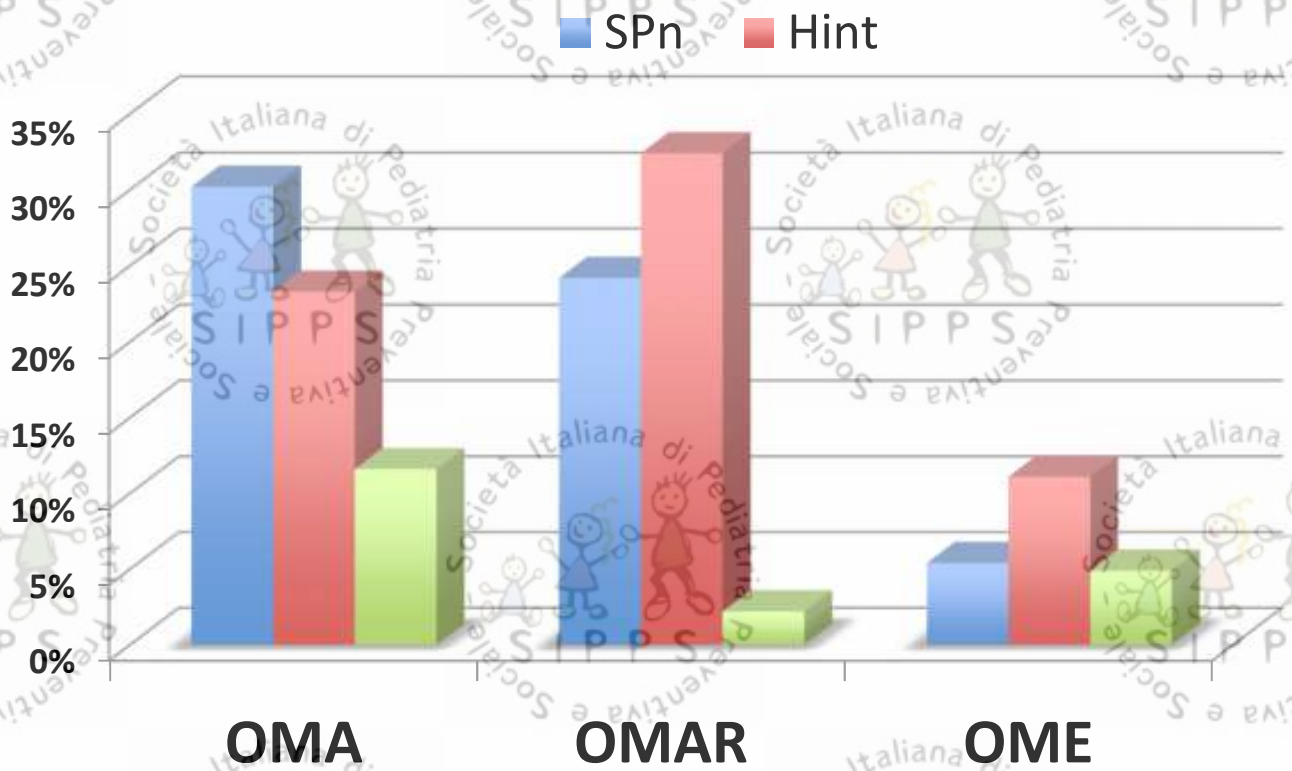

Is Bilateral Acute Otitis Media Clinically Different Than Unilateral Acute Otitis Media?

Leibovitz, Eugene MD*; Asher, Elad MD*; Piglansky, Lolita MD*; Givon-Lavi, Noga*; Satran, Robert MD*; Raiz, Simon MD†; Slovik, Yuval MD†; Leiberman, Alberto MD†; Dagan, Ron MD*

The Pediatric Infectious Disease Journal

July 2007 - Volume 26 - Issue 7 - pp 589-592

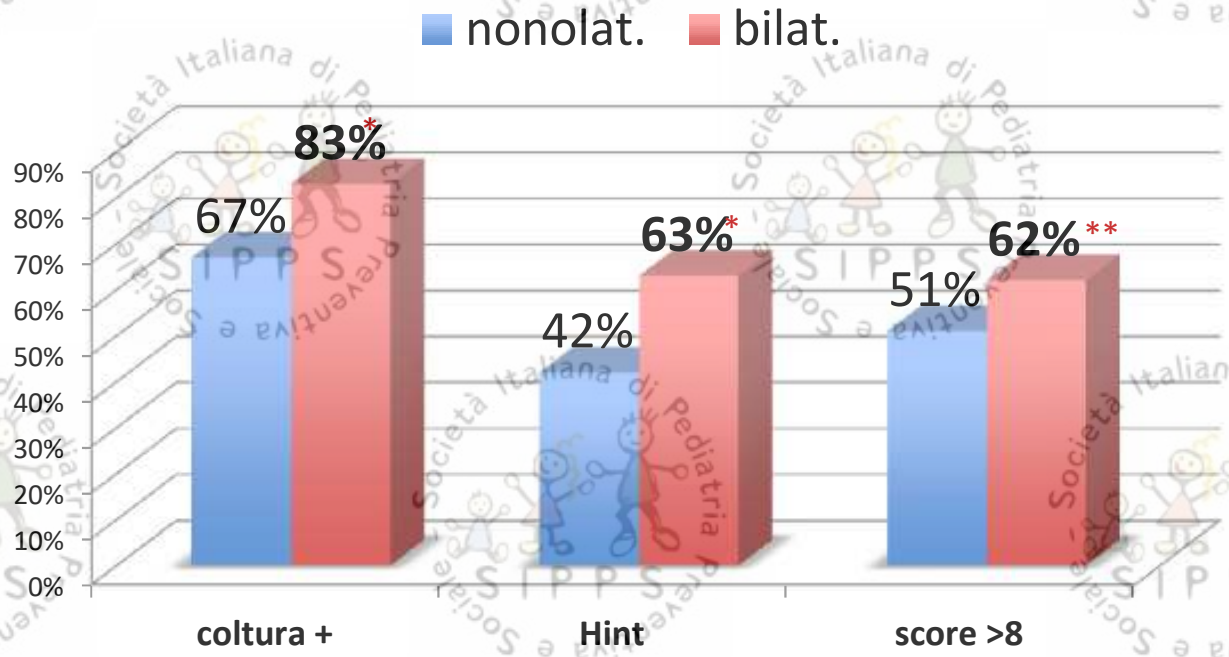

* P < 0.01

** P = 0.001

GRAVITÀ

STRATEGIE TERAPEUTICHE

ETÀ

GRAVITÀ

LATERALITÀ

GRAVITÀ

Score Clinico

OPPORTUNITÀ

LIMITI

G R A V I T À

TABLE 4. AOM-SOS (Version 3.0)*

We are interested in finding out how your child has been doing. For each question, please place a check mark in the box corresponding to your child's symptoms. Please answer all questions.

	No	A Little	A Lot
Over the past 12 h, has your child been tugging, rubbing, or holding the ear(s) more than usual?	☐	☐	☐
Over the past 12 h, has your child been crying more than usual?	☐	☐	☐
Over the past 12 h, has your child been more irritable or fussy than usual?	☐	☐	☐
Over the past 12 h, has your child been having more difficulty sleeping than usual?	☐	☐	☐
Over the past 12 h, has your child been less playful or active than usual?	☐	☐	☐
Over the past 12 h, has your child been eating less than usual?	☐	☐	☐
Over the past 12 h, has [illegible] having fever [illegible]	☐	☐	☐

*Reprinted with per[illegible] 2009

ETG- 5 scor[illegible]
Febbre
Otalgia
Inappetenza
Astenia
Irritabilità

Otologic System- 8 (OS-8)

- 0= normal, or effusion without [illegible]hema
- 1= erythema only [illegible]
- 2=eryth[illegible]
- [illegible]acification
- [illegible]ging
- [illegible] effusion, no bulging
- [illegible] bulging rounded doughnut appearence of the tympanic membrane
- 7=erythema, bulging, complete effusion and opacification with bulla formation

Friedman 2006

Validati per accuratezza diagnostica di OMA non per la gravità

Clinico

SINTOMI

SEGNI OTOSCOPICI

courtesy E. Chiappini

FIMPAGGIORNA2019

G R A V I T À

Tabella 2 – Esempio di punteggio per valutare la gravità clinica di OMA
(modificata, da Le Saux 2005) LG SIP, 2011

Caratteristica	Punteggio 0	Punteggio 1	Punteggio 2	Punteggio 3
T. corporea (°C)	< 38	38.0 – 38.5	38.6 - 39.0	> 39.0
Irritabilità	assente	lieve	moderata	grave
Portare la mano all'orecchio	assente	lieve	moderata	grave
Iperemia MT*	assente	lieve	moderata	grave
Estroflessione MT*	assente	lieve	moderata	grave

LIVELLI DI GRAVITÀ

0-2	LIEVE
3-7	MODERATA
8-15	GRAVE

G R A V I T À

LG OMA, AAP 2013

TABLE 4 Recommendations for Initial Management for Uncomplicated AOM[a]

Age	Otorrhea With AOM[a]	Unilateral or Bilateral AOM[a] With Severe Symptoms[b]	Bilat Witho	
6 mo to 2 y	Antibiotic therapy	Antibiotic therapy	Antibiotic therapy	Ant otic therapy or a itional observation
≥2 y	Antibiotic therapy	Antibiotic therapy	Antibiotic therapy or additional observation	Ant otic therapy or ional observation[c]

[a] Applies only to children with well-documented AOM with high certainty of diagnosis (see Diagnosis section).

[b] A toxic-appearing child, persistent otalgia more than 48 h, temperature ≥39°C (102.2°F) in the past 48 h, or if there is uncertain access to follow-up after the visit.

[c] This plan of initial management provides an opportunity for shared decision-making with the child's family for those categories appropriate for additional observation. If observation is offered, a mechanism must be in place to ensure follow-up and begin antibiotics if the child worsens or fails to improve within 48 to 72 h of AOM onset.

- ✓ Compromissione stato generale
- ✓ Otalgia persistente >48 h
- ✓ TC >39°C nelle ultime 48 ore
- ✓ Incerta possibilità di follow up

TABELLA IX.

Score clinico di gravità dell'OMA (da LG Giappone 2014, mod.).

Score clinico		Punti
	Età	
3	< 24 mesi	
0	> 24 mesi	
	Otalgia	
0	Assente	
1	Presente	
9	Presente grave e continua	
	Febbre (ascellare)	
0	< 37,5°C	
1	> 37,5°C - < 38,5°C	
2	> 38,5°C	
	Pianto e/o irritabilità	
0	Assente	
1	Presente	
	Iperemia della mt	
0	Assente	
2	Presente al manubrio del martello o in parte della MT	
4	Presente nell'intera MT	
	Protrusione mt	
0	Assente	
4	Presente in parte della MT	
8	Presente nell'intera MT	
	Otorrea	
0	Assente	
4	Presente ma MT visibile	
8	Presente e MT non visibile	

VITÀ

LIVELLI DI GRAVITÀ

≤ 5	LIEVE
6-11	MODERATA
≥ 12	GRAVE

nico

FIMPAGGIORNA2019

G R A V I T À

Tabella I. Score Italiano Gravità episodio OMA.

L'episodio di OMA viene definito grave in caso di un punteggio allo score uguale o superiore a 4

Temperatura corporea ascellare	
Compromissione condizioni generali	
Otalgia	
Iperemia della MT	
Estroflessione della MT	

CLINICA

OTOSCOPIA

≥ 4

FIMPAGGIORNA2019

Linea Guida Italiana,