UNIVERSITÀ DI PISA

Psoriasi in età pediatrica: conoscerla per diagnosticarla

Andrea Chiricozzi
Clinica Dermatologica
Dipartimento Medicina Clinica e Sperimentale
Università di Pisa

Epidemiologia della psoriasi in pediatria

- Prevalenza nella popolazione pediatrica: 1%
- L'incidenza della malattia è costantemente in crescita con un aumento doppio dell'incidenza, sia in bambini che in adulti, dal 1970 ad oggi
- Costituisce il 4.1% di tutte le dermatosi osservate in bambini sotto i 16 anni
- Almeno ⅓ dei pazienti ha le prime manifestazioni in età pediatrica : il 27% riportano l'insorgenza prima dell'età di 16 anni, il 10% prima dei 10 anni, il 6.5% prima dell'età di 5 anni, ed il 2% prima dei 2 anni
- L'età media alla prima diagnosi è di 10.6 anni nella popolazione psoriasica pediatrica

Psoriasi

- Casi di psoriasi congenita sono rari
- La maggior parte dei pazienti pediatrici manifesta la forma a placche (68.6%), simile a quanto si osserva negli adulti, con lesioni localizzati al cuoio capelluto, regioni retroauricolari, gomiti, e ginocchia.
- La forma guttata è più frequente in età pediatrica (28.9%) risetto agli adulti 10%
- Eritrodermia può essere osservata anche in età pediatrica (1.4% vs. 3% adulto)
- Psoriasi pustolosa inclusa forma palmo-plantare (1.1% vs. 3% adulto)
- L'area del pannolino è frequentemente coinvolta in infanzia
- Psoriasi inversa (ascelle e pieghe inguinali) comune nei bambini (adulti 4%)
- Coinvolgimento mucoso/glossite/ungueale può essere osservata e utile per la diagnosi differenziale
- Artrite psoriasica rara

Riconoscere i fattori di rischio

- Predisposizione genetica: familiarità tra 10 ed il 70%, più comunemente osservata nei bambini
- Se nessun genitore è affetto: rischio del 4% di sviluppare psoriasi nel corso della vita
- Se 1 genitore è affetto: rischio del 28% di sviluppare psoriasi nel corso della vita
- Se entrambi i genitori sono affetti: rischio del 65% di sviluppare psoriasi nel corso della vita
- Gemelli monozigoti presentano una concordanza del 35% che aumenta la probabilità che la malattia possa insorgere, mentre nei gemelli dizigoti la concordanza è del 12%
- Fattori di rischio ambientali quali farmaci, infezioni virali o batteriche, stress, obesità
- Uno studio-pilota su una popolazione di pediatrica affetta da obesità e psoriasi mostrava come essere sovrappeso o obeso precedeva di 2 anni lo sviluppo della psoriasi nel 93% dei casi
- L'identificazione precoce del rischio può essere critico per minimizzare gli effetti sulla futura salute del paziente

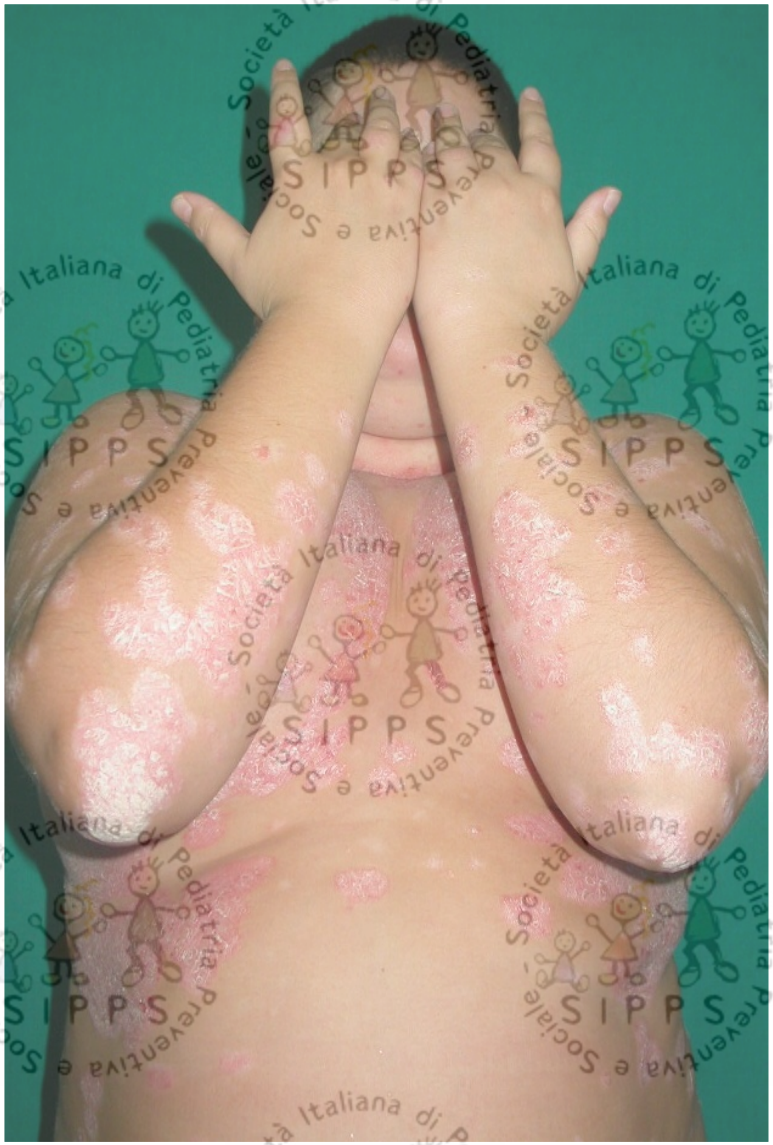

Paziente sovrappeso / obeso con familiarità : aumentato rischio di sviluppare psoriasi

Modificare stile di vita!

La psoriasi non è solo una malattia cutanea.
I pazienti con psoriasi sono a maggior rischio di sviluppare numerose malattie concomitanti

TABLE 1 Psoriasis and Risk of Comorbidities

Condition	Risk associated with psoriasis*
CKD	Adjusted HR 1.93; 95% CI 1.79–2.08[†2]
ESRD	Adjusted HR 4.15; 95% CI 1.70–10.11[†2]
Crohn's disease	Adjusted RR, 4.00; 95% CI 1.72–9.27 (NHS) 3.76; 95% CI 1.82–7.74 (NHS II)[8]
Depression	Adjusted HR 1.39; 95% CI 1.37–1.41[†6]
MACE	Adjusted HR 1.53; 95% CI 1.26–1.85[†24]
CV death	Adjusted HR 1.57; 95% CI 1.26–1.96[†26]
Unemployment	Adjusted OR, 1.78; 95% CI 1.40–2.26 vs mild psoriasis[†30]

*Compared with controls without psoriasis unless otherwise noted; †Severe psoriasis; CI=confidence interval; CKD=chronic kidney disease; CV=cardiovascular; ESRD=end-stage renal disease; HR=hazard ratio; MACE=major adverse cardiovascular events; NHS=Nurses' Health Study (1996–2008); NHS II=Nurses' Health Study II (1991–2007); OR=odds ratio; RR=relative risk.

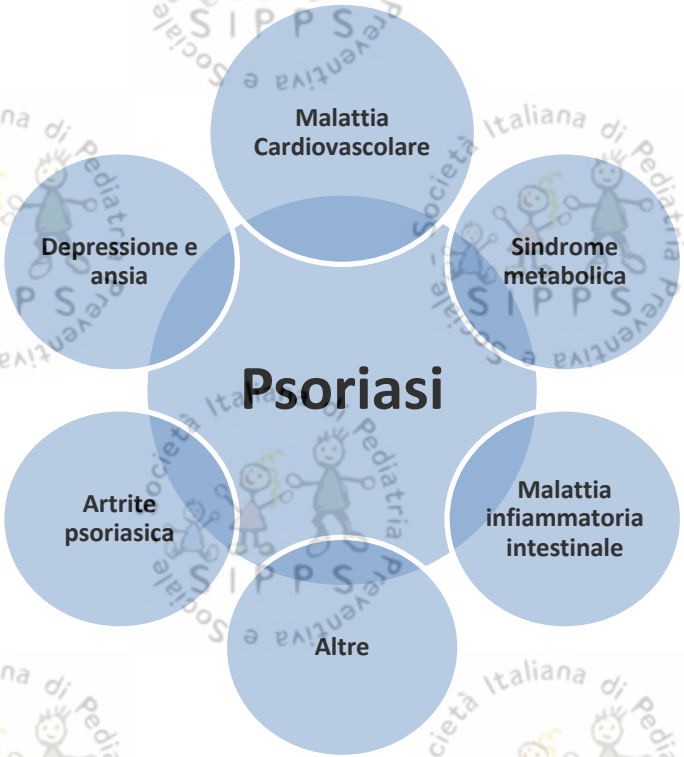

Prevalenza delle comorbidità	
Artrite psoriasica	~30%
Obesità	30–40%
Diabete tipo II	~12%
Depressione	20-30%

Uno studio-pilota su una popolazione di pediatrica affetta da obesità e psoriasi mostrava come essere sovrappeso o obeso precedeva di 2 anni lo sviluppo della psoriasi nel 93% dei casi

Modificato da Gottlieb A, et al. *Am J Med* 2009;122:1150; Kurd SK, et al. *Arch Dermatol.* 2010;146:891–895; Cohen A, et al. *J Eur Acad Dermatol Venereol.* 2009;23:561–565.

ASSOCIAZIONE CON AUMENTATO RISCHIO DI IM

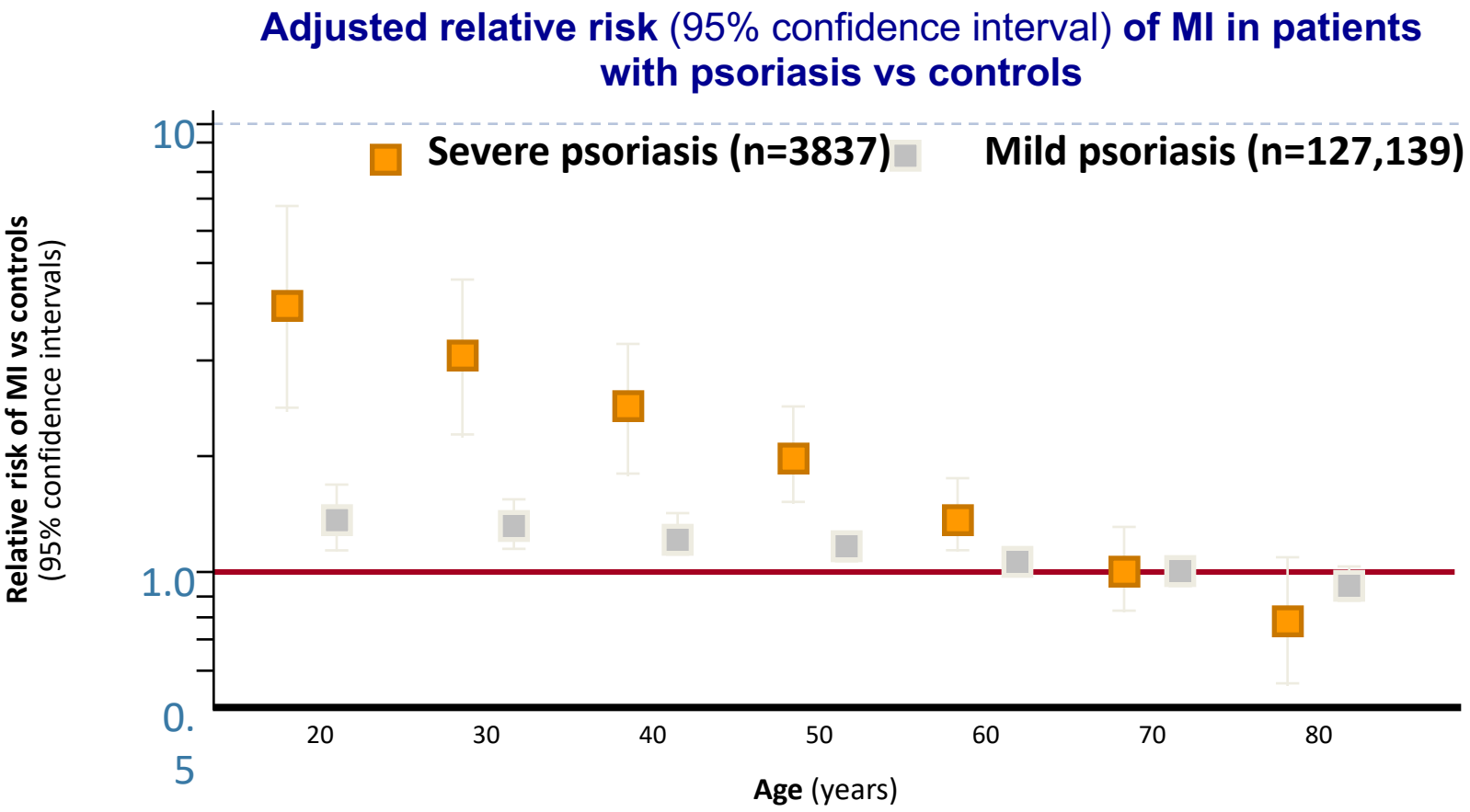

Adjusted relative risk is shown on a log scale

Gelfand JM, et al. JAMA. 2006;296:1735-41.

Prospective, population-based cohort study (UK; n=130,976 cases, n=556,995 controls)

Psoriasi a placche

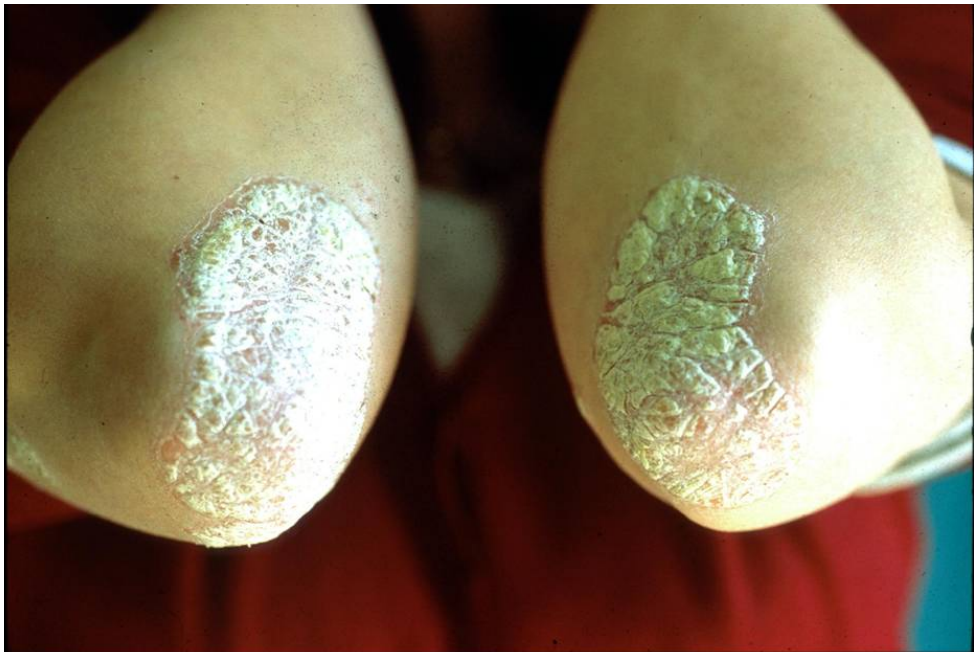

Psoriasi a placche

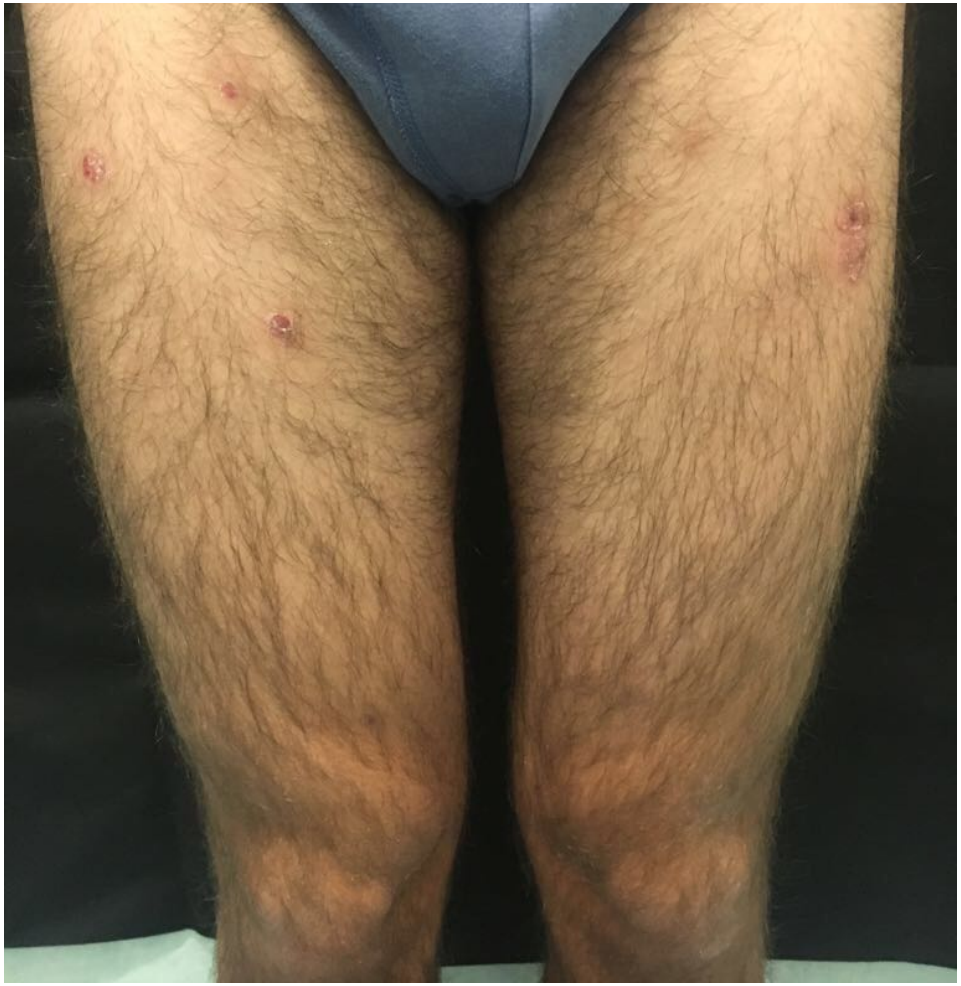

Segni clinici:

- Grattamento metodico di Brocq: evidenzia il segno della goccia di cera

- L'asportazione delle squame rende evidente una superficie liscia traslucida detta membrana di Duncan-Bulkley

- Sotto le squame è presente una substrato eritematoso

- Presenza del Segno di Auspitz (microemorragie puntiformi)

- Isomorfismo reattivo o "fenomeno di Koebner": comparsa, in sede di traumi di lesioni tipiche della dermatosi in atto (psoriasi e lichen) se in fase attiva

Varianti cliniche di psoriasi:

- Psoriasi guttata
- Psoriasi del cuoio capelluto
- Psoriasi inversa
- Psoriasi genitale/dell’area del pannolino
- Psoriasi eritrodermica
- Psoriasi ungueale
- Psoriasi dell’orecchio

Elementi molto numerosi, comparsi a gittate

- Tronco e radici degli arti
- Elementi molto simili con diametro di circa 1 cm

- Eruzione che compare generalmente 2 settimane dopo infezione virale o batterica (in particolar modo infezione da streptococco β emolitico di tipo A delle vie aeree respiratorie superiori)
- Risolve generalmente in 3-4 settimane anche una parte dei pazienti sviluppa una forma a placche

Eseguire:

- Tampone faringeo
- TAS

- Terapia antibiotica controversa: utile se infezione ancora attiva
- Terapie proposte: tiamfenicolo (20 mg/kg/d) per 2 settimane, eritromicina (50 mg/kg/d) o penicillina per 10-14 giorni, amoxicillina+ ac. clavulanico (50 mg/kg/d) per 7-10 giorni (esperienza in letteratura fino a 20 giorni)

The Journal of Immunology

Identical TCR β-Chain Rearrangements in Streptococcal Angina and Skin Lesions of Patients with Psoriasis Vulgaris[1]

Laura Diluvio,*† Sigrid Vollmer,* Petra Besgen,* Joachim W. Ellwart,‡ Sergio Chimenti,† and Joerg C. Prinz[2]*

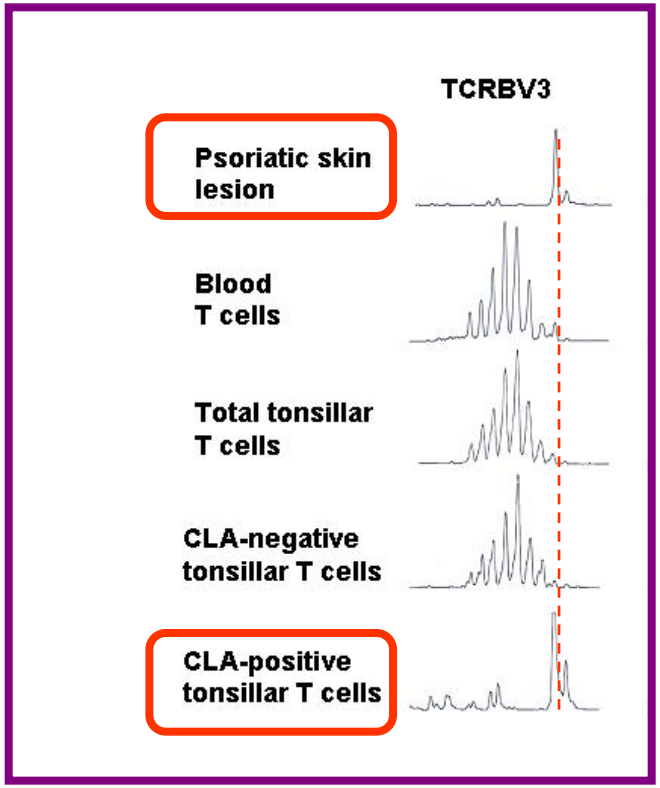

Infezione streptococcica perianale può essere un altro sito di infezione, seppur poco frequente

Ipotesi autoimmune

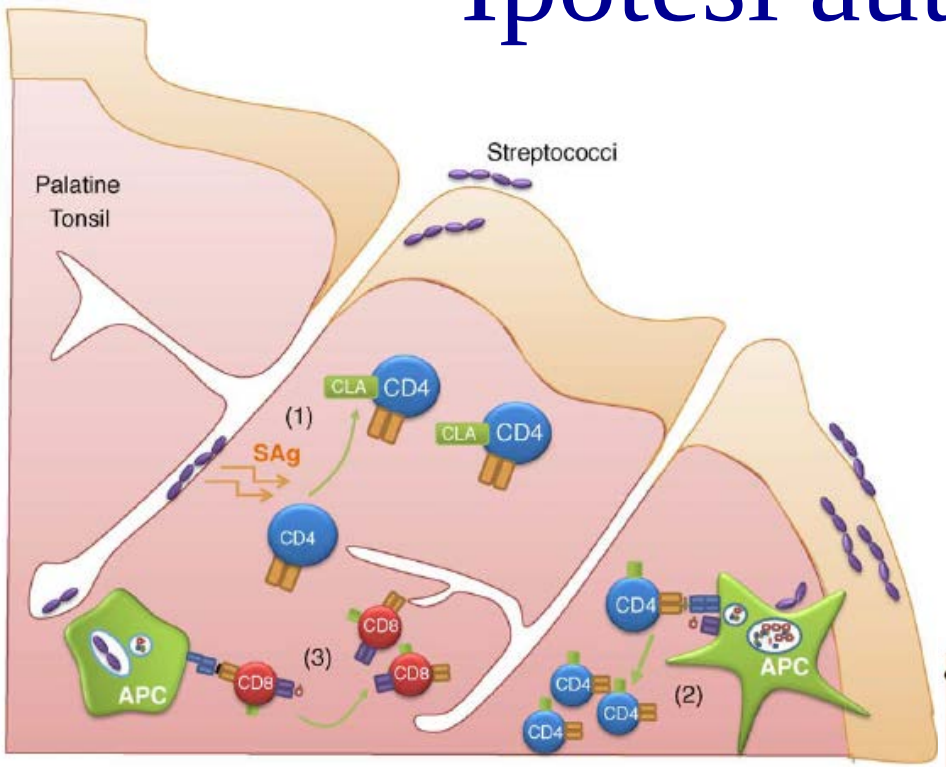

- Cross-reattività dei linfociti T CD4+ e CD8+ contro la proteina M streptococcica e cheratine umane (KRT14, KRT16, KRT17).
- Infezioni streptococciche tonsillari più frequenti negli psoriasici.
- Proteina M costituisce il principale fattore virulento dello streptocco β-emolitico

- Infezione e colonizzazione delle tonsille da parte di microbi producenti superantigeni (es. Proteina M) aumenta l'espressione di CLA (skin-homing cutaneous lymphocyte antigen) sulla superficie dei linfociti T tonsillari

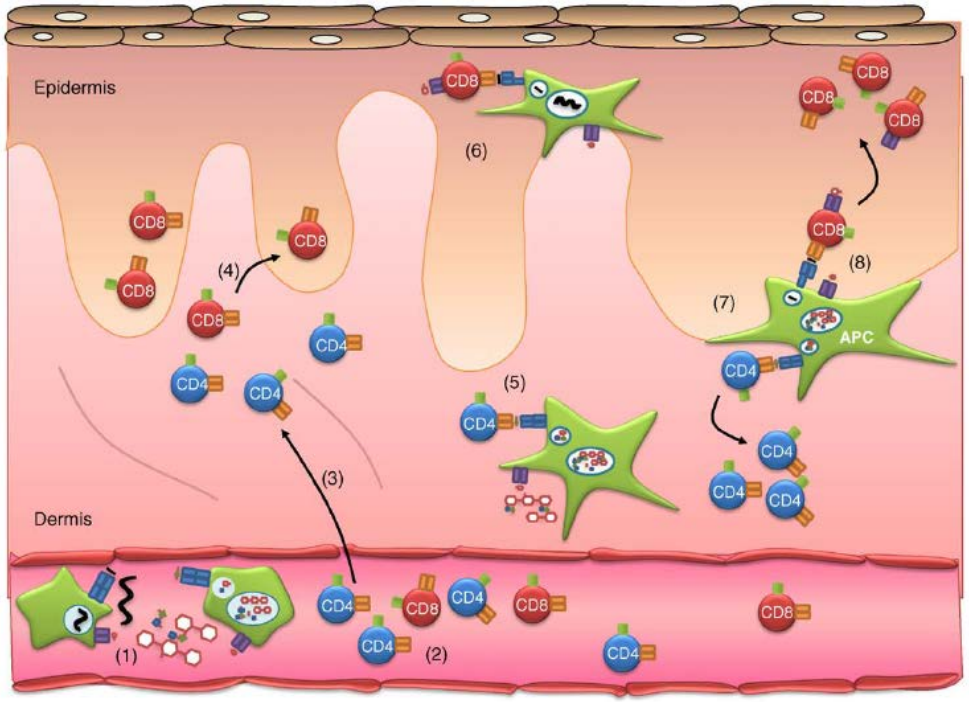

Valdimarsson H. et al. trends in Immunology 2009

Crossreattività

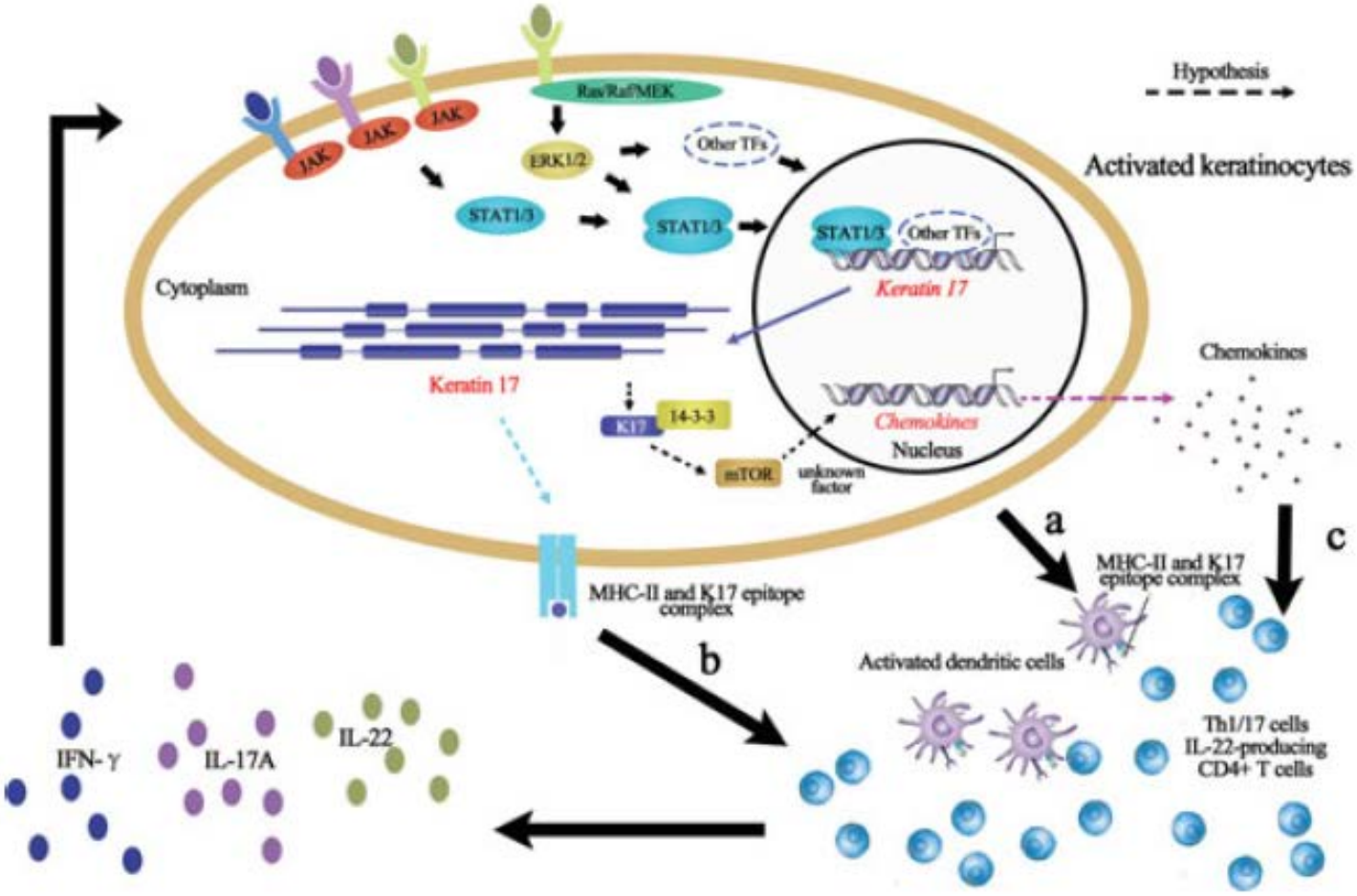

La proteina M streptococcica e alcune cheratine umane (KRT14, KRT16, KRT17) condividono sequenze aminoacidiche identiche ed una complessiva omologia di sequenza

Diagnosi differenziale: pitiriasi rosea di Gibert

Elementi polimorfici localizzati al tronco e arti superiori con risparmio, in genere del volto, arti inferiori, e porzioni distali degli arti (mani-piedi)

- Reazione cutanea post-infezione da herpes simplex tipo VI-VII
- Quadro clinico eruttivo, benigno, autorisolvente che si osserva più frequentemente tra i 10 e i 35 anni con un'incidenza più elevata nei mesi primaverili e autunnali
- Lesioni di color rosa, rosso chiaro, rosa-pesco con fine desquamazione
- Presenza di chiazza madre dopo 3-4 settimane da infezione delle vie aeree respiratorie, comparsa 2 settimane prima della eruzione di elementi guttati o nummulari

Diagnosi differenziale: tinea corporis

- Lesioni a coccarda con risoluzione centrale bordo rilevato in periferia
- Ipercheratosi senza formazione di squame ma di elementi furfuracei

Pitiriasi lichenoide cronica

- Non si associa a manifestazioni sistemiche
- La forma cronica di papulosi lichenoide si presenta come un'eruzione simmetrica disseminata, graduale su tronco ed arti di papule di colore inizialmente di colore rosso/rosso-purpurico che evolvono verso il colore rosso-brunastro (macule crostose rosso-brunastre e vescicole) e che tendono a formare una squama aderente, che si può facilmente distaccare
- Durata: mesi o talora anni

Varianti cliniche di psoriasi:

- Psoriasi guttata
- Psoriasi del cuoio capelluto
- Psoriasi inversa
- Psoriasi genitale/dell’area del pannolino
- Psoriasi eritrodermica
- Psoriasi ungueale
- Psoriasi dell’orecchio

Psoriasi del cuoio capelluto

Psoriasi del cuoio capelluto

- Erica, 16 anni, affetta da psoriasi a placche dall'età di 6. Familiarità positiva per psoriasi
- Chiazze eritemato-desquamative che coinvolgono anche la cute oltre il cuoio capelluto (d.d. con dermatite seborroica confinata al cuoio capelluto)
- Familiarità e segni in sede extra-sebacee
- Squama argentea-biancastra lucente (d.d. con dermatite seborroica giallastra, oleosa, cerosa)

Diagnosi differenziale con dermatite seborroica anche se esiste una forma di psoriasi, con sede e manifestazioni uguali alla dermatite seborroica (sebopsoriasi), più frequente nel maschio adulto

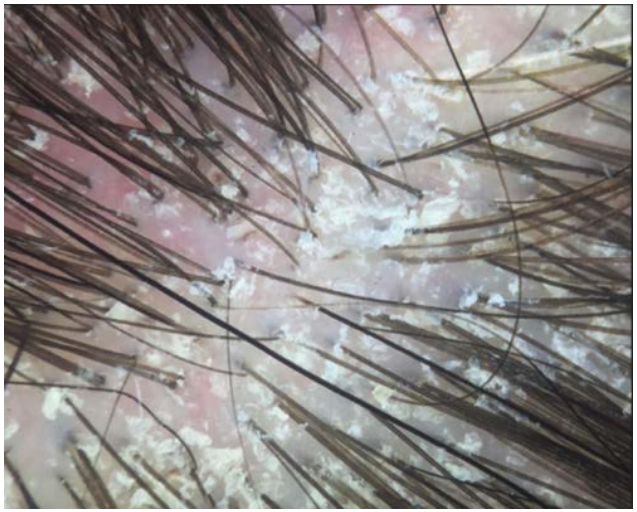

Tinea amiantacea

- Notevole ipercheratosi che ingloba i capelli
- Rischio di chiazze alopeciche e sovriinfezione batterica

- I capelli non sono danneggiati e mantengono una resistenza normale alla trazione
- Pseutotinea amiantacea viene per lo più considerata una particolare forma accantonata di psoriasi, sopratutto infantile, in cui una infezione localizzata da stafilococco agisce da stimolo kebneriano

Tinea amiantacea

- Questa condizione generalmente si osserva in età adolescenziale e precede lo sviluppo di psoriasi a placche nel 2-15% dei pazienti pediatrici
- La psoriasi è una delle condizioni che possono sottendere la sviluppo della tinea amiantacea
- Può costituire una complicanza o conseguenza di un'infezione streptococcica, dermatite atopica, dermatite seborroica, tinea capitis e lichen simplex
- In caso di dubbio diagnostico prelevare cute, capelli e squame per es. colturale batteriologico e micologico
- Biopsia utile in casi rari

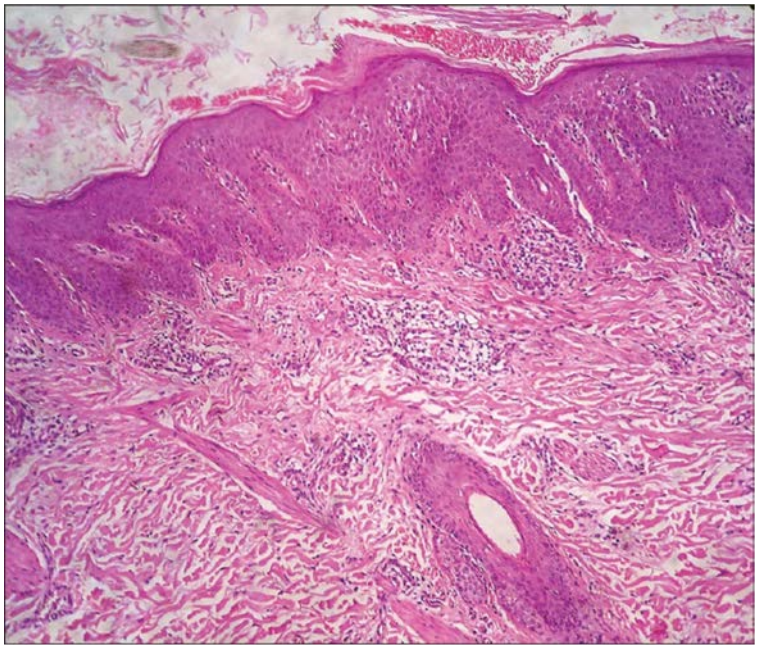

Tinea capitis

Frequentemente singola lesione

Capelli decapitati (chiazza alopecica)

Trovare altre manifestazioni di psoriasi vedi unghie, lingua, familiarità

Presenza del kerion (reazione suppurativa, con pustole e ascessi ad infezioni funginee dei follicoli piliferi)

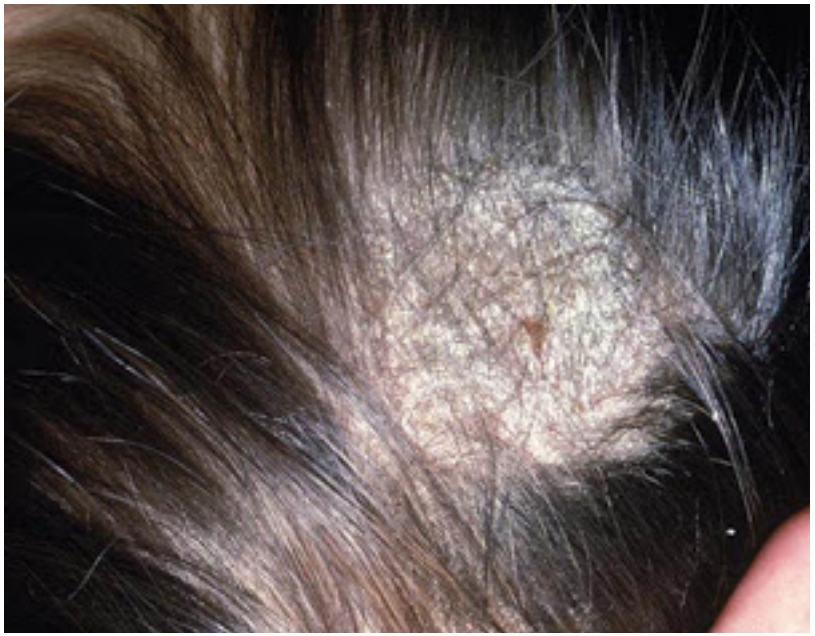

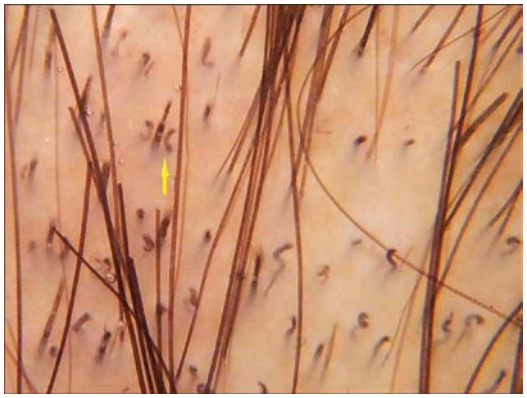

Capelli a virgola

Capelli a spirale

Capelli circolari

Varianti cliniche di psoriasi:

- Psoriasi guttata
- Psoriasi del cuoio capelluto
- Psoriasi inversa
- Psoriasi genitale/dell’area del pannolino
- Psoriasi eritrodermica
- Psoriasi ungueale
- Psoriasi dell’orecchio

Psoriasi inversa

- **Psoriasi inversa (o delle pieghe)** è una forma di psoriasi localizzata ai cavi ascellari, pieghe sottomammarie, pieghe inguinali, glutei, ombelico
- 3-7% dei pazienti con psoriasi presenta coinvolgimento delle pieghe
- Generalmente caratterizzata chiazze o placche poco infiltrate, eritematose, con margini netti, e +/- presenza di desquamazione

Psoriasi inversa dell’adulto

Diagnosi differenziale: dermatite da contatto allergica o irritativa

- Chiazze eritematose con margini mal definiti, di colore rosso vivo-rosso intenso con presenza di lesioni satelliti
- Intenso prurito e bruciore
- Strettamente associata ad applicazione di cosmetici, profumi, o contatto con indumenti colorati e/o con fibre sintetiche
- Altre diagnosi differenziali: candidosi, eritrasma

- Xerosi, lieve eritema o colore rosso scuro-grigiastro, bruciore
- Lesione con cute lichenificata presente solo dove è avvenuto il contatto con l'irritante
- Chiazze senza risparmio di cute sana ed assenza di lesioni satellite

Psoriasi inversa dell’adulto

Baseline. PASI: 10.2 ; BSA: 12

Chiazze ben demarcate, bordi netti, fortemente eritematose e traslucide

Diagnosi differenziale: candidosi

- Patina biancastra, macerazione accentuata e maleodorante
- Presenza di lesioni satellite
- Fattori predisponenti: diabete, obesità, sudorazione, umidità

Diagnosi differenziale: eritrasma

Psoriasi

Eritrasma

- Chiazza con margini sfumati, mal definiti, di colore rosa-arancione, rosa intenso-rosso chiaro
- Infezione da Corynebacterium minutissimum, alla luce di Wood, rosso-corallo conseguenza della caratteristica produzione di porfirina da parte del corynebacterium, pelle secca, desquamante

Diagnosi differenziale: tinea cruris

- Anche nota come dermatofizia inguinale, infezione da Trichophyton rubrum o da Trichophyton mentagrophytes

- Tipica del sesso maschile, pruriginosa
- Fattori favorenti: umidità ambientale (stagione calda, abiti umidi e stretti, obesità per frizione tra pieghe cutanee), diabete
- Può presentare un aspetto cercinato con risoluzione centrale ed un "fronte d'azione" che si presenta come un orletto rilevato eritematoso cordoniforme ricoperto da desquamazione (assenza del segno della goccia di cera)
- Diagnosi differenziale: candidosi

Psoriasi inversa del solco retroauricolare

Valutare eventuale coinvolgimento del dotto e del padiglione auricolare con fine desquamazione furfuracea (d.d. con dermatite atopica per presenza di lesioni eczematose prevalentemente essudanti e assenza di desquamazione al capillizio)

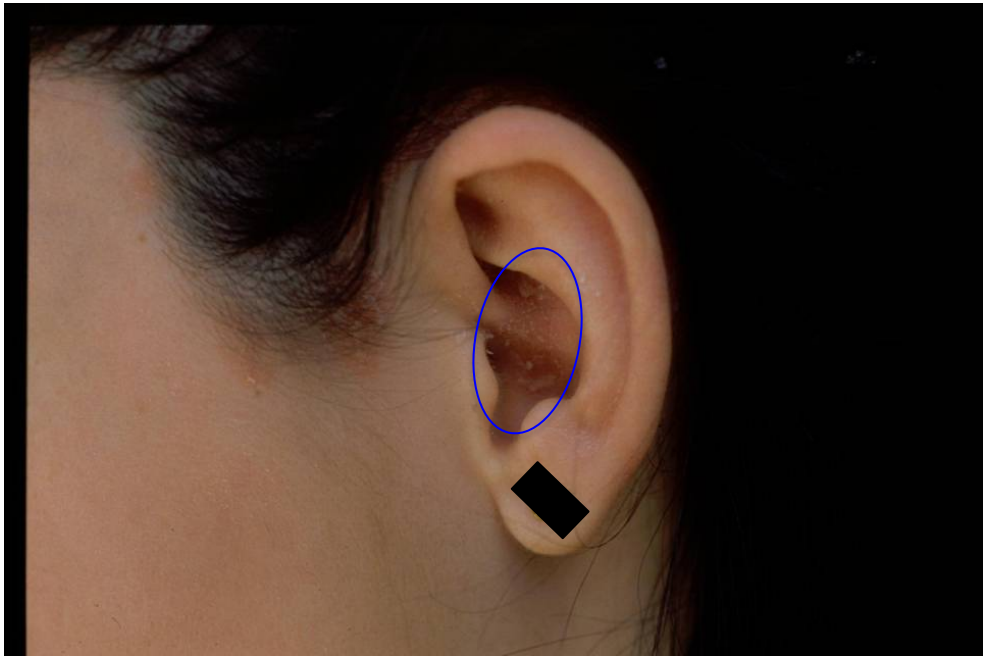

Varianti cliniche di psoriasi:

- Psoriasi guttata
- Psoriasi del cuoio capelluto
- Psoriasi inversa
- Psoriasi genitale/dell’area del pannolino
- Psoriasi eritrodermica
- Psoriasi ungueale
- Psoriasi dell’orecchio

Psoriasi genitale/del pannolino

- Placche ben demarcate, rosse, lucenti, con desquamazione e macerazione +/- presenti, con coinvolgimento delle pieghe inguinali
- Presenza di lesioni in altre regioni del corpo, pitting ungueale, e familiarità aiutano nella diagnosi
- Diagnosi non sempre agevole soprattutto da differenziare da altre dermatosi infiammatorie croniche (vedi dermatite seborroica)

<u>Diagnosi differenziali nel neonato:</u>

- Dermatite irritativa da contatto (risparmio delle pieghe inguinali e radici degli arti inferiori)
- Dermatite allergica da contatto
- Infezioni (candidosi)

Psoriasi genitale

Adolescente / adulto

Comparsa di psoriasi genitale in corso di terapia con secukinumab con coinvolgimento anche di glutei, tronco, e arti inferiori

Week 76 PASI: 5.4; BSA: 6

…altre forme poco frequenti di psoriasi

- Psoriasi eritrodermica
- Psoriasi del volto
- Psoriasi palmo plantare e psoriasi pustolosa

Psoriasi eritrodermica

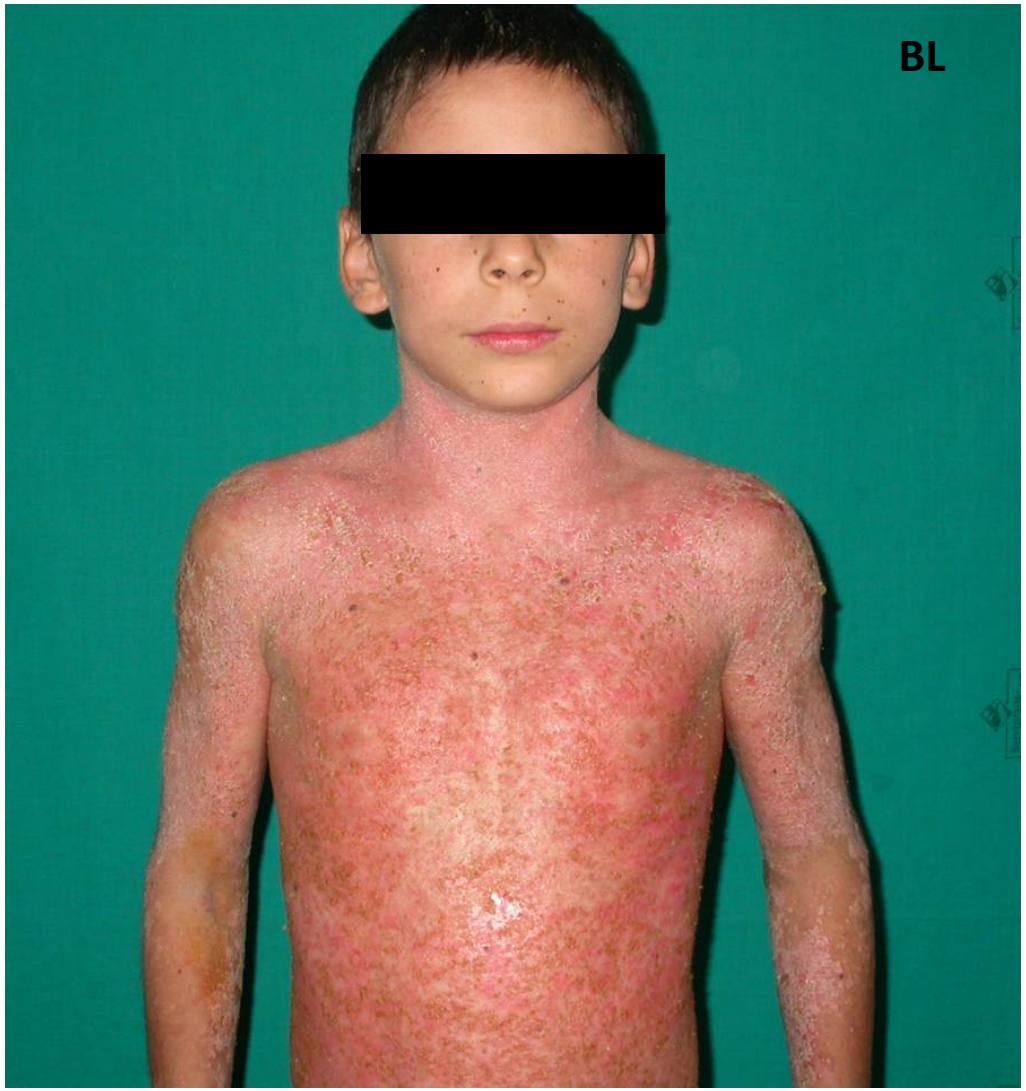

BSA: 92

PASI: 25.8

BL

BL

© 2005 British Association of Dermatologists • British Journal of Dermatology 2006 154, pp177–204

Etanercept for the treatment of severe childhood psoriasis

Department of Dermatology,
University of Rome 'Tor Vergata',
Viale Oxford 81,
00133 Rome, Italy

M. Papoutsaki
A. Costanzo
A. Mazzotta
T. Gramiccia
R. Soda
S. Chimenti

In bambini di età superiore ai 2 anni, etanercept 0.8 mg/kg/sett s.c. (fino a 50 mg/sett)

W24

W24

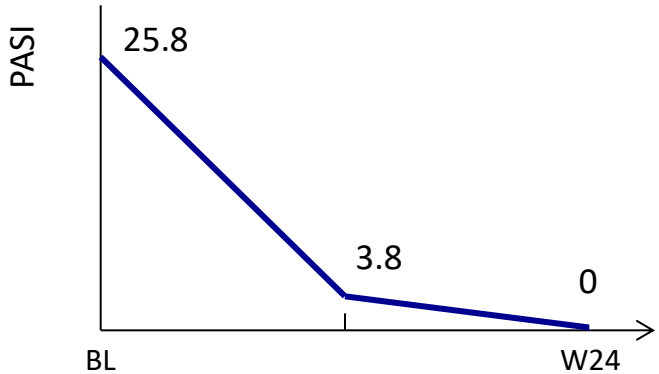
PASI
25.8
3.8
0
BL
W24

Psoriasi eritrodermica

Forma eritrodermica di psoriasi in paziente di 13 anni trattata con infliximab off-label

Diagnosi differenziale: pitiriasi rubra pilare

Patologia cronica rara, papulo-squamosa, ad eziologia sconosciuta, caratterizzata da piccole papule follicolari, o piccole chiazze squamose rosso-arancione che possono conflire fino a formare grandi placche o quadri eritrodermici

…altre forme poco frequenti di psoriasi

- Psoriasi eritrodermica
- Psoriasi del volto
- Psoriasi palmo plantare e psoriasi pustolosa

Psoriasi del volto

- Diagnosi differenziale con il lupus cutaneo (lupus eritematoso discoide) con squame aderenti la cui rimozione è in genere dolorosa e si associa a perdita di sostanza
- Negativo il segno della goccia di cera e assenza di lesioni in altre sedi
- Colore in genere rosso intenso – rosso-violaceo

…altre forme poco frequenti di psoriasi

- Psoriasi eritrodermica
- Psoriasi del volto
- Psoriasi palmo plantare e psoriasi pustolosa

Psoriasi pustolosa

- Psoriasi pustolosa localizzata (psoriasi pustolosa palmo-plantare, acrodermatite di Hallopeau) o generalizzata (Von Zumbush) è raramente osservata in età pediatrica
- Solo il 12% la sviluppa prima dei 60 anni

Clues diagnostici…nascosti

- Psoriasi linguale
- Psoriasi dell’orecchio e retroauricolare
- Psoriasi ungueale

Psoriasi linguale

- Solchi longitudinali, piccoli solchi trasversali, o serpentiginosi
- A carta geografica

Clues diagnostici…nascosti

- Psoriasi linguale
- Psoriasi dell'orecchio e retroauricolare
- Psoriasi ungueale

Psoriasi dell'orecchio e retroauricolare

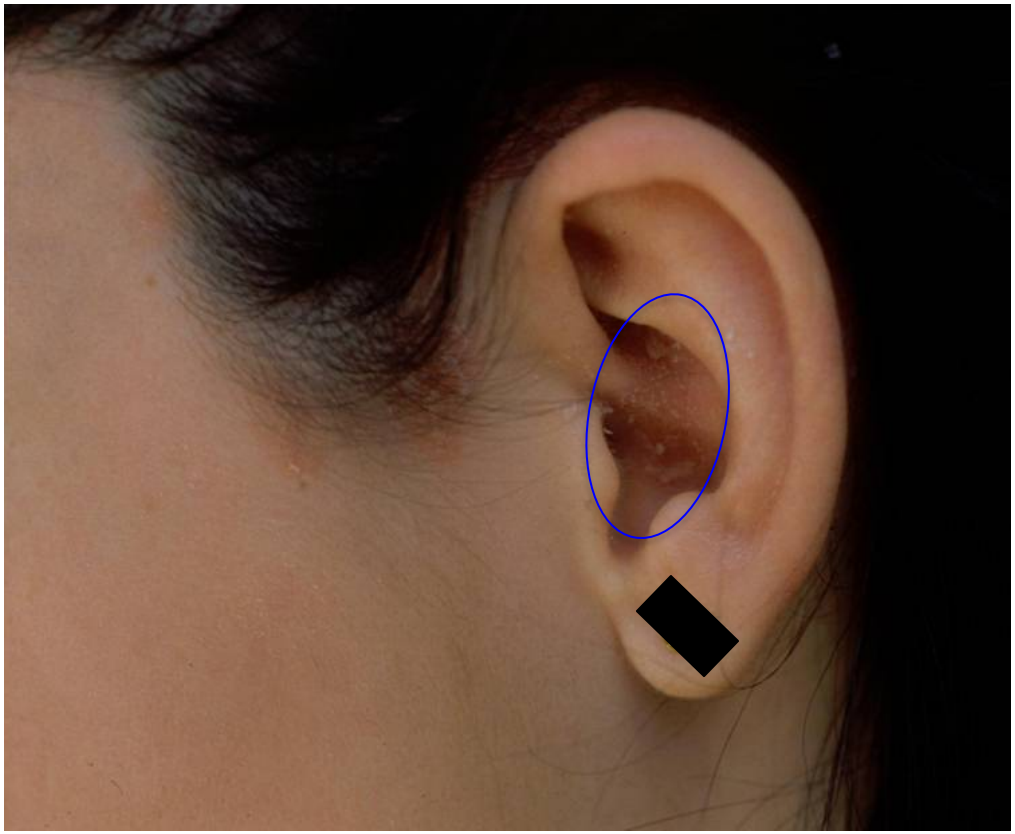

- Presenza di squame furfuracee a livelo del dotto auricolare esterno
- Eventuale presenza di piccole placche eritematose di colore rosa-rosso chiaro
- In regione retroauricolare piccole chiazze eritemato-desquamative (cute secca, non eczematosa, "umida" come per la DA) e presenza di fissurazioni

Clues diagnostici…nascosti

- Psoriasi linguale
- Psoriasi dell’orecchio e retroauricolare
- Psoriasi ungueale

Psoriasi ungueale

- Riportata nel 7-40% dei soggetti psoriasici sotto i 18 anni
- Pitting ungueale è il reperto più comune (87% dei casi) ed è una manifestazione della patologia a livello della lamina ungueale
- Nel 2% dei casi, nail pitting è il primo segno di malattia

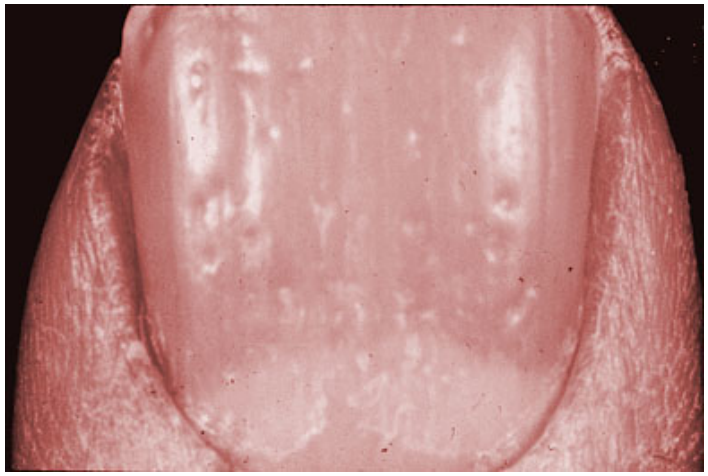

- Depressioni puntiformi: queste depressioni cupoliformi si ritrovano nell' 80% dei casi
- Il loro numero è variabile
- La forma diffusa configura l'unghia a ditale da cucito

Psoriasi ungueale

- Altre manifestazioni meno frequenti: onicolisi (10%), trachionichia con striature longitudinali e ipercheratosi (8%) [unghie smerigliate, come abrase da un getto di sabbia], alterazioni pigmentarie (5%)

- Onicolisi psoriasica: un bordo eritematoso demarca l'unghia rosa normale e l'unghia scollata, bianco-giallastra)

Psoriasi ungueale

- Trachionichia ed ipercheratosi subungueale

- Altre manifestazioni che interessano il letto ungueale: macchie d'olio (salmon patch), espressione di una onicolisi conseguente a paracheratosi del letto, emorragie a scheggia

Diagnosi differenziale

Lichen planus ungueale (M, 9 anni)

Trachionichia

Sfaldamento e fragilità ungueale

Controllare eventuale presenza di leucoplachia mucosale

Onicomicosi (rara)

Unghia giallastra

Dermatofizie interdigitale con patina biancastra o esfoliazione maleodorante

Svuotamento dell'unghia con perdita di piccole squame

Conclusione: diagnosi differenziali

Tipo	Gruppo di età	Caratteristiche cliniche	Diagnosi differenziali
Psoriasi a placche	Qualsiasi età	Placche ben demarcate eritematose ricoperte da squame argentee-biancastre	Eczema nummulare, tinea corporis, pitiriasi lrubra pilare, sindome di Lyell
Cuoio capelluto	Qualsiasi età	Placche ben demarcate eritematose ricoperte da squame argentee-biancastre Tinea amiantacea Spesso estesa fino alla fronte (oltre il margine del cuoio capelluto)	Dermatite seborroica, tinea capitis, dermatite atopica
Guttata	Bambini, adolescenti, giovani adulti	Piccoli elementi papulosi “a goccia” < 1 cm di diametro, tronco, radici degli arti	Pitiriasi rosea Tinea corporis Pitiriasi rubra pilare Eczema nummulare
Eritrodermica	Qualsiasi età	Eritema generalizzato >90% BSA Desquamazione +/- marcata Molto raro	Sindome di Lyell Pitiriasi rubra pilare Linfoma T Dermatite atopica

Conclusione: diagnosi differenziali

Tipo	Gruppo di età	Caratteristiche cliniche	Diagnosi differenziali
Inversa	Neonati-bambini età scolare	Placche o chiazze eritematose con fine desquamazione (o assente), possibile macerazione Aree flessorie (cavi ascellari) e volto	Intertrigine Dermatite seborroica Eritrasma Dermatite da contatto
Genitale /del pannolino	Età 0-2 anni	Placche o chiazze lucenti e ben-definite nell'area da pannolino Desquamazione minima Presenza di macerazione +/- Coinvolge anche pieghe inguinali	Dermatite irritativa da contatto Dermatite allergica Intertrigine Dermatite atopica Dermatite seborroica
Ungueale	Qualsiasi età ma più comune in adolescenti e adulti	Pitting, onicolisi, segno della goccia d'olio, ipercheraotsi subungueale, trachionichia Lesioni cutanee +/-	Lichen planus Onicomicosi (raro) Pitiriasi rubra pilare
Pustolosa	Adolescenti e adulti	Pustole sterili superficiali presenti nel contesto di cute eritematosa Può avere configurazione anulare Può essere localizzato in regioni palmo-plantari	Eczema disidrosico Candidosi Sindrome da Dattilite Infezione da tinea