

XXX

CONGRESSO NAZIONALE  
SOCIETÀ ITALIANA DI PEDIATRIA  
PREVENTIVA E SOCIALE



# L'occhio nelle malattie sistemiche

*Antonino Gulino*

BAMBINI DI IERI, OGGI E DOMANI...  
LA NOSTRA CARE, IL NOSTRO CUORE

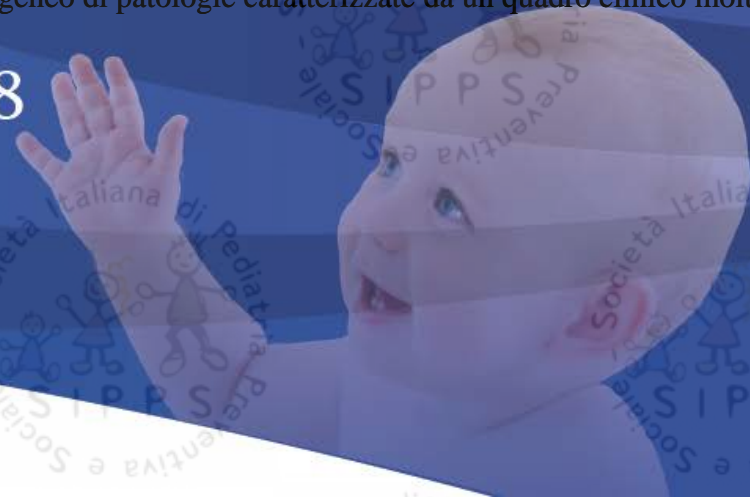TEATRO DI ORTIGIA • 7 - 10 GIUGNO 2018

SIRACUSA

Le malattie sistemiche pediatriche in particolare le autoimmuni sono un gruppo eterogeneo di patologie caratterizzate da un quadro clinico molto

# VENERDÌ 8 GIUGNO 2018

## TEATRO DI ORTIGIA



Le malattie sistemiche pediatriche in particolare le autoimmuni sono un gruppo eterogeneo di patologie caratterizzate da un quadro clinico molto variabile, la frequente assenza di sintomi specifici, la scarsa utilità diagnostica degli esami di laboratorio rendono spesso difficile l'identificazione precoce di queste condizioni.

Molte di esse possono dare sintomi oculari come prima e, a volte, unica manifestazione iniziale, è importante quindi non sottovalutare segni e sintomi

# VENERDÌ 8 GIUGNO 2018

## TEATRO DI ORTIGIA



Molte di esse possono dare sintomi oculari come prima e, a volte, unica manifestazione iniziale, è importante quindi non sottovalutare segni e sintomi comuni nei nostri piccoli pazienti che potrebbero essere il primo indizio di queste patologie.



Molte di esse possono dare sintomi oculari come prima e, a volte, unica manifestazione iniziale, è importante quindi non sottovalutare segni e sint

# VENERDÌ 8 GIUGNO 2018

## TEATRO DI ORTIGIA

### OCCHIO SECCO

**L'occhio secco** è un disturbo oculare piuttosto frequente, che può comportare arrossamento, prurito, bruciore o sensazione di corpo estraneo nell'occhio di chi ne è affetto. La causa più comune secondo l'Organizzazione Mondiale della Sanità è l'utilizzo prolungato di smartphone, tablet, computer o TV in quanto durante queste attività i nostri occhi, e quelli dei più piccoli, tendono a sbattere le palpebre molto meno frequentemente del normale, generando un'eccessiva evaporazione ed una ridotta produzione del liquido lacrimale.



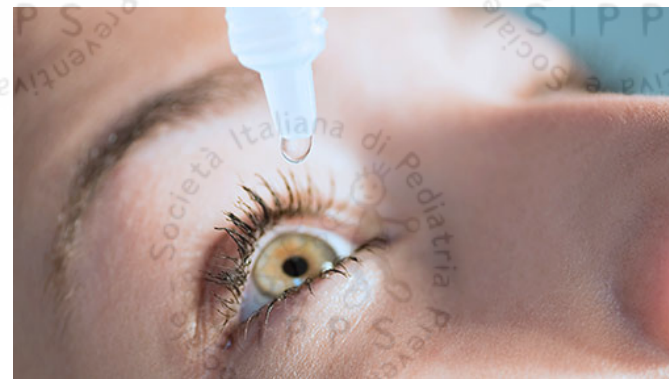Molte di esse possono dare sintomi oculari come prima e, a volte, unica manifestazione iniziale, è importante quindi non sottovalutare segni e sint

**VENERDÌ** 8 GIUGNO 2018  
TEATRO DI ORTIGIA

## OCCHIO SECCO

L'**occhio secco** può essere presente in patologie molto gravi come la **sindrome di Sjögren**, una malattia autoimmune che porta al malfunzionamento della ghiandole esocrine del nostro organismo, tra cui figurano le ghiandole lacrimali.

La SS primaria viene sospettata quando un paziente ha secchezza oculare e salivare, una biopsia delle ghiandole salivari può confermare la diagnosi.



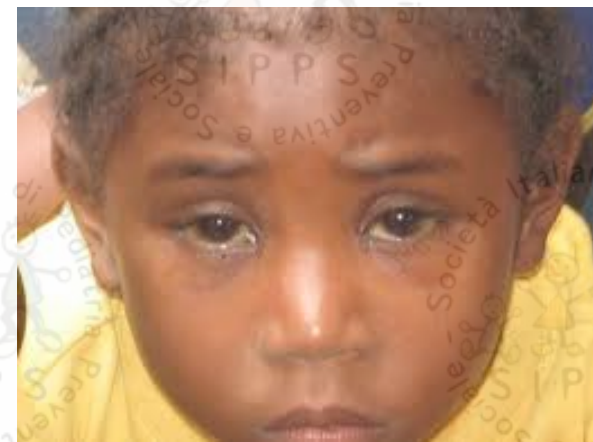Molte di esse possono dare sintomi oculari come prima e, a volte, unica manifestazione iniziale, è importante quindi non sottovalutare segni e sint

# VENERDÌ 8 GIUGNO 2018

## TEATRO DI ORTIGIA

### OCCHIO SECCO

Un'altra causa di occhio secco nei bambini può essere la deficienza di vitamina A (xeroftalmia acquisita o congenita), attualmente rara nel mondo industrializzato ma che interessa circa 200 milioni di bambini nei Paesi in via di sviluppo, dove è la principale causa di cecità



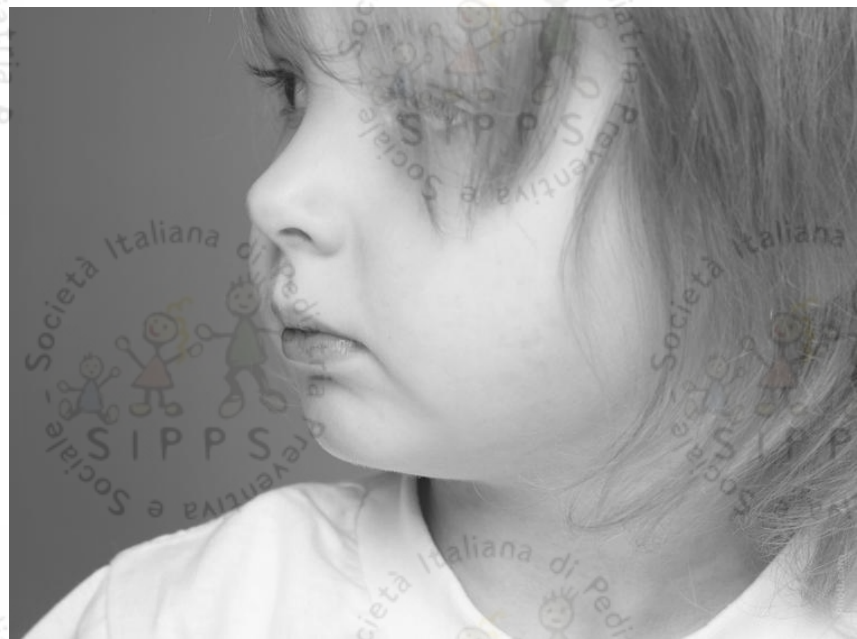Molte di esse possono dare sintomi oculari come prima e, a volte, unica manifestazione iniziale, è importante quindi non sottovalutare segni e sint

# VENERDÌ 8 GIUGNO 2018

## TEATRO DI ORTIGIA

### OCCHIO SECCO EPISCLERITE

Occhio secco ed Episclerite sono segni rari ma da non trascurare del **lupus eritematoso sistemico (LES)**. Il LES è una malattia rara che colpisce 5 per milione di bambini l'anno. L'esordio della malattia è raro prima del quinto anno d'età.



Molte di esse possono dare sintomi oculari come prima e, a volte, unica manifestazione iniziale, è importante quindi non sottovalutare segni e sint

# VENERDÌ 8 GIUGNO 2018

## TEATRO DI ORTIGIA



### La diplopia

Una delle cause più frequenti di diplopia è lo strabismo, ma il disturbo può anche essere dovuto a traumi, a malattie del sistema nervoso centrale come per esempio i tumori al cervello oppure a patologie neuromuscolari come la sclerosi multipla.





Molte di esse possono dare sintomi oculari come prima e, a volte, unica manifestazione iniziale, è importante quindi non sottovalutare segni e sinto

# VENERDÌ 8 GIUGNO 2018

## TEATRO DI ORTIGIA



### La diplopia

**I tumori cerebrali** sono la seconda forma di cancro più comune nei bambini al di sotto dei 15 anni (dopo la leucemia) e la seconda causa di morte per cancro. Gli astrocitomi sono i tumori cerebrali pediatrici più comuni. Alcuni tumori cerebrali meno diffusi sono il medulloblastoma e l'ependimoma. Le manifestazioni oculari come la diplopia, la difficoltà a ruotare gli occhi verso l'alto sono tra i sintomi di esordio della patologia, possono essere causati da un aumento della pressione intracranica.

Molte di esse possono dare sintomi oculari come prima e, a volte, unica manifestazione iniziale, è importante quindi non sottovalutare segni e sintomi.

**VENERDÌ** 8 GIUGNO 2018  
TEATRO DI ORTIGIA



## La diplopia

**La sclerosi multipla** è una patologia neuro-degenerativa che colpisce il rivestimento delle fibre nervose, la guaina mielinica. Si ritiene che abbia un'origine autoimmune. I sintomi iniziali della sclerosi multipla sono di natura aspecifica e possono sovrapporsi con sintomi di altre patologie. Tra i sintomi iniziali abbiamo: alterazioni della vista che comprendono diplopia (visione sdoppiata), nistagmo oculare (movimento ritmico degli occhi che avviene in maniera non volontaria), neurite ottica (infiammazione del nervo ottico), riduzione della capacità di messa a fuoco e della percezione dei colori.

Molte di esse possono dare sintomi oculari come prima e, a volte, unica manifestazione iniziale, è importante quindi non sottovalutare segni e sintomi

# VENERDÌ 8 GIUGNO 2018

## TEATRO DI ORTIGIA



### L'Uveite

L'**uveite** è un'**infiammazione** di parte o di tutta la tonaca media (vascolare) dell'**occhio**, può essere una manifestazione clinica dell' Artrite idiopatica giovanile e della Malattia di Behçet

**La malattia di Behçet** è una vasculite multisistemica recidivante cronica caratterizzata da lesioni alle mucose (afte ) e alla cute, può dare inoltre lesioni articolari, vascolari e oculari . L'esordio avviene di solito nella vita adulta, ma sono stati descritti casi pediatrici. Le manifestazioni oculari sono precoci , il coinvolgimento oculare è il più grave e il più temuto sintomo in quanto può determinare cecità. Interessa il 60-80% dei pazienti con M. di Behçet . Si può avere uveite posteriore con vasculite occlusiva venosa e arteriosa, più raramente uveite anteriore, sclerite, neurite ottica.

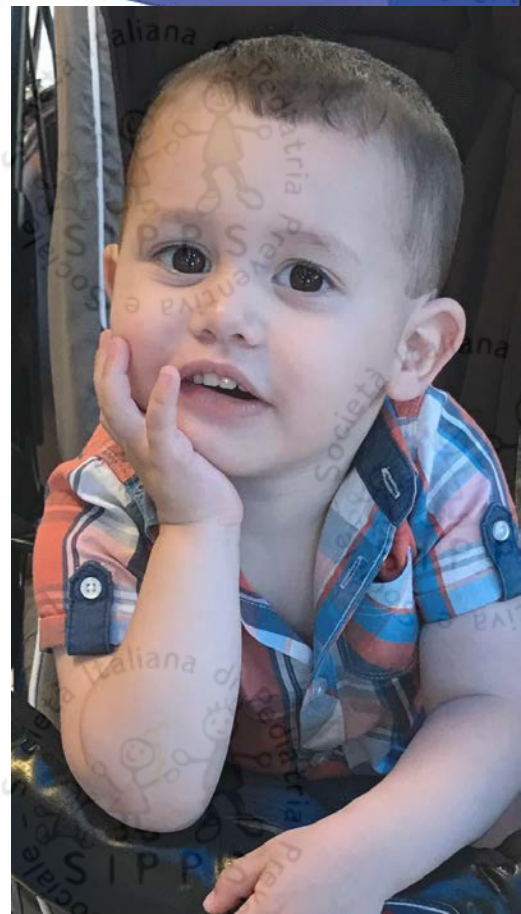Molte di esse possono dare sintomi oculari come prima e, a volte, unica manifestazione iniziale, è importante quindi non sottovalutare segni e sint

# VENERDÌ 8 GIUGNO 2018

## TEATRO DI ORTIGIA

### L'Uveite e l'AIG

Un'attenzione particolare va rivolta all'Uveite associata ad Artrite Idiopatica Giovanile. **L'Artrite Idiopatica Giovanile (AIG)** è la più comune malattia reumatica dell'infanzia, frequentemente è associata ad un'inflammatione oculare. In particolare l'uveite anteriore, associata all'AIG, è la più comune forma di uveite diagnosticata nei bambini di età inferiore ai 10 anni e costituisce il 20-30% delle uveiti anteriori infantili.



Molte di esse possono dare sintomi oculari come prima e, a volte, unica manifestazione iniziale, è importante quindi non sottovalutare segni e sint

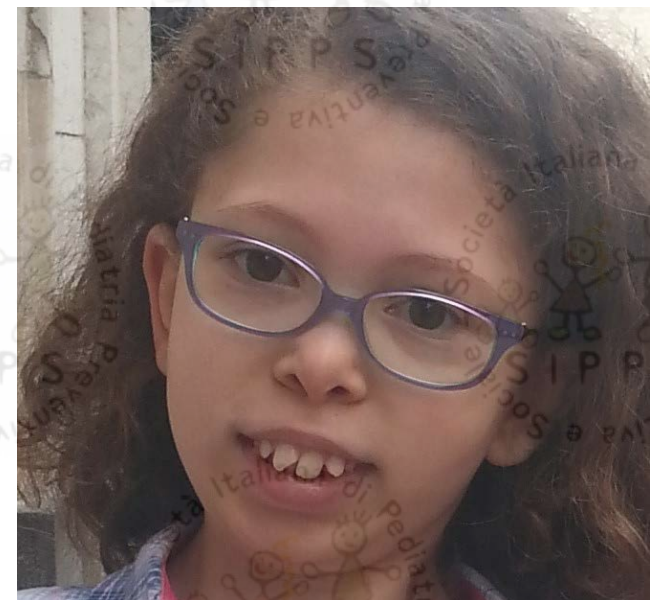
# VENERDÌ 8 GIUGNO 2018

## TEATRO DI ORTIGIA



### L'Uveite e l'AIG

La prevalenza dell'associazione AIG-Uveite varia ampiamente in relazione al centro di riferimento, dal 15 al 67% tra i centri in Europa, Nord America e Israele . Si è osservato inoltre che nel 3-7% dei bambini valutati l'uveite può precedere i segni tipici dell' artrite e quindi la diagnosi di uveite richiede un'attenta valutazione per evidenziare una possibile malattia sistemica.



Molte di esse possono dare sintomi oculari come prima e, a volte, unica manifestazione iniziale, è importante quindi non sottovalutare segni e sintomi.

# VENERDÌ 8 GIUGNO 2018

## TEATRO DI ORTIGIA



### L'Uveite e l'AIG

L'uveite si può presentare con un corteo di sintomi evidenti : calo visivo, dolore agli occhi, arrossamento, mal di testa, fotofobia. Ma si è osservato che l'uveite anteriore cronica è spesso completamente asintomatica. Quindi, uno screening regolare in questi pazienti è essenziale per individuare una malattia clinicamente silente.

Molte di esse possono dare sintomi oculari come prima e, a volte, unica manifestazione iniziale, è importante quindi non sottovalutare segni e sintomi.

# VENERDÌ 8 GIUGNO 2018

## TEATRO DI ORTIGIA



### L'Uveite e l'AIG

Sabri et al. hanno rilevato che il tempo medio di comparsa dell'uveite dall'esordio dell'AIG è di circa 1,8 anni. Tuttavia uno studio recente ha suggerito un decorso bifasico con un secondo picco di attività della malattia che si verifica intorno alla pubertà suggerendo la necessità di un costante monitoraggio nel tempo. La valutazione dell'acuità visiva è un importante indicatore del danno visivo derivante sia dall'attività della malattia cronica sia dall'insufficienza o dalle complicanze del trattamento.

# VENERDÌ 8 GIUGNO 2018

## TEATRO DI ORTIGIA

La storia di  
Francesco

Francesco è nato a termine da TC per mancato impegno, primogenito, buon adattamento, allattamento materno. A partire dal primo mese viene riferita la comparsa di strani movimenti oculari spontanei. A due mesi viene portato per la prima volta alla mia osservazione, effettivamente il bambino non presenta aggancio visivo e mostra dei movimenti oculari strani. ruota gli occhi in modo caotico, gli occhi mi sembrano più grandi del normale.

Glaucoma congenito?  
Che fare?  
Chiedo la consulenza  
oculistica





# VENERDÌ 8 GIUGNO 2018

## TEATRO DI ORTIGIA

La storia di  
Francesco



Ho esagerato ! Il collega  
mi rimanda indietro il  
paziente , “nulla di  
importante,tutto  
normale”



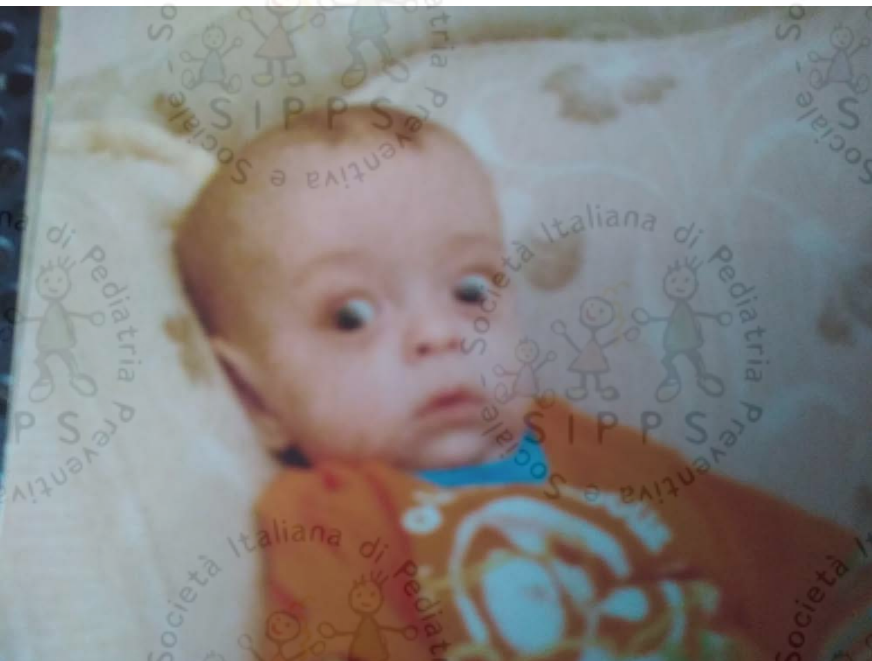# VENERDÌ 8 GIUGNO 2018

## TEATRO DI ORTIGIA

La storia di  
Francesco

Rivedo il bambino al terzo mese, la situazione non è cambiata, i movimenti oculari sono sempre più strani. Chiedo nuovo consulto specialistico

Il collega in questa occasione fa diagnosi di **Glaucoma !**  
inizia il trattamento specifico



# VENERDÌ 8 GIUGNO 2018

## TEATRO DI ORTIGIA

La storia di  
Francesco

Passa un mese, al successivo controllo oculistico programmato, la situazione si aggrava, si evidenzia “atrofia ottica bilaterale. Ricovero il bambino , vengono fatti vari accertamenti radiologici Rx arti inferiori, colonna, cranio che evidenziano “marcata sclerosi.”



# VENERDÌ 8 GIUGNO 2018

## TEATRO DI ORTIGIA

La storia di  
Francesco

Francesco viene trasferito ad altro ospedale vengono eseguiti numerosi accertamenti, la TC Cerebrale e delle orbite evidenzia “....discreta riduzione di calibro dei canali dei nervi ottici (2 mm bilateralmente), i PEV mostrano rallentamento della conduzione retino – corticale, la valutazione oculistica rileva “cheratopatia da erosione bilaterale...subatrofia ottica bilaterale...non segni di glaucoma congenito... importante deficit visivo bilaterale...”  
Rx arti inferiori,colonna,cranio evidenziano marcata sclerosi.  
Studio genetico,ecc...viene posta diagnosi di

**Osteopetrosi maligna autosomica recessiva da doppia mutazione del gene TCIRG1**



# VENERDÌ 8 GIUGNO 2018

## TEATRO DI ORTIGIA

Osteopetrosi  
maligna autosomica  
recessiva

L'osteopetrosi maligna infantile è una malattia congenita rara del riassorbimento dell'osso, caratterizzata da un aumento generalizzato della densità dello scheletro. L'incidenza è stimata in 1/200.000 nati vivi. I segni tipici della malattia durante la vita fetale o nella prima infanzia consistono nell'insufficienza midollare, nelle fratture e nel **deficit visivo.**



# VENERDÌ 8 GIUGNO 2018

## TEATRO DI ORTIGIA

Osteopetrosi  
maligna autosomica  
recessiva

Il mancato rimodellamento dell'osso causa un restringimento dei forami dei nervi cranici e una compressione nervosa secondaria, soprattutto del nervo ottico

La trasmissione dell'osteopetrosi maligna infantile è autosomica recessiva. La malattia è eterogenea. Più del 50% dei casi è dovuto a mutazioni nel gene TCIRG1 e il 10% a mutazioni nel gene OSTM1. La diagnosi si basa su criteri clinici e radiologici.

La biopsia ossea è in grado di confermare la diagnosi, ma di solito non è necessaria.



# VENERDÌ 8 GIUGNO 2018

## TEATRO DI ORTIGIA

Osteopetrosi  
maligna autosomica  
recessiva

### Trattamento:

I pazienti necessitano di emotrasfusioni, terapia antinfettiva e trattamenti mirati per i disturbi della visione e dello sviluppo.

Il trapianto di midollo osseo può attenuare i sintomi della malattia, ma deve essere eseguito precocemente, per limitare le lesioni al nervo ottico. La prognosi è spesso abbastanza soddisfacente, quando il trapianto di midollo viene attuato precocemente.



# VENERDÌ 8 GIUGNO 2018

## TEATRO DI ORTIGIA

La storia di  
Francesco

Francesco viene sottoposto a trapianto di cellule staminali emopoietiche da cordone ombelicale non consanguineo. Oggi ha dieci anni, è un bel ragazzo, intelligente, sveglio, studia con passione, è cieco ma ciò nonostante va in bici, nuota, vive pienamente.

Dimenticavo...ha una mamma eccezionale !

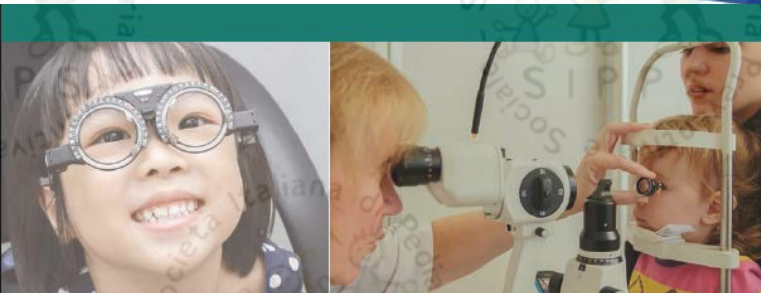



Le malattie sistemiche pediatriche in particolare le autoimmuni sono un gruppo eterogeneo di patologie caratterizzate da un quadro clinico molto v

# VENERDÌ 8 GIUGNO 2018

## TEATRO DI ORTIGIA



### OCULISTICA IN ETÀ EVOLUTIVA

PREVENZIONE, SCREENING E PRINCIPALI  
PATOLOGIE DI INTERESSE AMBULATORIALE



Sntesi  
InfoMedica

“ Il segreto della cura del  
paziente è il prendersi cura  
del paziente”  
(Francis W. Peabody, 1927)