

# *UN DOLORE ARTICOLARE RICORRENTE*



## **AUTORI:**

Grechi Elena

Bagnato Mariagrazia

Rabbiosi Sarah

Corsin Patrizia

Sgaramella Paola

Meschi Franco

*Centro di Endocrinologia dell'Infanzia e dell'Adolescenza  
Università Vita-Salute San Raffaele Milano*



## *L.T. 14 anni e 3 mesi*

Buone condizioni generali, apiretico, obiettività generale nella norma.


Dolenzia a livello gluteo, coscia posteriore, estesa fino al ginocchio sinistro. A livello delle articolazioni degli arti inferiori non si documentava rubor, calor nè tumor. Zoppia alla deambulazione.

Tumefazione in sede clavicolare destra e linfadenopatia di circa 2 cm di diametro laterocervicale bilaterale

***Esami ematochimici generali:*** modesto rialzo della PCR (56.1 mg/L), anemia microcitica.

***Impostata terapia antidolorifica con ketoprofene e paracetamolo*** con beneficio sulla sintomatologia.

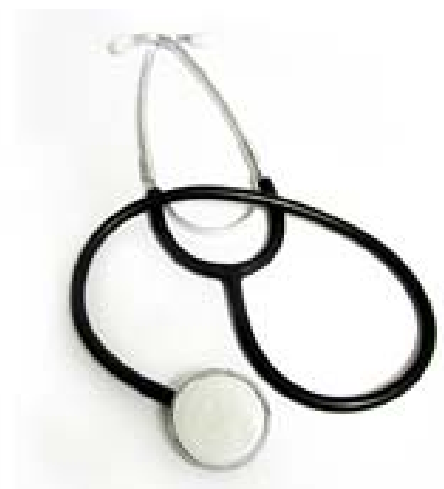*In anamnesi....*



- Episodi ricorrenti di coxalgia con impotenza funzionale.
- 3 anni prima tumefazione a carico della clavicola dx per il quale effettuava esame bioptico che documentava un'ossificazione periosteale reattiva con infiltrati flogistici cronici → Quadro di osteomielite → terapia antibiotica endovena con modesto beneficio.

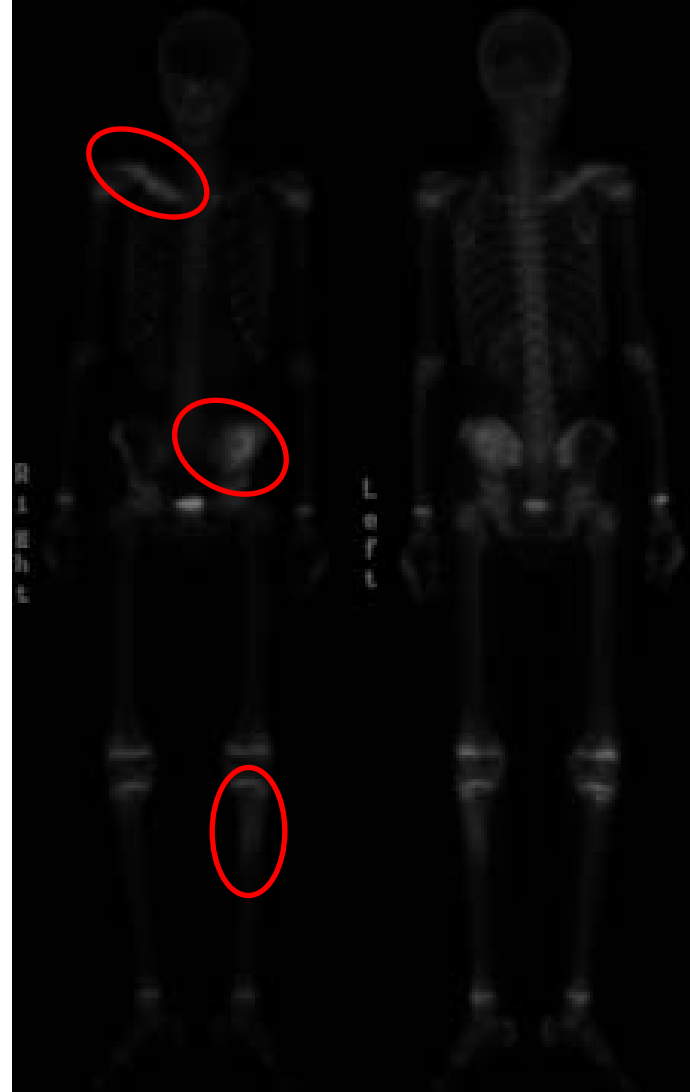## *Durante il ricovero...*

- **Fattore reumatoide**: negativo.
- **C3 e C4** nella norma.
- **Elettromiografia arti inferiori**: nella norma.
- **Rx rachide lombo-sacrale**: nella norma. **Rx bacino ed anche**: calcificazione a livello della cresta iliaca bilateralmente.
- **RMN lombo-sacrale**: nella norma. **RMN bacino**: reperti da riferire in prima ipotesi a **flogosi a partenza dall'osso iliaco sinistro con reazione periostale** e coinvolgimento dei tessuti molli adiacenti.
- **Scintigrafia ossea**: **accumulo del radiocomposto a livello della clavicola destra in toto, ala iliaca sinistra e terzo prossimale della tibia omolaterale.**



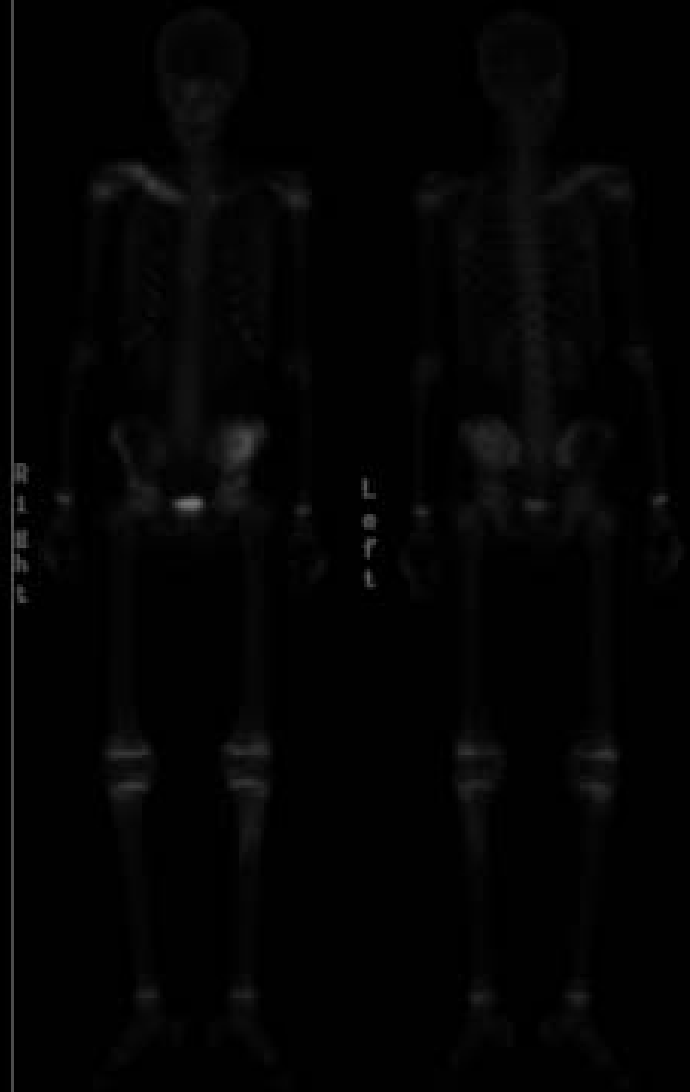Ant

Post



Ant

Post



Il dolore osteo-articolare interessa circa il **15%** dei bambini in età scolare

## ARTRALGIA

### MONOARTICOLARE



- Traumatica.
- Sinovite dell'anca.
- Necrosi asettica (morbo di Perthes, malattia di Osgood-Shattler).
- Epifisiolisi.

### DIFFUSA



- Neoplasie localizzate (osteoma osteoide, granuloma eosinofilo, sarcoma...) o sistemiche (leucemia, neuroblastoma, linfoma).
- Malattie infettive (virali, batteriche e fungine).
- Malattia reumatologica (LES, vasculiti, dermatomiosite, sclerodermia, sarcoidosi, sindrome di Sjögren...).
- Malattia reumatica.
- Fibromialgia.

# *Ostemielite cronica multifocale ricorrente*

Incidenza: 1/1.000.000. Si manifesta soprattutto nell'infanzia ed adolescenza. Diagnosi di esclusione.

Sedi principali di localizzazione: metafisi ossa lunghe e clavicola.

Sintomatologia: aspecifica → *dolore articolare, febbre, malessere generalizzato e astenia.*

Andamento clinico: alternanza di periodi di esacerbazione e remissione.

Terapia: terapia antinfiammatoria.



*Un dolore articolare può esser multiforme ed avere molteplici causee...*



...ma un corretto e mirato approccio anamnestico e diagnostico ne permettono il corretto inquadramento!