Bianco ..... Nero..... A colori

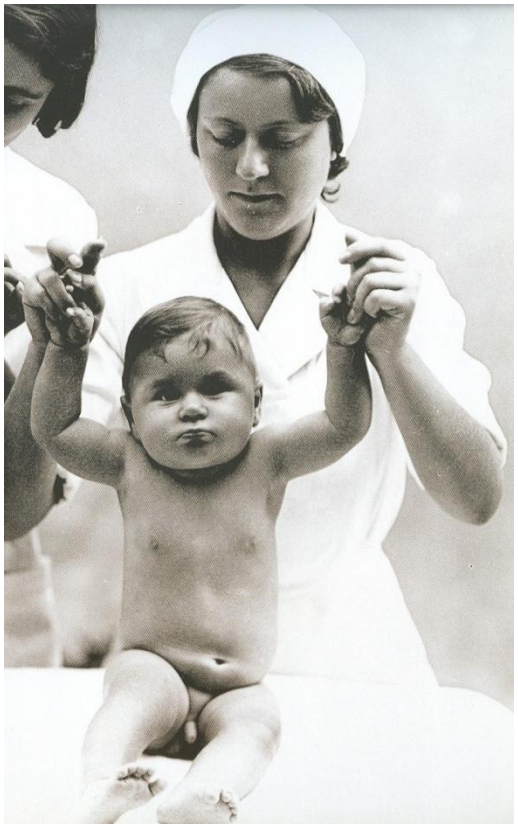

La dermatologia nel bambino di pelle scura

Michele Panzone

Hydra, 20-25 giugno 2010

Negli anni '30...

...ai giorni nostri

Stefano Veraldi · Reggano Caputo
DERMATOLOGIA DI IMPORTAZIONE
seconda edizione

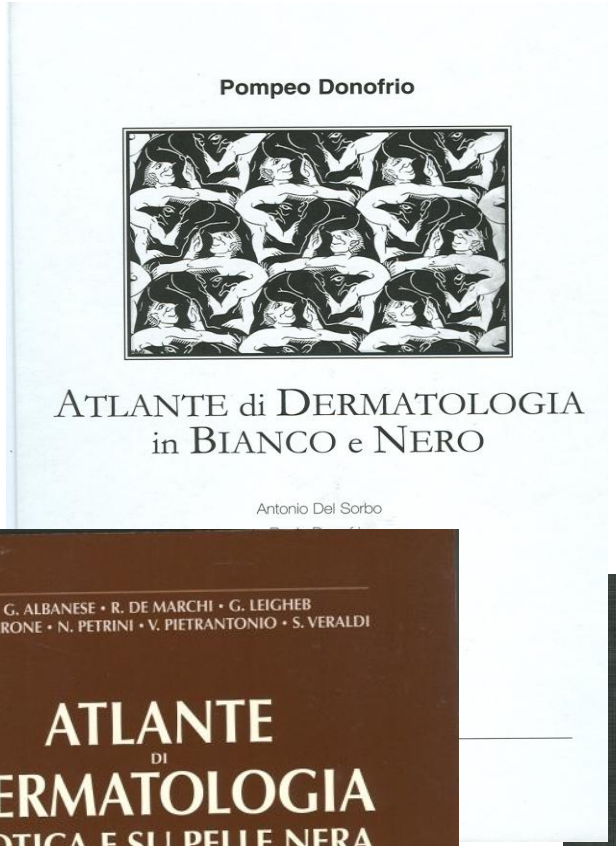
Pompeo Donofrio
ATLANTE di DERMATOLOGIA in BIANCO e NERO
Antonio Del Sorbo


Aldo Morrone
Alberto Giannetti
Dermatologia Internazionale per Immagini
Edizioni Grafiche Mazzucchelli

ALDO MORRONE
I COLORI DELLA PELLE
Lineamenti di anatomia e fisiopatologia della cute scura

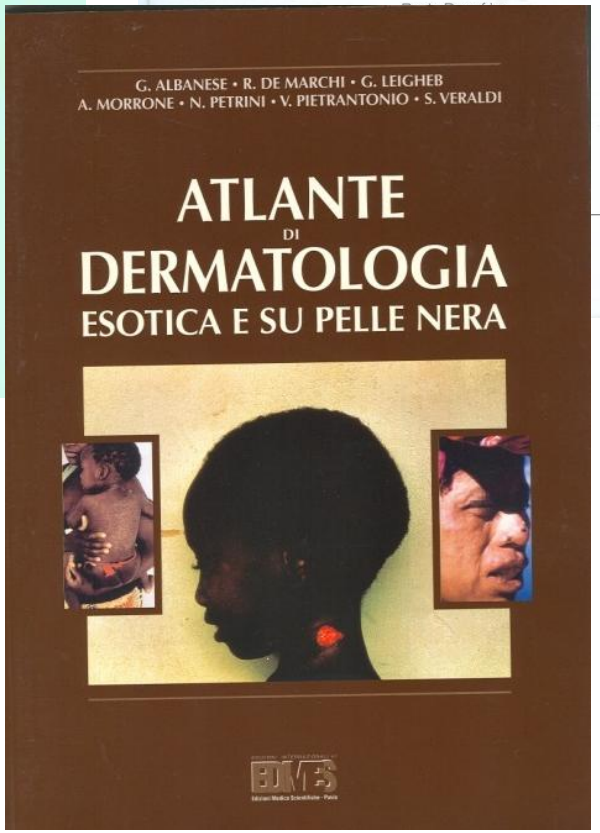
G. ALBANESE • R. DE MARCHI • G. LEIGHEB
A. MORRONE • N. PETRINI • V. PIETRANTONIO • S. VERALDI
ATLANTE DI DERMATOLOGIA ESOTICA E SU PELLE NERA
EDIMES

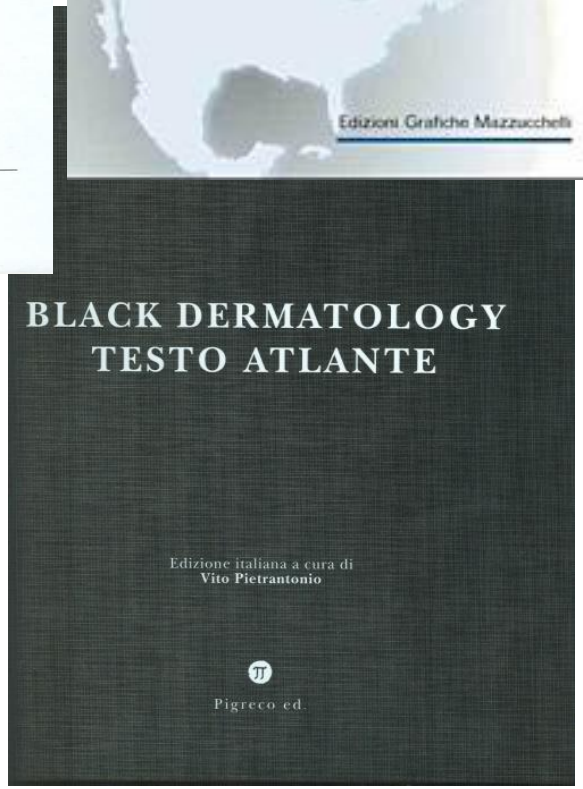
BLACK DERMATOLOGY
TESTO ATLANTE
Edizione italiana a cura di
Vito Pietrantonio
Pigreco ed.

IL COLORE:

UN ELEMENTO ESSENZIALE PER LA DIAGNOSI DERMATOLOGICA

Ma quanti colori della pelle ci sono ?.....

IL COLORE DELLA PELLE DI UN INDIVIDUO È DATO DALL' INTERAZIONE DI FATTORI GENETICI E BIOLOGICI

FATTORI FISIOLOGICI

- *melanina (eu-/feo-melanina)* → *colore marrone*
- *quantità di sangue*
  - *Ossi-Hb* → *colore rosso*
  - *Hb-redox* → *colore blu*
- *pigmenti endogeni*
  - *Beta-carotene* → *colore arancione*
  - *Bilirubina* → *colore giallo*
- *pigmenti esogeni*

FATTORI AMBIENTALI → *radiazioni ultraviolette*

ESISTONO DIFFERENZE TRA LA PELLE CHIARA E LA PELLE SCURA?

LA PELLE

Maggior numero di strati
(pelle scura 20-pelle chiara 16)

Uguale spessore ⇨ *> maggior compattezza*

La desquamazione spontanea è 2.5 volte >

LA PELLE

MELANOCITI

Uguale numero per unità superficie ma
STRUTTURA DIVERSA

⇨ *melanosomi più grandi (800nm vs 400nm), più numerosi e distribuiti in tutti gli strati di epidermide*

LA PELLE

DERMA

Non sostanziali differenze sulla formazione di fibroblasti tra pelle scura e pelle chiara

Solitamente i soggetti di pelle scura producono cheloidi e cicatrici ipertrofiche.

I CAPELLI

Follicoli piliferi curvi, con forma ellittica e appiattita in sezione trasversa

- ⇨ *capelli ricci*
  (spirali con diametro decrescente)
- ⇨ *capelli piu' secchi e fragili*
- ⇨ *frequenti fenomeni flogistici*

⇨ *Incanutimento inizia 10 anni dopo*

⇨ *La calvizie meno comune*

TATUAGGI E TRADIZIONI

SCARIFICAZIONI E INCISIONI....

BRANDING

scarificazione ottenuta con strumenti di metallo riscaldati

CUTTING

incisione della pelle ripetuta nel tempo per ottenere cicatrici profonde e visibili

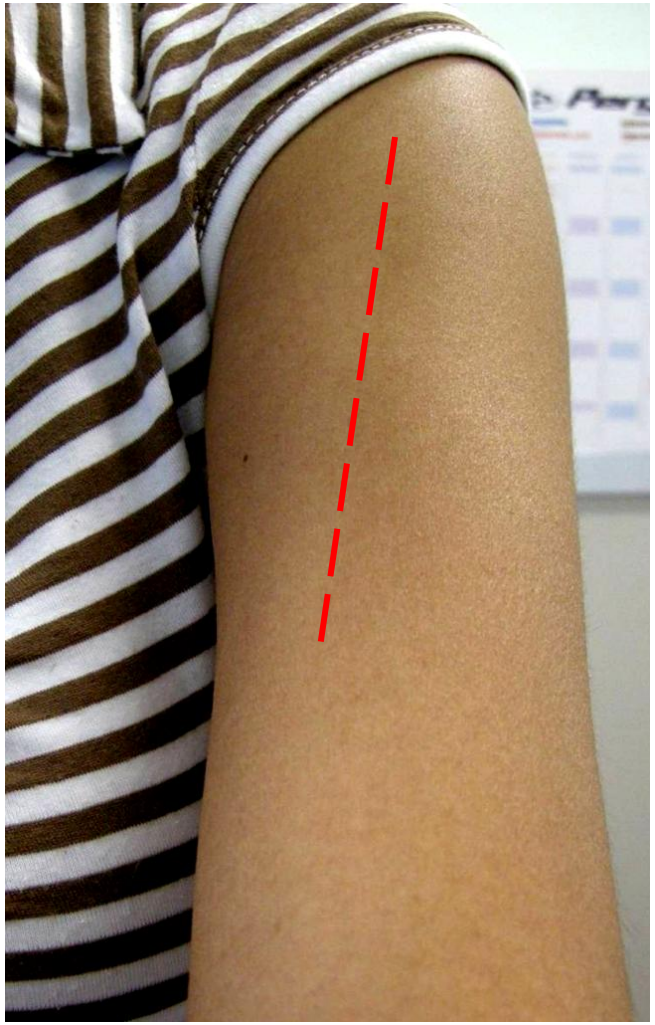

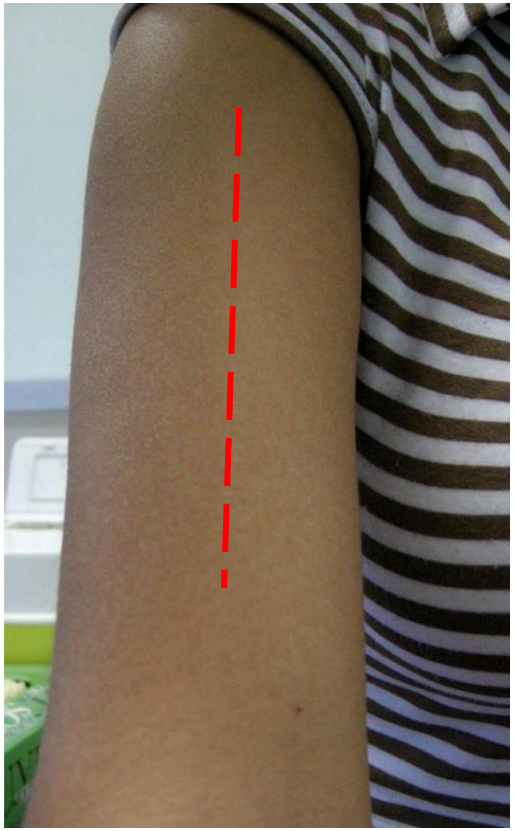

Paziente di 18 anni
Mamma siciliana e papà di origini africane
Nata in Italia

Visita dermatologica per macchie ipercromiche arti superiori presenti da diversi anni
Si accentuano durante l'esposizione solare

REPERTI CUTANEI NON PATOLOGICI NEI PAZIENTI DI PELLE SCURA

- Linee pigmentarie di demarcazione
- Pigmentazione ungueale
- Leucoedema e pigmentazione del cavo orale
- Anomalie palmari (iperpigmentazione e pits)
- Macule melanotiche volari
- Papulosi nigra del volto

NO

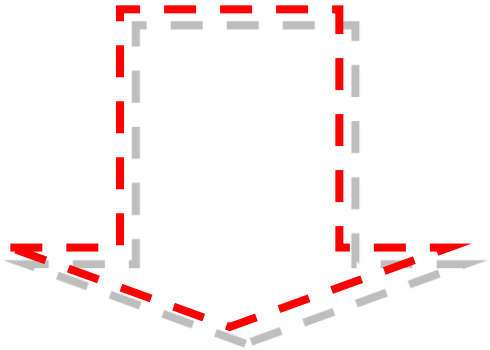

ESISTONO PATTERNS REATTIVI TIPICI DELLA CUTE SCURA

Lesioni prevalentemente papulose, anche in malattie normalmente non papulose

↑ *pattern follicolare*
con tendenza alla reazione ipercheratosica del follicolo pilo-sebaceo

Reazione fibroblastica più intensa

Particolare tendenza alle discromie

(ipo-/iper-cromie)

Particolare propensione verso l'anularità

Particolare tendenza alla lichenificazione

NON ESISTONO PATOLOGIE CUTANEE SPECIFICHE DELLA PELLE SCURA

DIVERSA ESPRESSIONE CLINICA...

L' eritema nel soggetto chiaro.....

*nel **paziente chiaro** la macchia eritematosa è rossa , documenta l'infiammazione*

⇨ *espressione della vasodilatazione dei vasi del derma*

L' eritema nel soggetto molto scuro.....

*in un **paziente molto pigmentato**, la colorazione dell'eritema varia dal grigio-blu ardesia al nero o diventa inapparente*

Malattie meno frequenti nei pazienti di pelle scura

Crono- e photo-aging

Nevi /Melanoma

Ca basocellulare / Ca spinocellulare

Rosacea

Pediculosi del capo

Malattie più frequenti nei pazienti di pelle scura

LED

Alopecia da trazione

Acne da cosmetici

Acne cheloidea

Morbo di Kaposi

Sarcoidosi

Pseudofolliculite della barba