

Come condurre l'esame ortodontico nel bambino

Piccoli trucchi per grandi risultati ...

In un bambino sotto i 3 anni è difficile esaminare il cavo orale.

La migliore collaborazione nel bambino di questa età è ottenibile permettendogli di **rimanere seduto in braccio a uno dei genitori**, in una posizione diversa da quella abituale della visita.

Nel grandicello..



Su cosa soffermare la nostra attenzione?

Contemporaneamente **all'osservazione del volto e della bocca**, possiamo raccogliere alcune **notizie anamnestiche** mirate all'apparato odontostomatologico, per evidenziare eventi predisponenti a una eventuale malocclusione.

Esistono infatti abitudini viziate o eventi patologici che sostengono atteggiamenti disfunzionali della muscolatura periorale possibilmente determinanti per malocclusione.

Su cosa indagare

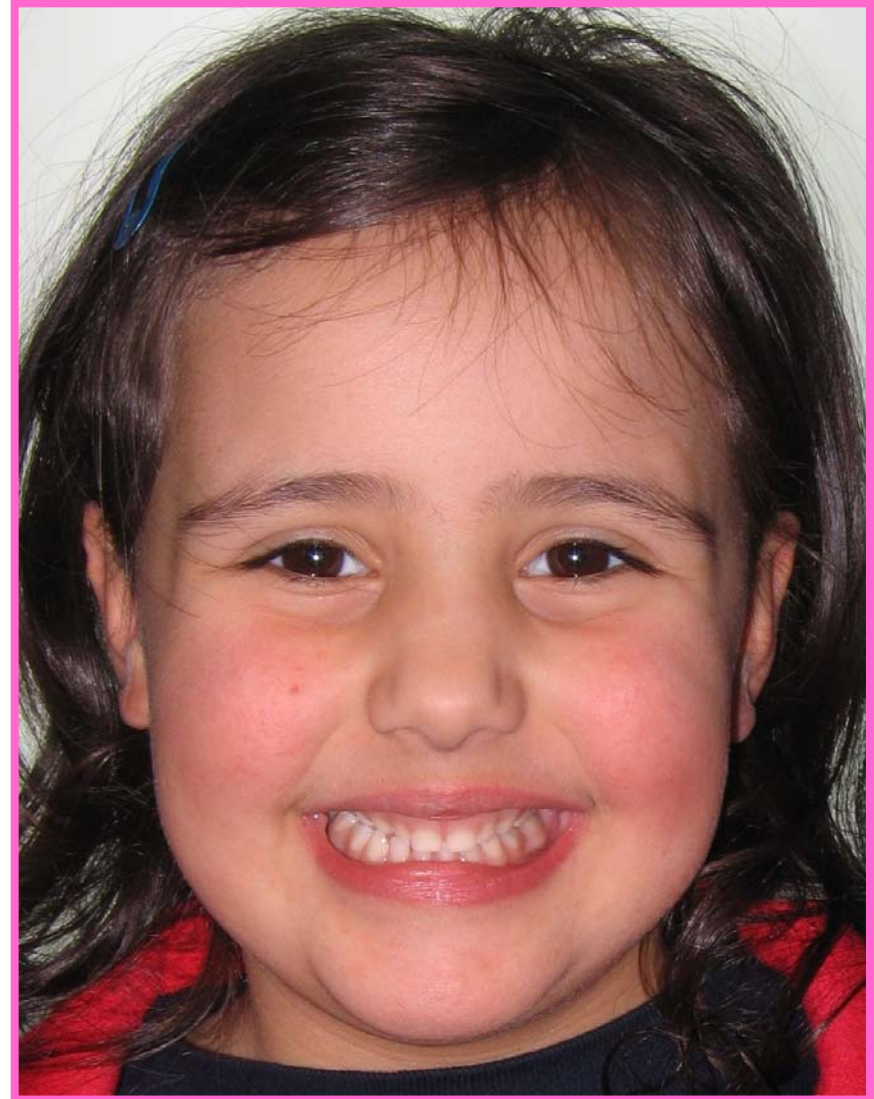
- tipo di allattamento;
- età di eruzione del 1° elemento deciduo o permanente;
- svezzamento (persistenza di alimentazione a biberon, masticazione);
- abitudini viziate (succhiamento del succhiotto o dito);
- problematiche respiratorie (ipertrofia adeno-tonsillare e dei turbinati, deviazione del setto nasale, allergie respiratorie, asma, ecc.);
- competenza labiale in posizione di riposo;
- presenza di digrignamento notturno;
- eventuali traumi;
- problematiche ortopediche.

La visita ortodontica

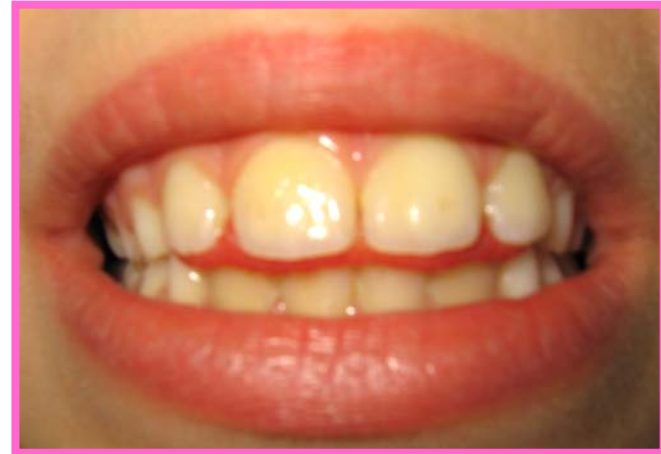Ispezionare il cavo orale... (igiene orale, stato delle gengive e dei denti, diastemi, pregressi traumi)

Un sorriso ...

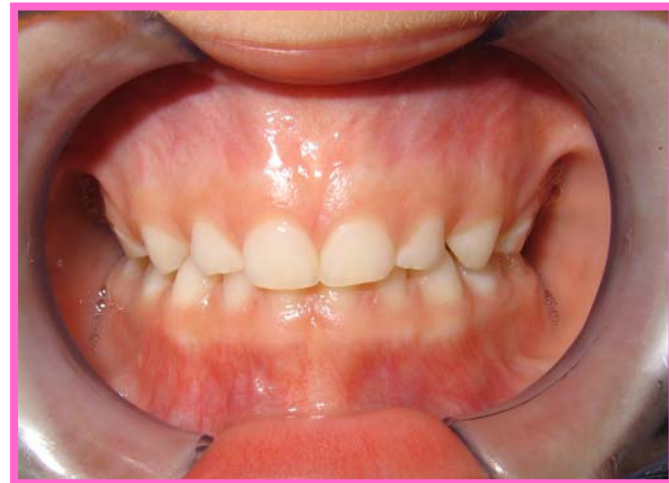Far stringere i denti in occlusione abituale
(far deglutire ...)



**Esaminare la
deglutizione**



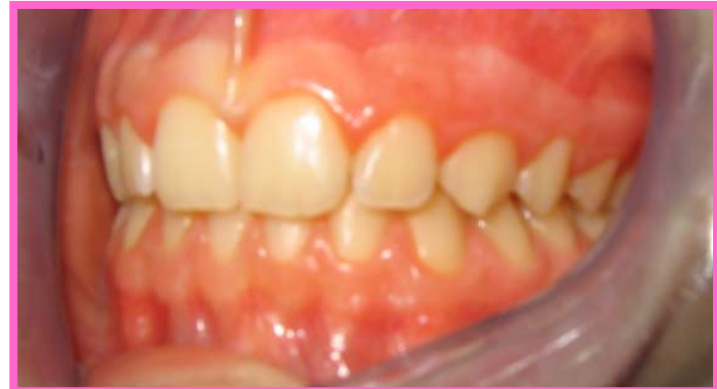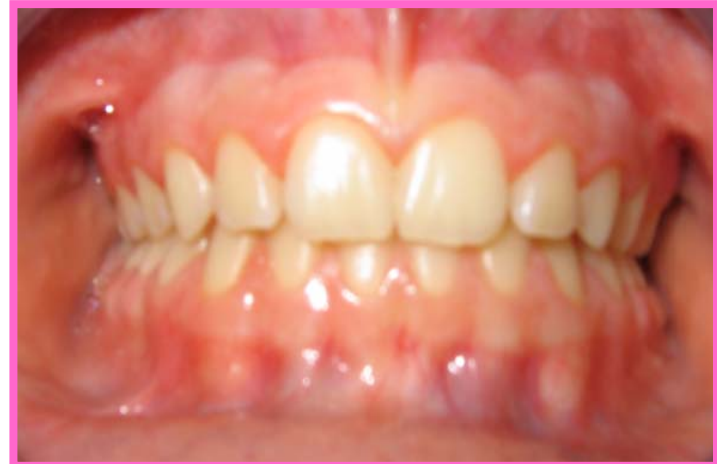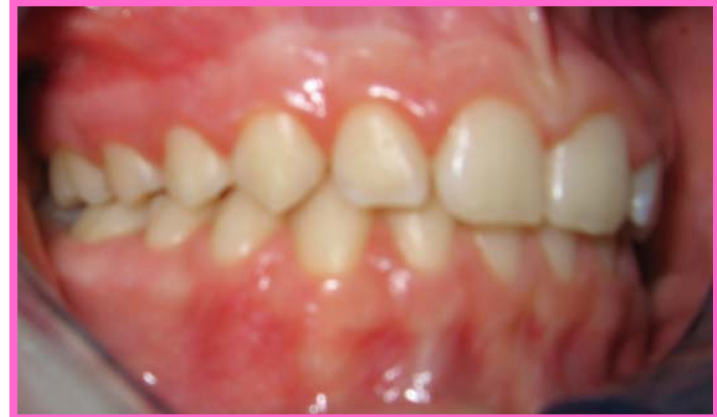**Condurre
l'osservazione sia
frontalmente che
lateralmente**



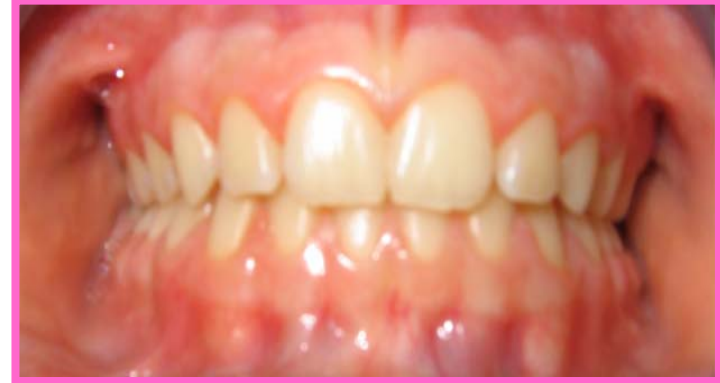Osservare:

***Se vi è contatto fra
tutti gli elementi
dentari superiori-
inferiori***

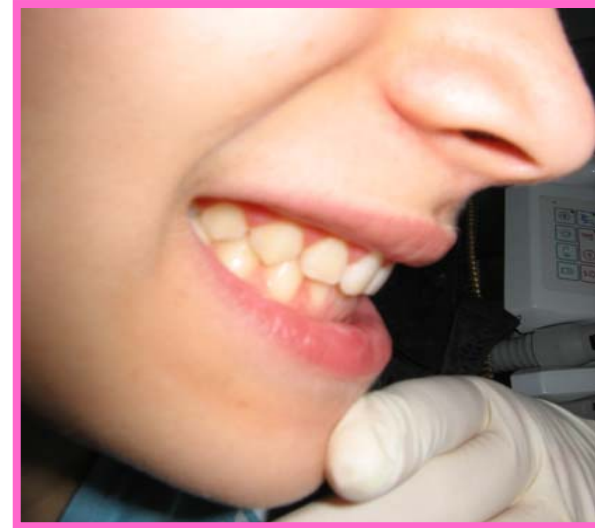***Se si vedono tutti i
denti superiori e 2\3
degli inferiori***



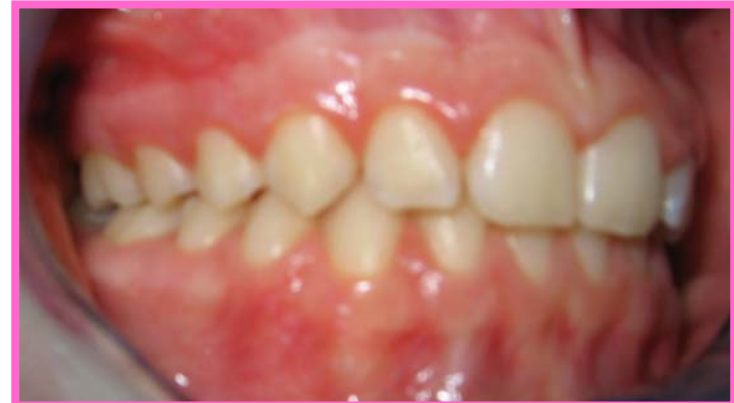***Se vi è il giusto
contatto tra incisivi
superiori ed inferiori
(1-2mm)***

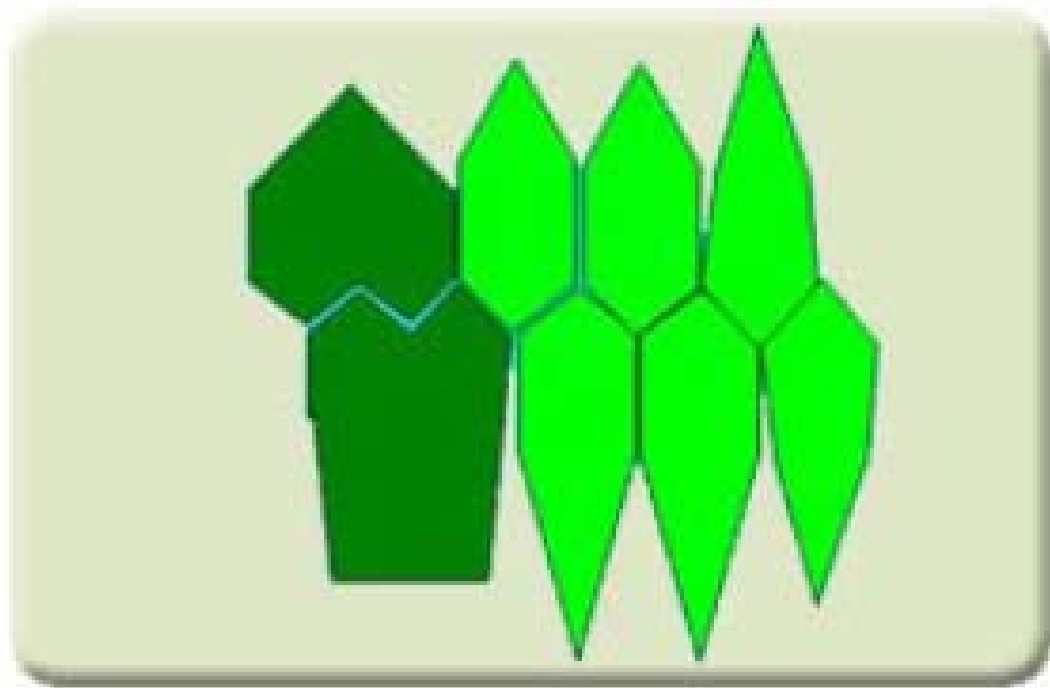


***Se ogni dente
superiore ingrana
con 2 denti inferiori***



***I rapporti fra le
cuspidi dei superiori
e degli inferiori***





Da non dimenticare
(soprattutto nel bambino più grande)

... l'esame della mobilità dell'articolazione temporo-mandibolare: la presenza di difficoltà alla massima apertura della bocca, latero-deviazioni durante i movimenti di apertura e di chiusura, dolori a riposo o durante la masticazione devono far sospettare una patologia articolare.