



CASO CLINICO

FIMPAGGIORNA *2008*

IL PEDIATRA TRA ANTICHI PROBLEMI E
NUOVE ACQUISIZIONI IN TEMA DI.....

Caserta 8 Maggio 2008

Lorenzo Mariniello

A.F., maschio 12 anni, è giunto per la prima volta alla mia osservazione nel gennaio 2004

Da circa 5 mesi il piccolo presenta dispnea da sforzo e ricorrenti episodi di tosse stizzosa in apiressia.

I genitori mi esibiscono una serie di indagini diagnostiche praticate presso un ospedale locale:

Rx torace **Negativo**

Esami ematochimici di routine **Nella norma**

IgE sieriche totali **54,4 UI/ml (v.n. 100 UI/ml)**

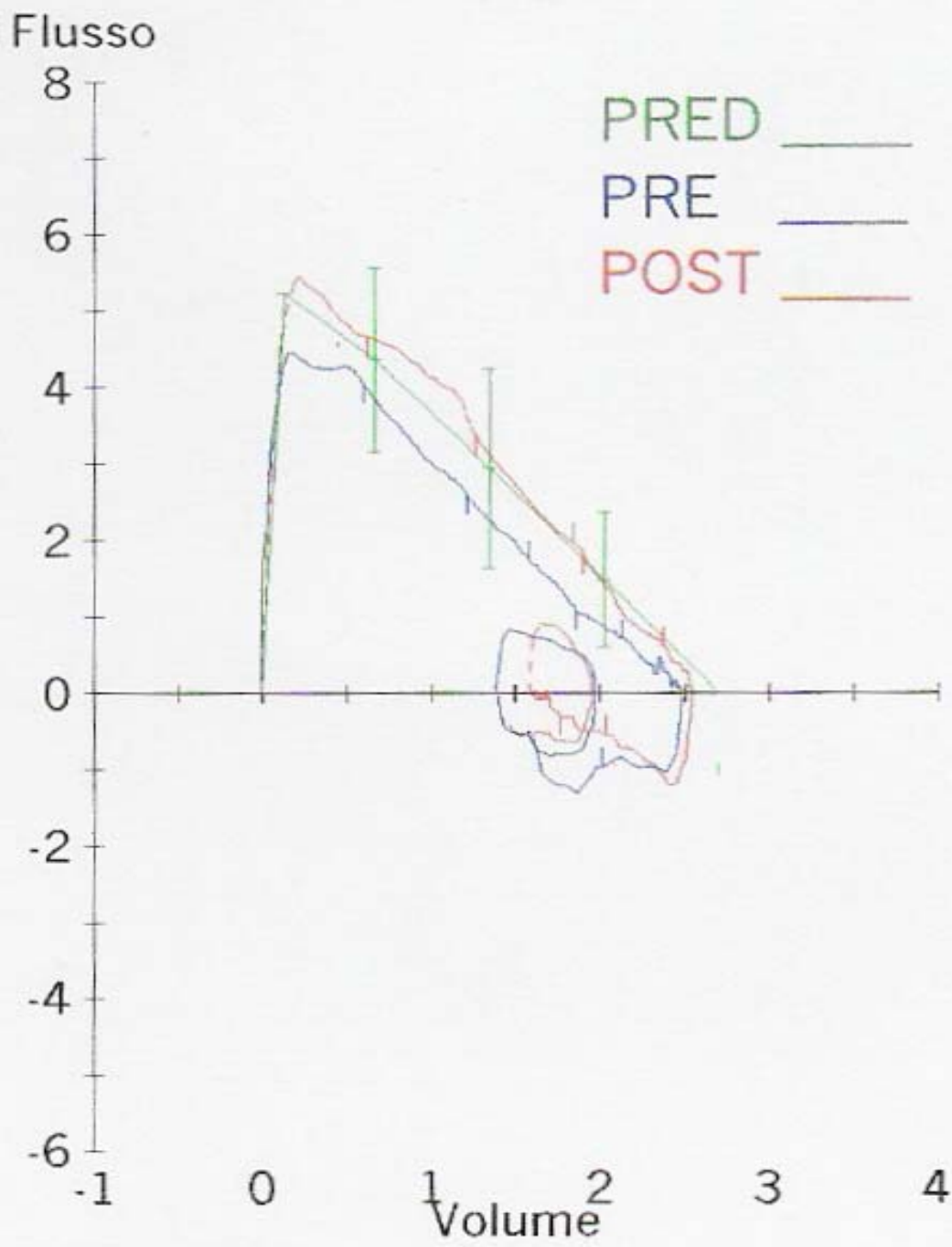
RAST **Negativo per i principali pneumo-allergeni testati**

Prick tests **Negativi per i principali trofo e pneumo-allergeni testati**

I genitori mi esibiscono una serie di indagini diagnostiche praticate presso un ospedale locale:

L'esame spirometrico, effettuato presso un Servizio di Fisiopatologia Respiratoria infantile universitario, evidenzia un' ostruzione di grado lieve a carico delle piccole vie aeree reversibile dopo somministrazione di 200 mcg di Salbutamolo (Δ FEF25-75 45%)

Il paziente viene dimesso in terapia con: Fluticasone 100 mcg due volte al giorno per 3 mesi



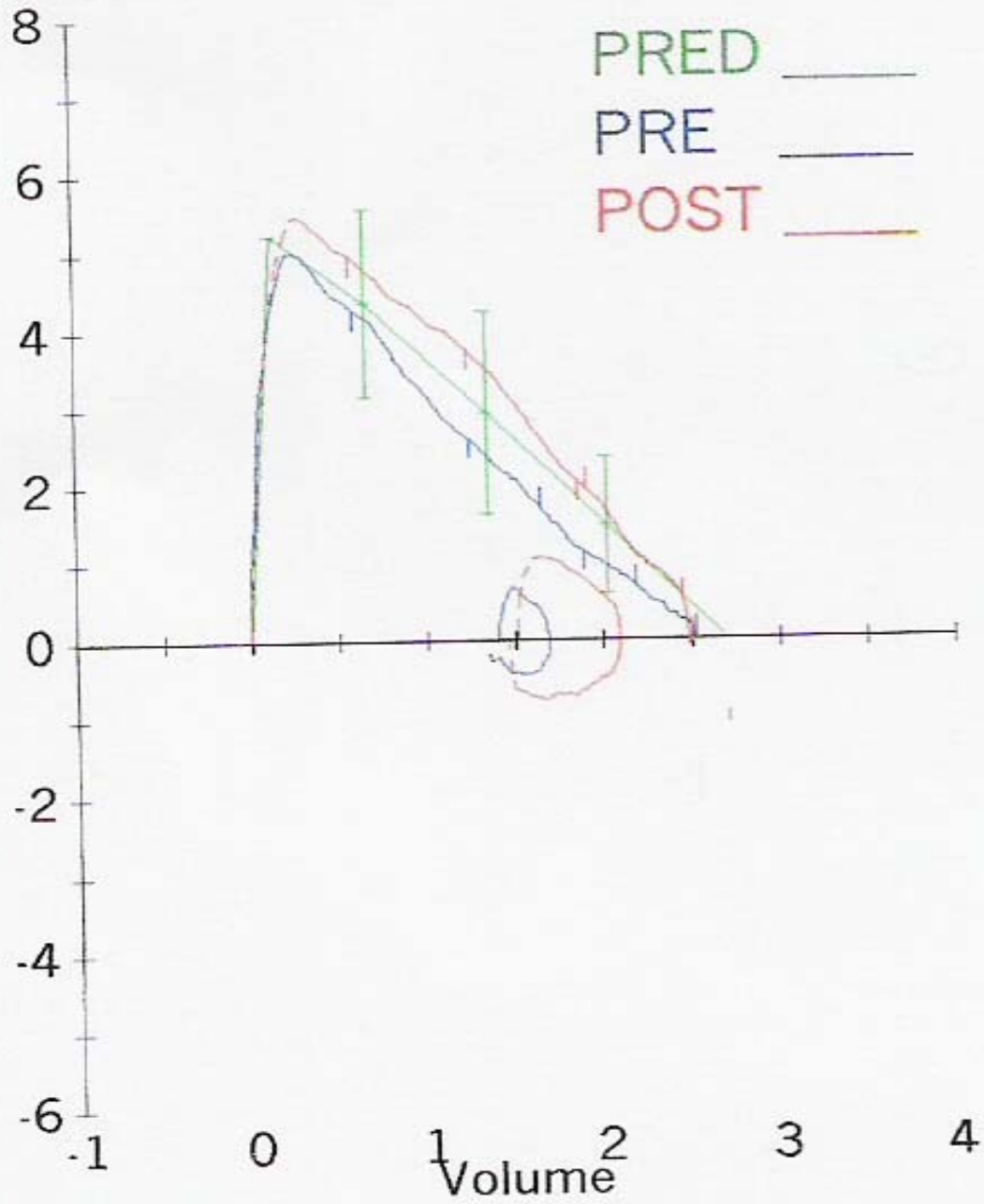
GENNAIO 2004

Nel marzo 2004 per il persistere della sintomatologia respiratoria ho rinvio in consulenza il piccolo presso la stessa struttura

L'esame obiettivo toracico evidenzia sibili su tutto l'ambito toracico e rantoli a piccole bolle in sede medio-basale dx

L'Esame spirometrico mostra la medesima ostruzione di grado lieve a carico delle vie aeree reversibile dopo somministrazione di 200 mcg di Salbutamolo

Flusso



MARZO 2004

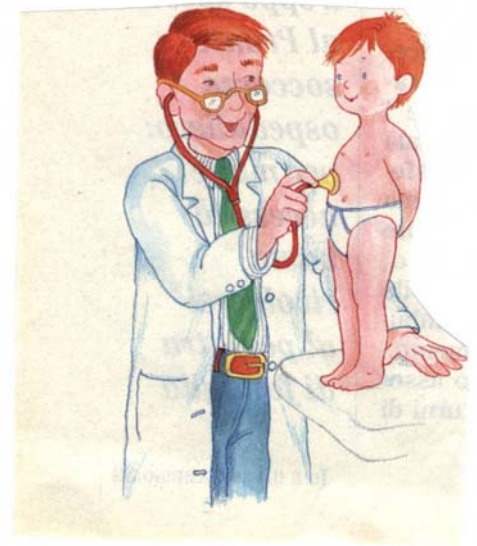
Nel marzo 2004 per il persistere della sintomatologia respiratoria ho rinvio in consulenza il piccolo presso la stessa struttura

L'esame obiettivo toracico evidenzia sibili su tutto l'ambito toracico e rantoli a piccole bolle in sede medio-basale dx

Viene prescritta una diversa terapia: Prednisone 50 mg/die per 5 giorni - Claritromicina 375 mg ogni 12 ore per 2 settimane - Salbutamolo spray con distanziatore 200 mcg ogni 6 ore per 7 giorni - Fluticasone 100 mcg 2 volte al giorno per 3 mesi

Dopo 15 giorni, però, il quadro sintomatologico del soggetto resta pressoché inalterato

**All'esame obiettivo toracico evidenzio
una riduzione del murmure vescicolare
in sede apicale con incremento del
reperto broncostenotico
di ronchi e sibili diffusi**



ANAMNESI

Vengo a conoscenza che il bambino tre anni prima ha soggiornato per un periodo di vacanza nel Sud Est asiatico

ANAMNESI

In tale occasione, nell'immediato rientro in Italia aveva accusato sintomi di febbre, tosse e difficoltà respiratoria della durata di pochi giorni risoltisi spontaneamente

Inquadri come una forma di banale infezione delle alte vie respiratorie

ANAMNESI

A dire della madre, già da circa 1 anno il bambino appare più facilmente affaticabile e non di rado le è sembrato che presenti un aumento della temperatura corporea, anche se non l'ha mai controllata, nelle ore pomeridiane e serali

Poiché ero venuto a conoscenza di un caso occorso al padre di un mio assistito che, a seguito di una vacanza ai tropici, aveva contratto un'infezione tubercolare che era iniziata con una sintomatologia simil-asmaticforme ed aveva poi avuto un andamento abbastanza drammatico (forma miliarica), ho ritenuto di dover indagare anche su tale versante

Ho quindi inviato il paziente ad un centro pneumologico specialistico

In tale sede sono risultate alterate anche alcune indagini ematochimiche di base:

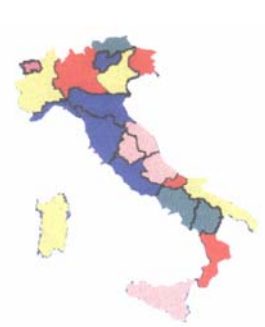VES 43

Modesta ipergamma

Leucociti 12000/mmc (Neutrofili 70%)

**Chiara positività della intradermoreazione alla Mantoux (PPD 5UI)
con infiltrazione sottocutanea di 1 cm e flittena superficiale**

La TC del torace ad alta risoluzione ha evidenziato piccoli inclusi calcifici diffusi nel parenchima e micronodulazioni linfoghiandolari a sede ascellare bilateralmente



Nella nostra realtà italiana, con frequenti incontri di extracomunitari e/o di individui provenienti da zone ad alta endemia tubercolare

In caso di mancata risposta ad un'adeguata terapia steroidea e broncodilatante

Considerare precocemente diagnosi alternative all'asma, tra cui anche la TBC

**Particolare attenzione meritano
i bambini di stato sociale medio-basso,
specie se conviventi con persone anziane
o se provenienti da aree del mondo
con maggiore incidenza
(Asia e Africa)**

Considerando il significativo aumento dell'incidenza e della prevalenza della tubercolosi in età pediatrica

In caso di asma poco responsivo alla terapia steroidea e broncodilatante tra le altre indagini diventa opportuno effettuare



l'intradermoreazione alla Mantoux