



# UNA ZOPPIA SOSPETTA....

Leo Venturelli  
Pediatria di famiglia  
Bergamo

# Al telefono

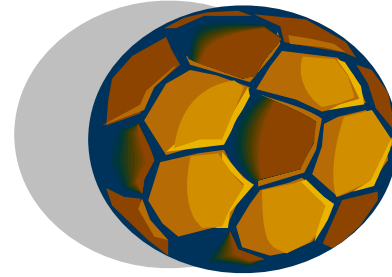


- Una mattina, di venerdì, ore 9.00:  
“Sono la mamma di Marco, 11 anni: mio figlio fa fatica a stare in piedi, gli fa male la gamba sinistra, dice che ha dolore alla coscia e all’inguine, presenta anche febbre (37,8 C°)”
- Viene fissato un appuntamento per il pomeriggio alle 16,30, nel frattempo riposo e Ibuprofene

# In studio: l'anamnesi

- Quando sono iniziati i sintomi?
- Ci sono stati traumi?
- Sono segnalati episodi infettivi?
- Di che tipo?
- Sono associati altri disturbi (febbre?)

# anamnesi



- Marco fa sport: 2 gg prima ha partecipato ad una partita al pallone, non rammenta contatti particolari con gli avversari, non contusioni o cadute di rilievo.
- Ha avuto 3 settimane fa una tonsillite curata con Amoxicillina x 7 di e poi guarita


# In studio: l'esame obiettivo

- Età
- Visita generale
- Prove di mobilità dell'anca:
  - Flessione ed Estensione
  - Abduzione e Adduzione
  - Intra ed extra rotazione

# Esame obiettivo

- Marco presenta ancora febbre (37.2), la zoppia è lievemente regredita; alla visita presenta cute integra, dolore evocato ai movimenti di intrarotazione e di abduzione dell'articolazione coxo-femorale sin, riesce a flettere le ginocchia, riflessi o.t. presenti, restante E.O. negativo, se non per un modesto arrossamento faringeo.





A cosa pensereste?



# Ipotesi diagnostiche

- Artrite asettica dell'anca
- Artrite da trauma diretto
- Artrite idiopatica giovanile
- Artrite settica
- Artrite reattiva post streptococcica
- Malattia di Perthes
- Artrite TBC
- Artrite in malattia di Lyme



# Richiedereste degli esami?

## Quali?



# esami

- Ematologici
- Radiografici
- ecografici



# Esami richiesti

- Emocromo + FL
- VES
- PCR
- TAS
- FR
- Elettroforesi + Ig A,M,G
  
- Rx-anca
- Ecografia anca

# Esito degli esami

- GB: 10.700 (N.50%, L40%,M8%; E2%)
- Reperti normali dell'emocromo
- VES: 30 alla 1<sup>a</sup> ora
- PCR: 1.8 mg%
- TAS: 600
- FR: neg
  
- Rx-anca sin: lieve aumento dello spazio endoarticolare
- Eco anca: versamento endoarticolare

# diagnosi

- Coxalgia

- 

- coxite benigna

- 

- Sinovite transitoria dell'anca



Cosa fareste?  
Stareste tranquilli?



- Terapia antinfiammatoria : ibuprofene
- Mantenimento di contatto con la famiglia
- Riposo

# Diagnosi differenziale con:

- Morbo di Perthes iniziale
- Patologia extra articolare

# epicrisi

- Il ragazzo ha presentato dolorabilità e zoppia leggera ancora per 7 giorni, in miglioramento
- Non febbre
- Condizioni generali buone
  
- Dopo 10 giorni ripresa delle normali attività, sospensione di indagini

