



**CORSO TEORICO PRATICO
SIPPS 2007
Golfo Aranci**

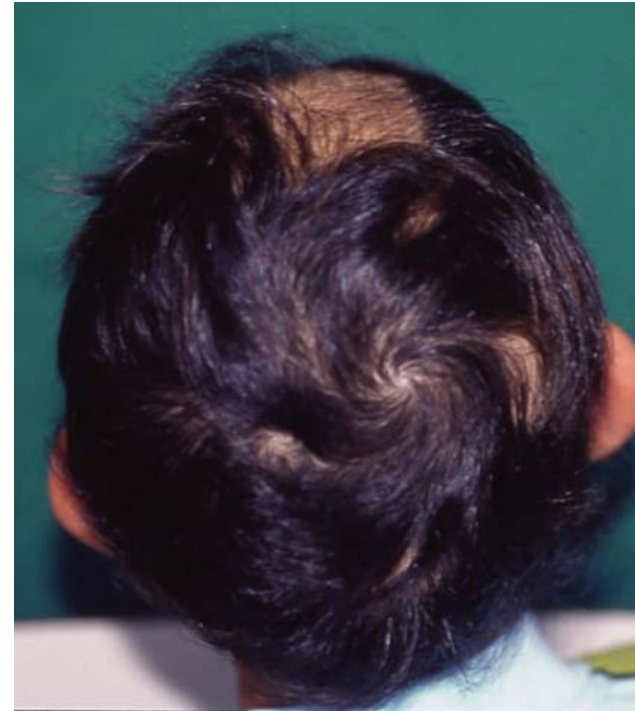**PATOLOGIE DEGLI ANNESSI
ALOPECIE : CASISTICA CLINICA**

**MAURO PARADISI
DERMATOLOGIA PEDIATRICA
I.D.I. I.R.C.C.S. ROMA
mapara@tiscali.it**



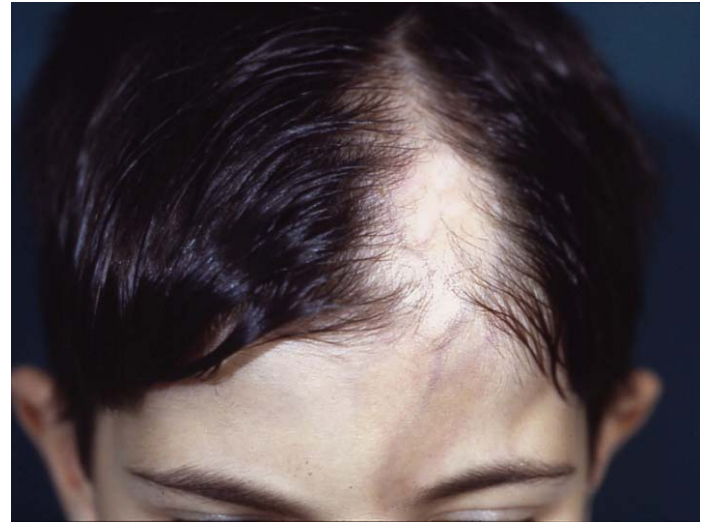ALOPECIE NON CICATRIZIALI

- ALOPECIA AREATA
- TELOGEN EFFLUVIUM
- ANAGEN EFFLUVIUM
- ALOPECIA ANDROGENETICA
- ANOMALIE DELLO STELO
- DERMATOSI INFIAMMATORIE



ALOPECIE CICATRIZIALI

- DIFETTI DI SVILUPPO
- INFEZIONI
- TRAUMI FISICI
- NEOPLASIE
- DERMATOSI



Lichen pianopilare, LED, sarcoidosi, sclerodermia, alopecia mucinosa, cheratosi pilare atrofizzante, follicolite decalvante, follicolite dissecante del cc, acne cheloidea, pseudoarea di Brocq....

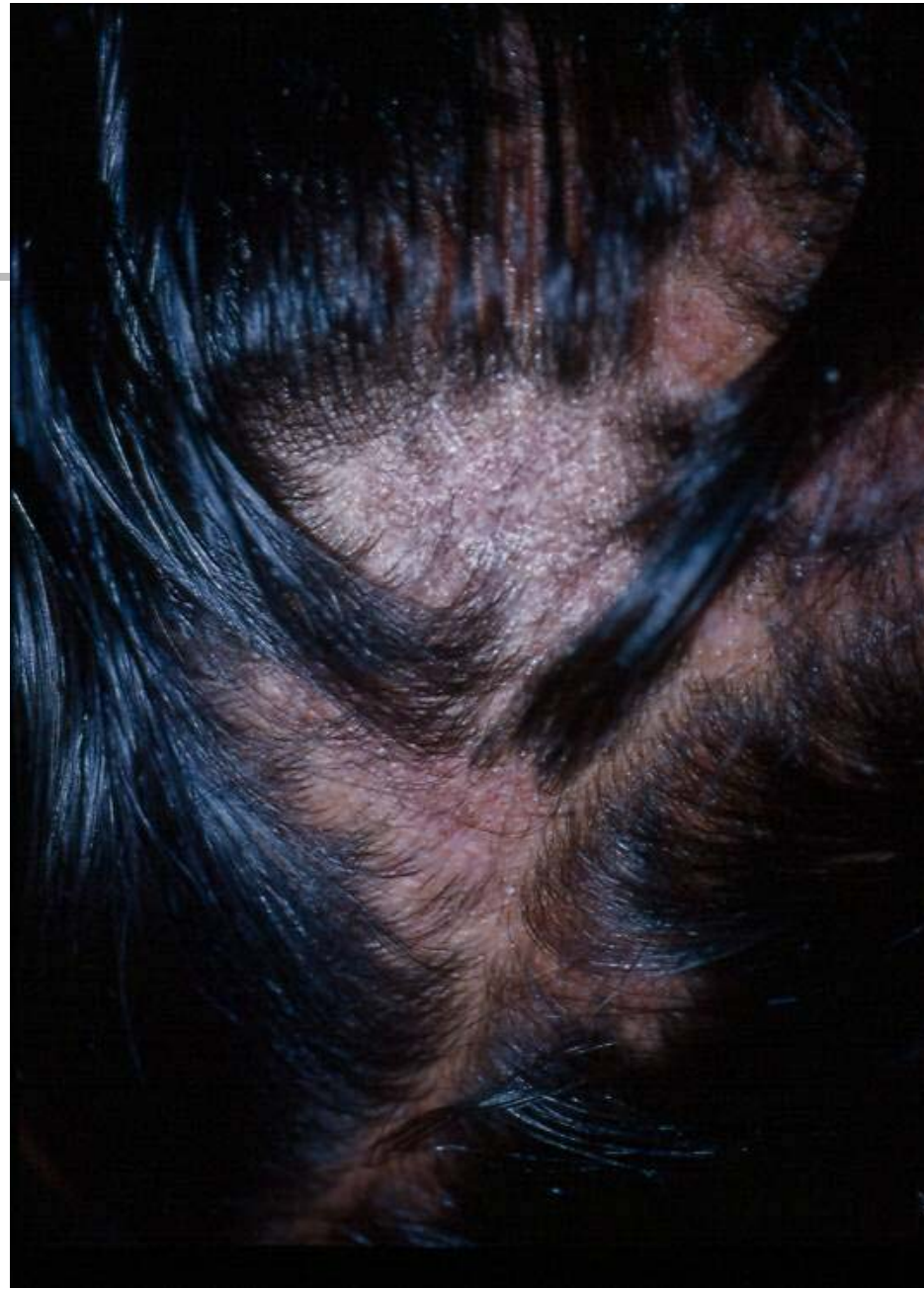

I mezzi di indagine

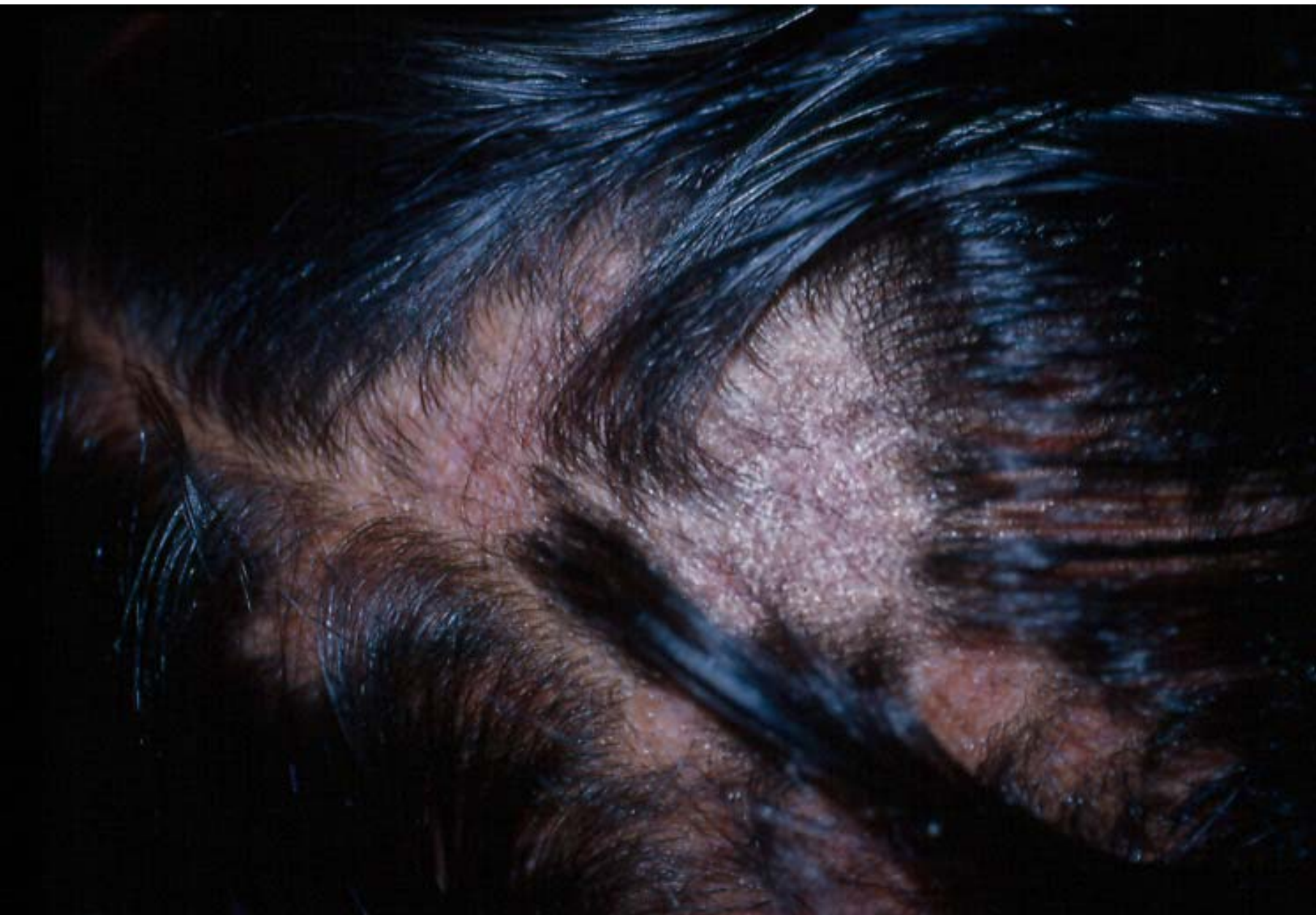
- Pull Test
- Esame morfologico del capello
- Tricogramma
- Esame alla luce di Wood
- Esame micologico diretto e colturale
- Biopsia per es. istologico
- Es. capello alla luce polarizzata
- Es. capello al microscopio a scansione

CASO N° 1

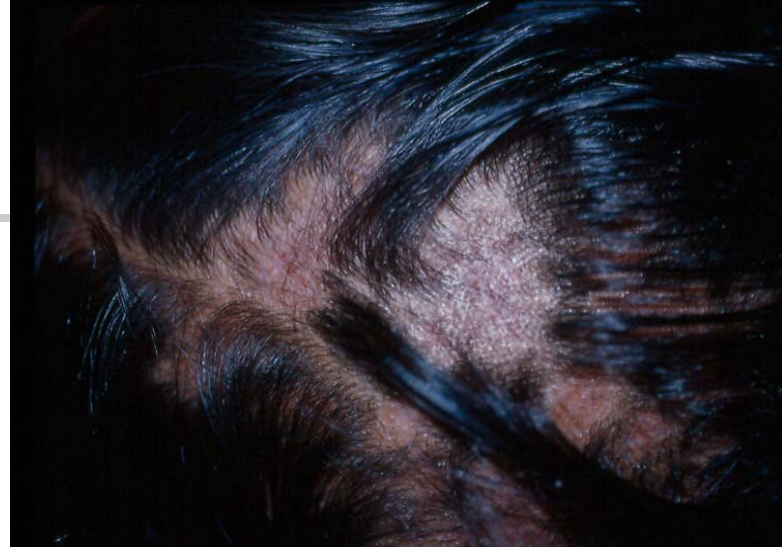- BAMBINA DI 12 ANNI
- DA ALCUNI MESI CHIAZZA ALOPECICA LIEVEMENTE ERITEMATOSA CON IPERCHERATOSI FOLLICOLARE DESQUAMANTE AL CUIOIO CAPELLUTO
- POSSIEDE UN GATTO...



CASO N° 1




Quale diagnosi ?



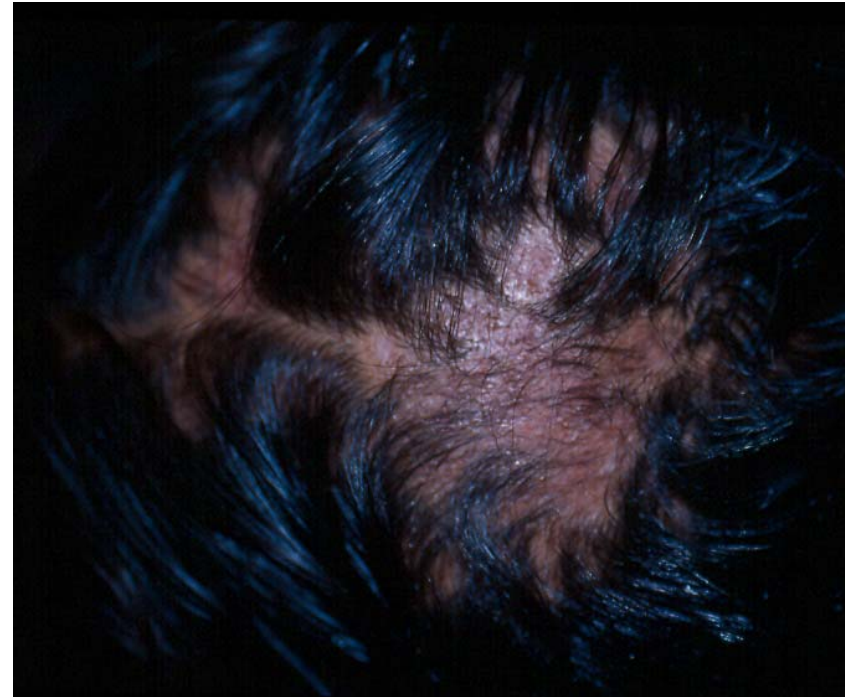- 1 alopecia areata
- 2 micosi
- 3 pseudotinea amiantacea
- 4 lupus eritematosus discoide

CASO N° 1



■ ES. MICOLOGICO NEGATIVO

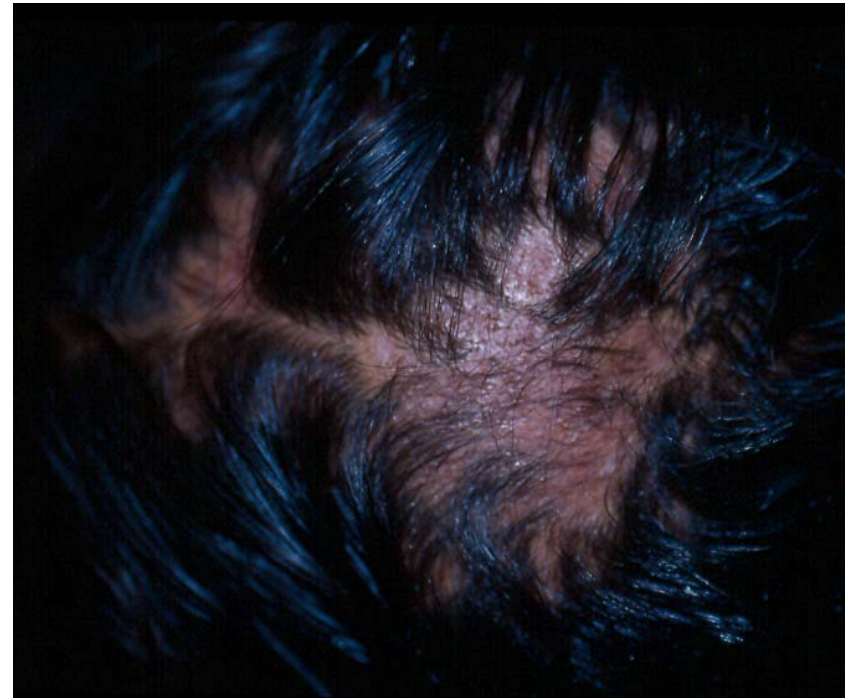■ UNA BIOPSIA EVIDENZIA LIEVE
ATROFIA EPIDERMICA,
IPERCHERATOSI FOLLICOLARE,
DEGENERAZIONE VACUOLARE
STRATO BASALE
CHERATINOCITI



CASO N° 1

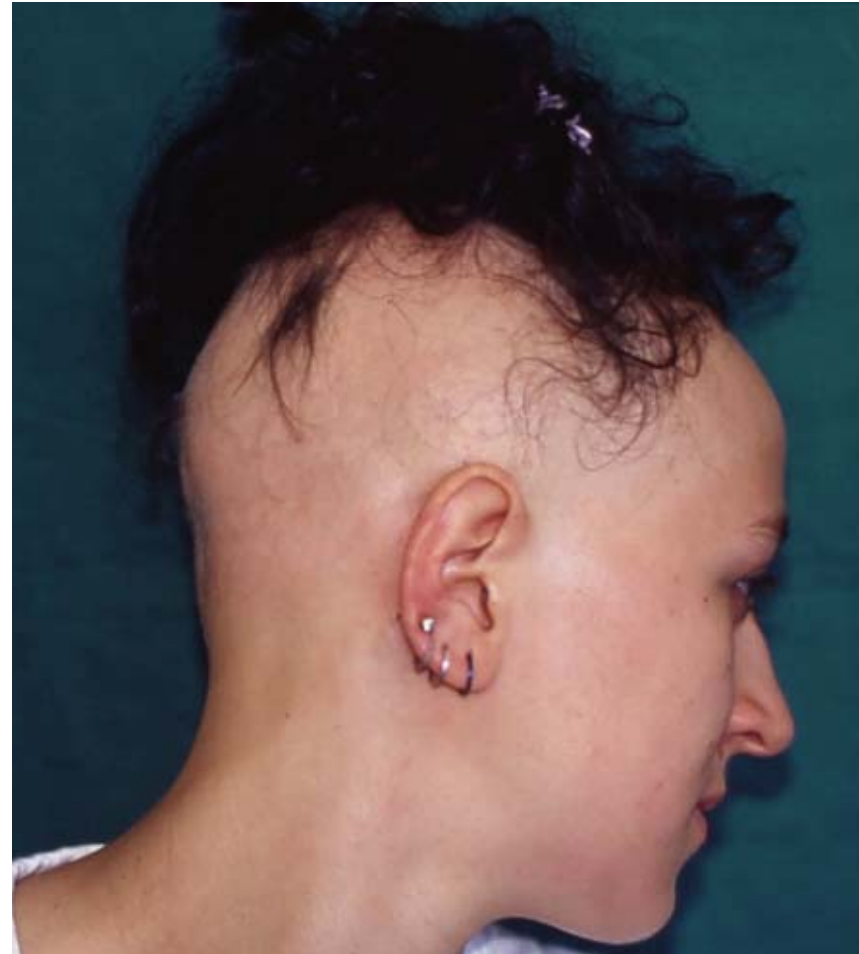L. E. D.

- **TERAPIA: STEROIDI TOPICI +
ANTIMALARICI DI SINTESI X OS**
- **FOTOPROTEZIONE**



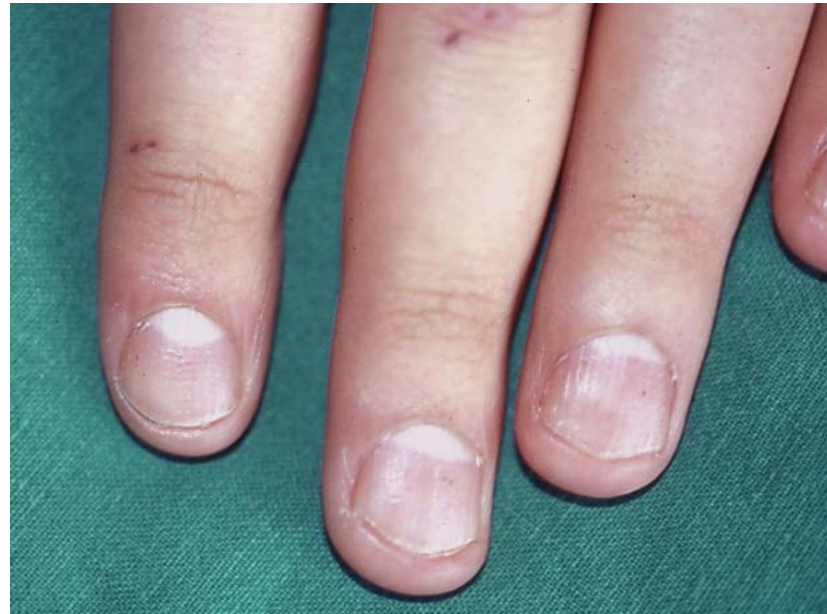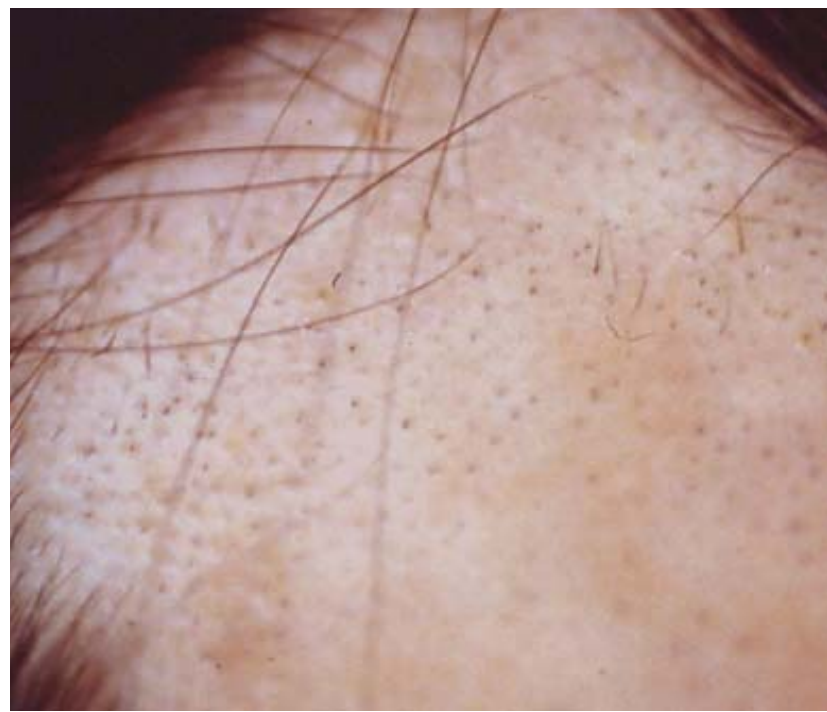CASO N° 2

- 14 ANNI
- INSORGENZA DI ALOPECIA CON ANDAMENTO CRONICO RECIDIVANTE DAL 2° ANNO DI VITA
- INTERESSATE ANCHE CIGLIA E SOPRACCIGLIA
- TIROIDITE AUTOIMMUNE NELLA MADRE
- PROBLEMI RELAZIONALI SIA FAMILIARI CHE IN AMBITO SCOLASTICO



CASO N° 2

- E' IN TERAPIA DALLO PSICOLOGO DA UN ANNO
- CAPELLI "A PUNTO ESCLAMATIVO" E "CADAVERIZZATI"
- ONICOPATIA
- RILIEVO DI TIROIDITE SUBCLINICA





QUALE DIAGNOSI ?

- 1 alopecia areata
- 2 tricotillomania
- 3 moniletrix
- 4 s. di netherton

ALOPECIA AREATA OFIASICA

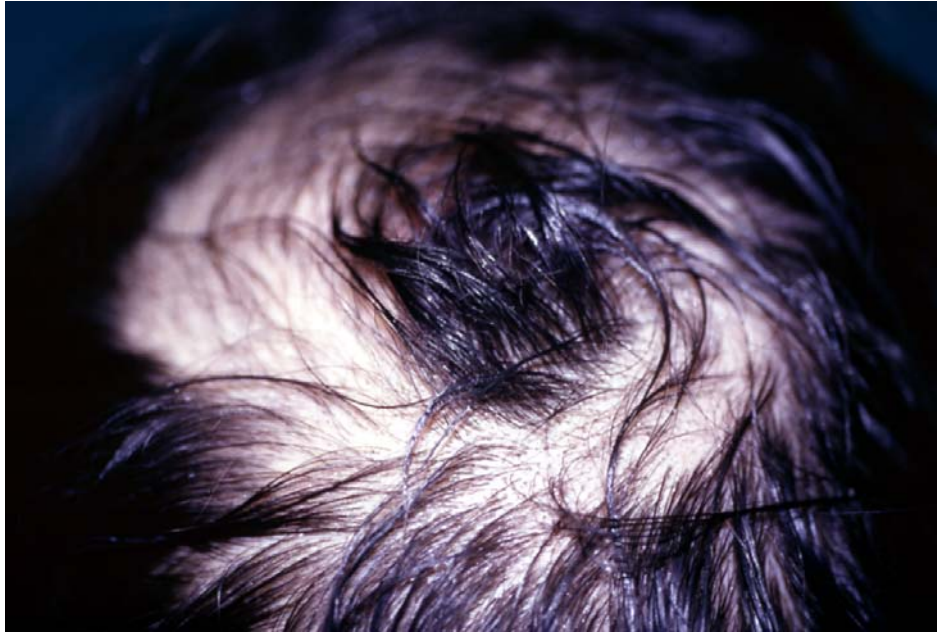- 17 CASI/100.000 ABITANTI
- 0.05-0.1% NELLA POPOLAZIONE GENERALE
- 3,9% AFFERENTI AL NOSTRO AMBULATORIO
- FAMILIARITÀ PRESENTE NEL 4-27%
- RARA PRIMA DEI 2 AA E DOPO I 60 AA
- PICCO TRA I 4 E I 5 ANNI
- NEL 60% ESORDIO PRIMA DEI 20 AA
- COLPITI FOLLICOLI PILIFERI IN ANAGEN
- RISPARMIO FOLLICOLI IN FASE TELOGEN
- RISPARMIO FOLLICOLI MENO PIGMENTATI
- PROCESSO CICLICO
- NO DISTRUZIONE PERMANENTE
- VARIA RISPOSTA DEL FOLLICOLO ALLA NOXA
- EFFICACIA TERAPIE VARIABILE

ALOPECIA AREATA OFIASICA

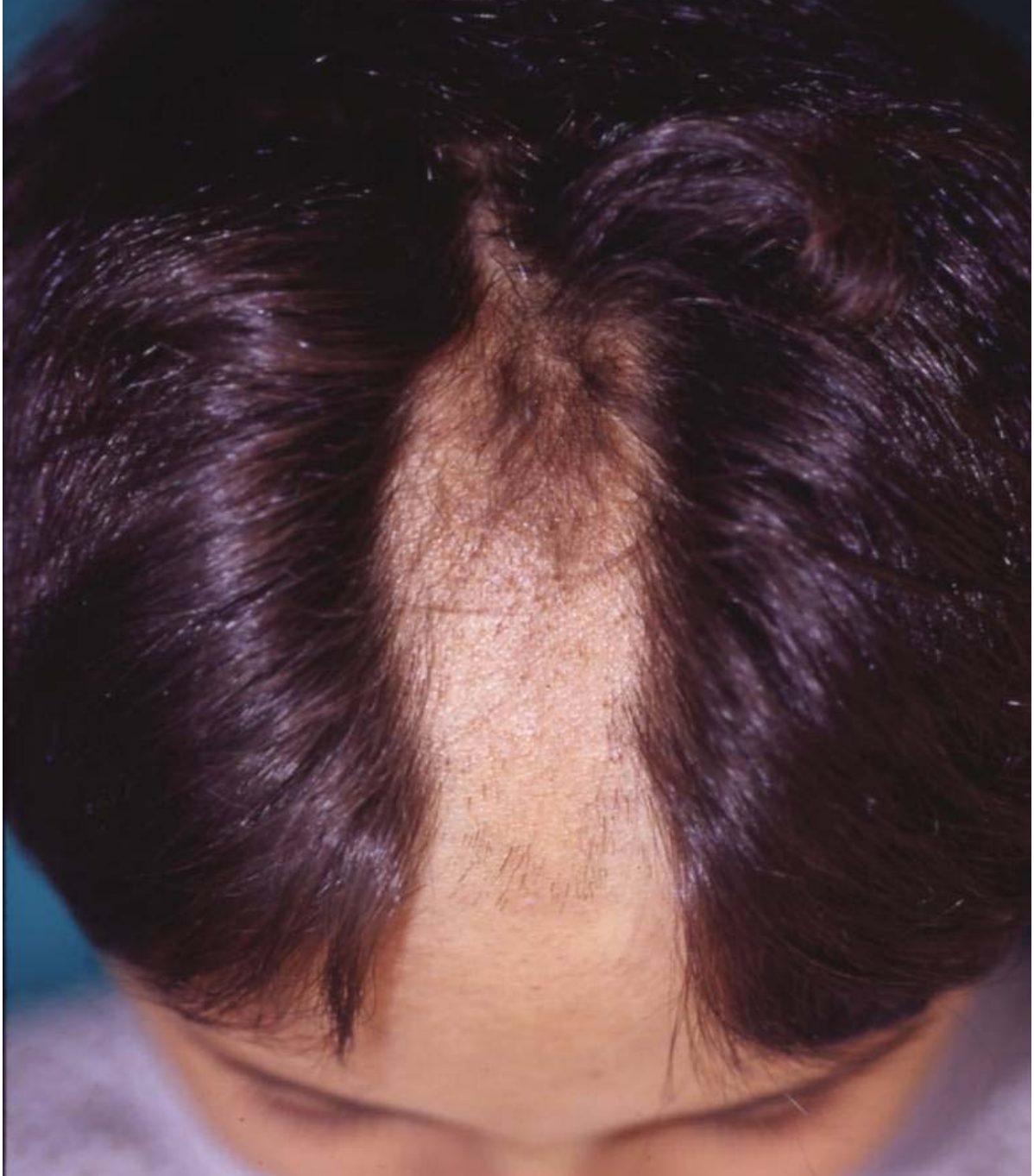


- **QUALI TERAPIE PROPORRE ?**
- **TERAPIA STEROIDEA LOCALE**
- **TERAPIA STEROIDEA GENERALE**
- **TERAPIA STEROIDEA PULSATA**
- **IMMUNOTERAPIA CON SABDE**

**DD CON
TRICOTILLOMANIA
CON CUI SI PUO'
PERALTRO ASSOCIARE**

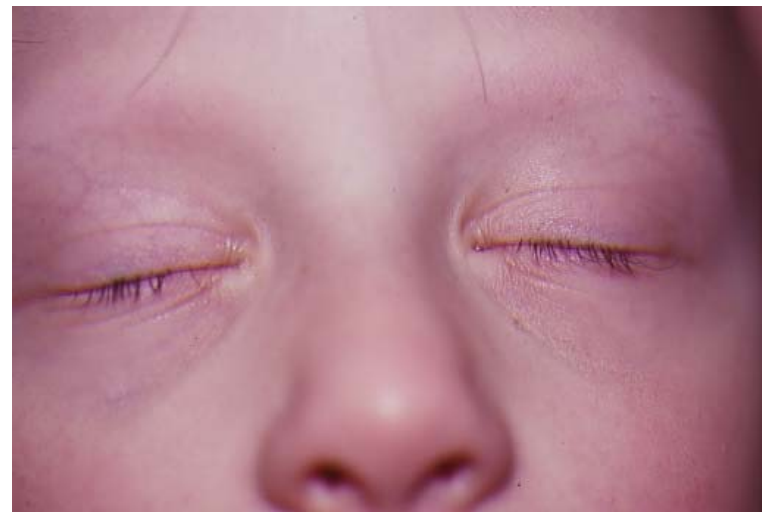
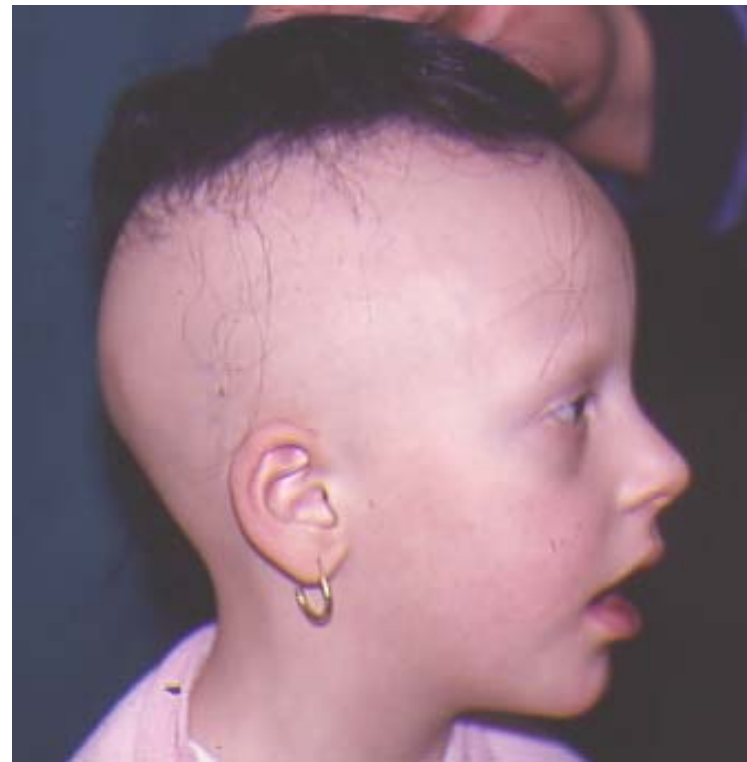
Tricotillomania



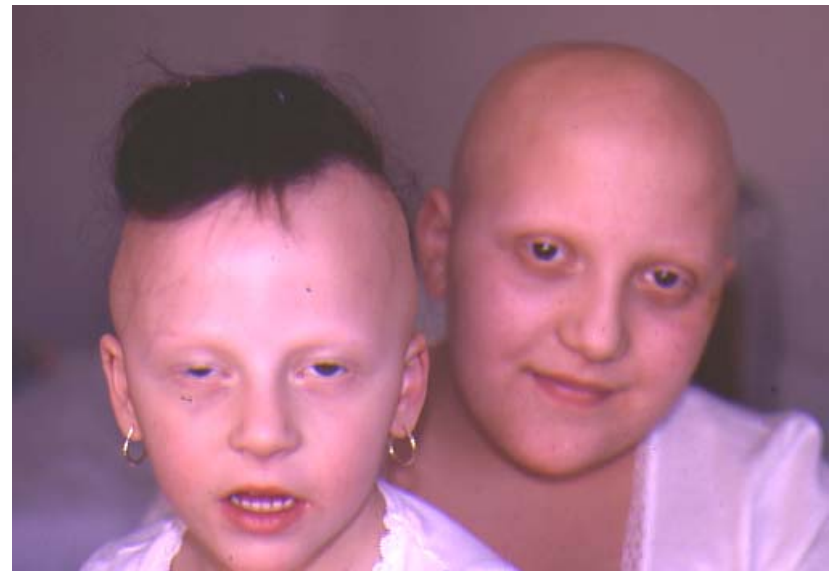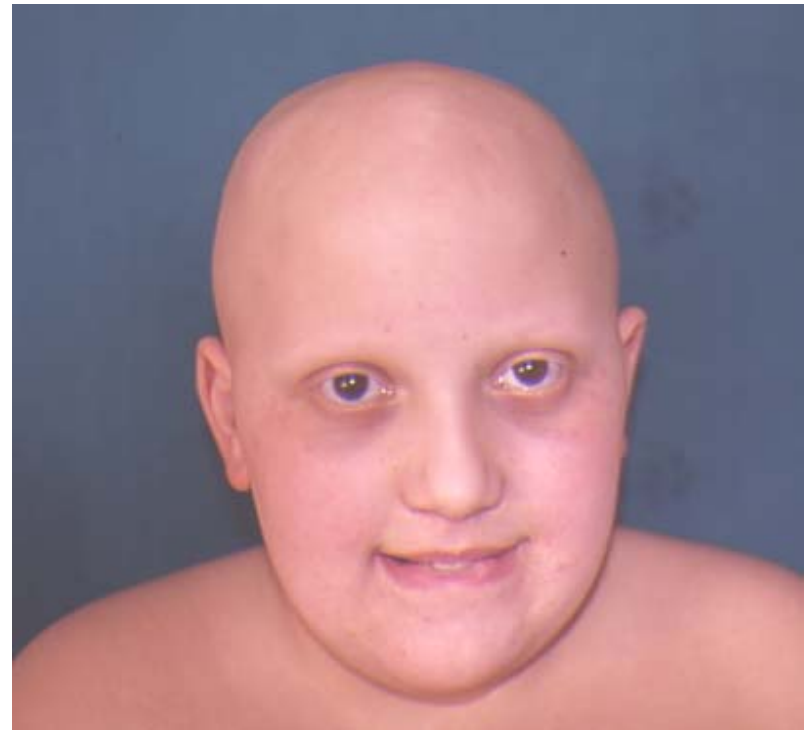CASO N° 3

- **BAMBINA DI 8 ANNI**
- **INSORGENZA DI ALOPECIA DAL 2° ANNO DI VITA**
- **ANCHE CIGLIA E SOPRACCIGLIA**
- **TERAPIE PER A.A. SCARSAMENTE EFFICACI**

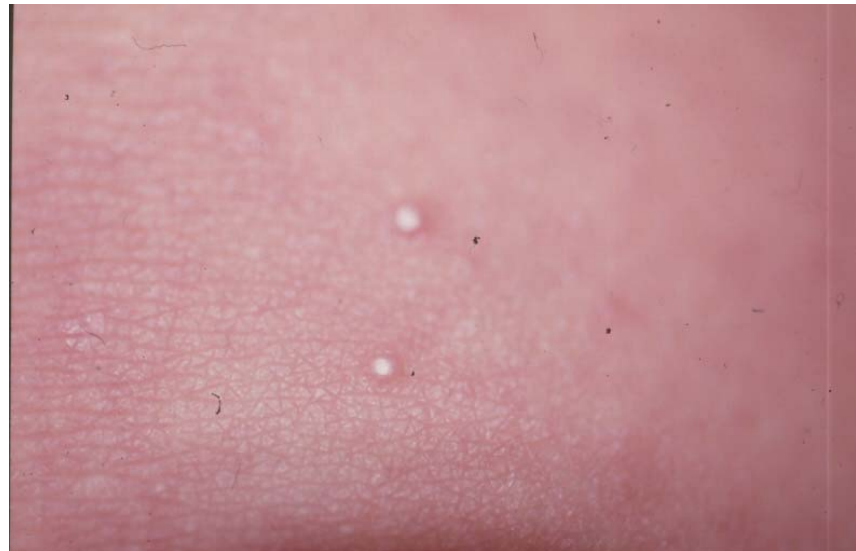
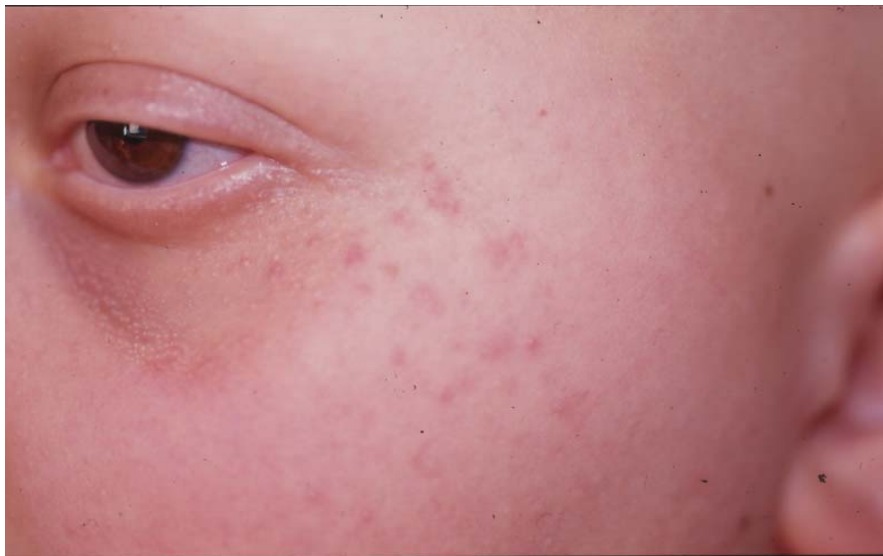
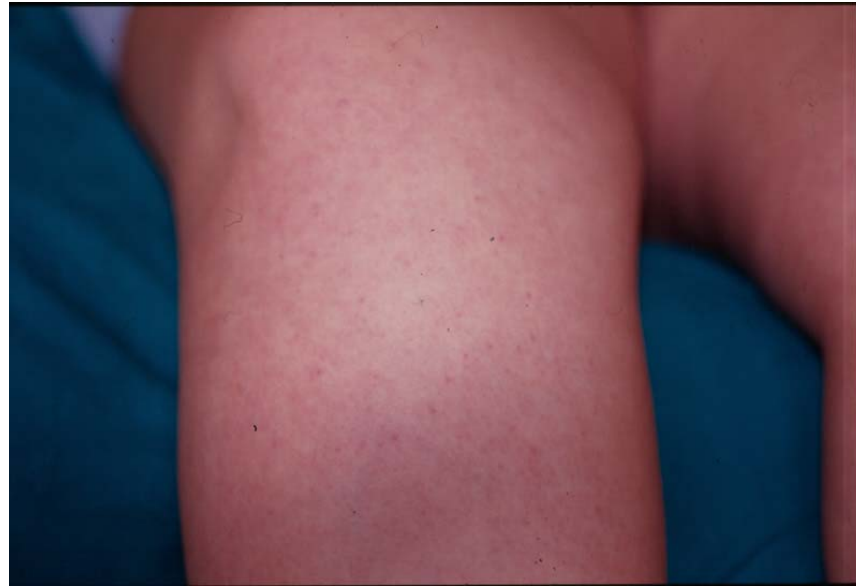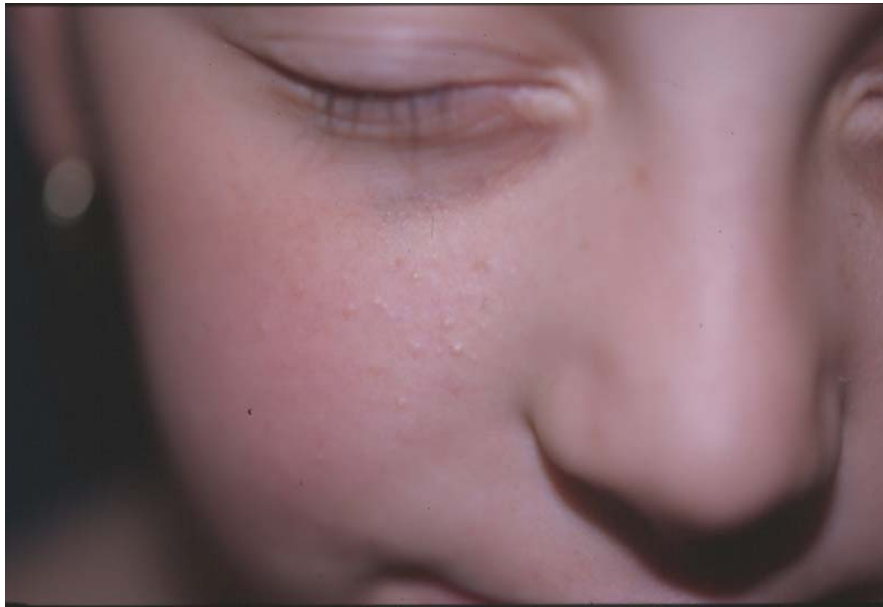CASO N° 3

- ANAMNESI FAMILIARE POSITIVA PER ALOPECIA
- UNA SORELLA DI 10 A. CON LA STESSA STORIA, MA ESITO IN A. UNIVERSALE
- IN ENTRAMBI DAI PRIMI DUE ANNI DI VITA INSORGENZA DI LESIONI PAPULOSE, SPECIE AGLI ARTI, STABILI



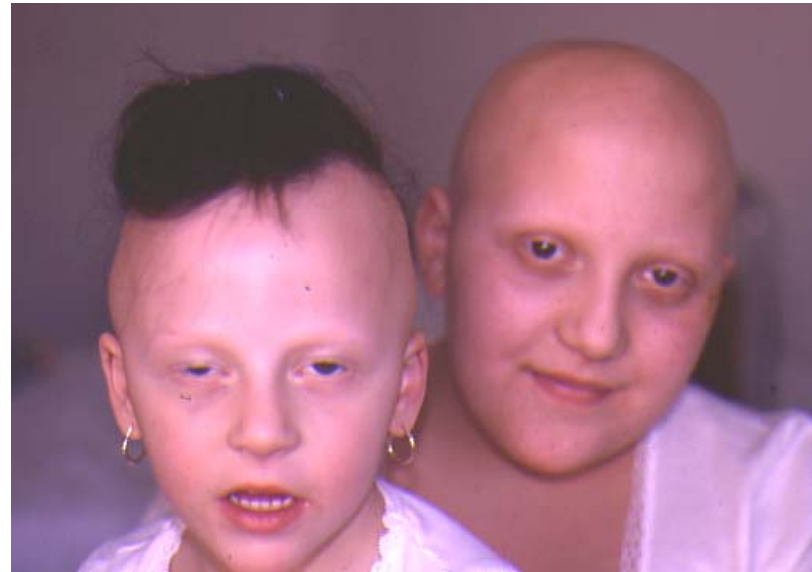CASO N° 3



CASO N° 3

QUALE DIAGNOSI ?

- 1 TRICOTILLOMANIA
- 2 SINDROME DI MUNCHAUSEN
- 3 ALOPECIA AREATA FAMILIARE
- 4 ATRICHIA CON LESIONI PAPULOSE



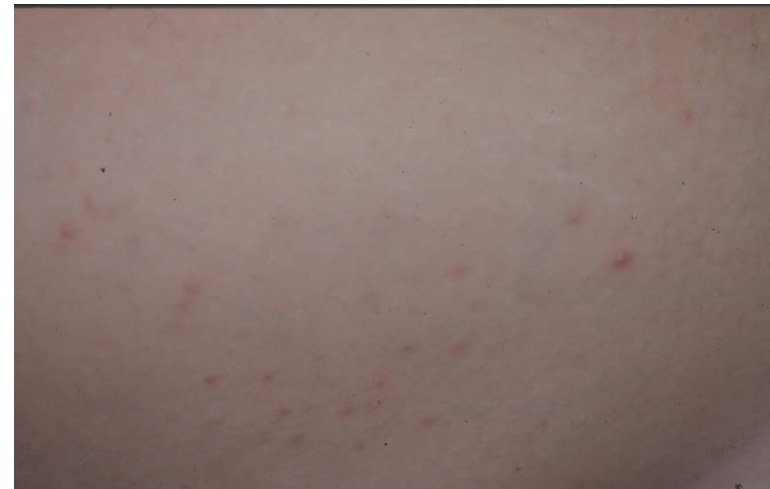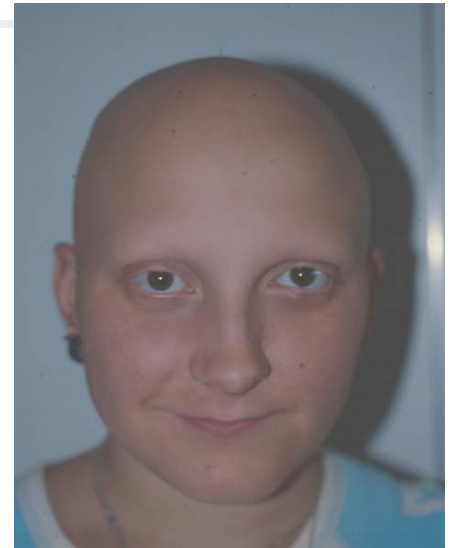
ATRICHIA CON LESIONI PAPULOSE

DESCRITTA NEL 1954, E' UNA
RARA MALATTIA A.R.

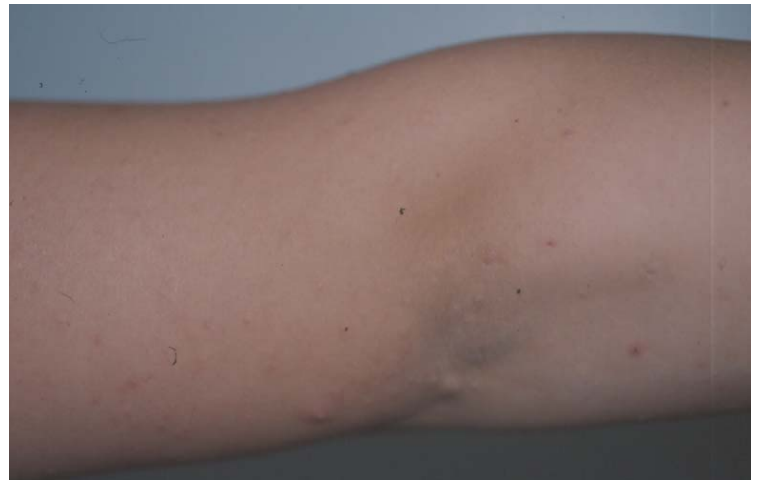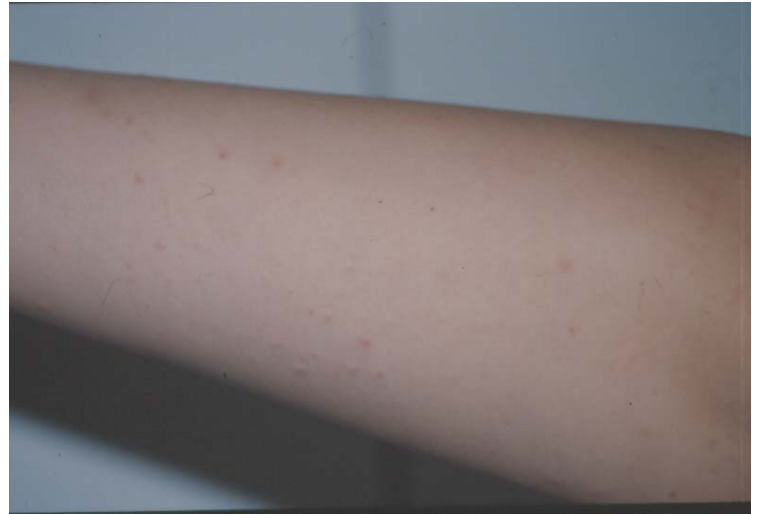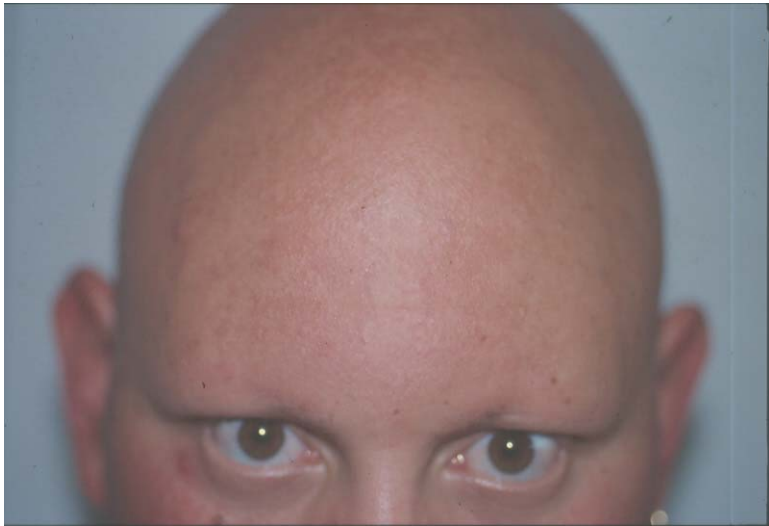MUTAZIONI DEL GENE HR

DECORSO SOVRAPPONIBILE IN
TUTTI I PZ (CAPELLI NORMALI
ALLA NASCITA, ALOPECIA E
PAPULE ENTRO I PRIMI DUE
ANNI DI VITA

D.D. CON A.A.



ATRICHIA CON LESIONI PAPULOSE



CASO N° 4

- BAMBINA DI 10 ANNI
- DA UN A. PROGRESSIVO
DIRADAMENTO IN SEDE
FRONTALE
- NORMALE SVILUPPO
PSICO FISICO
- ES. ENDOCRINOLOGICO
NELLA NORMA
- PREPUBERE



CASO N° 4

QUALE DIAGNOSI ?

- 1 ipotrichia congenita
- 2 effluvium telogen
- 3 alopecia areata con effluvium
- 4 alopecia androgenetica

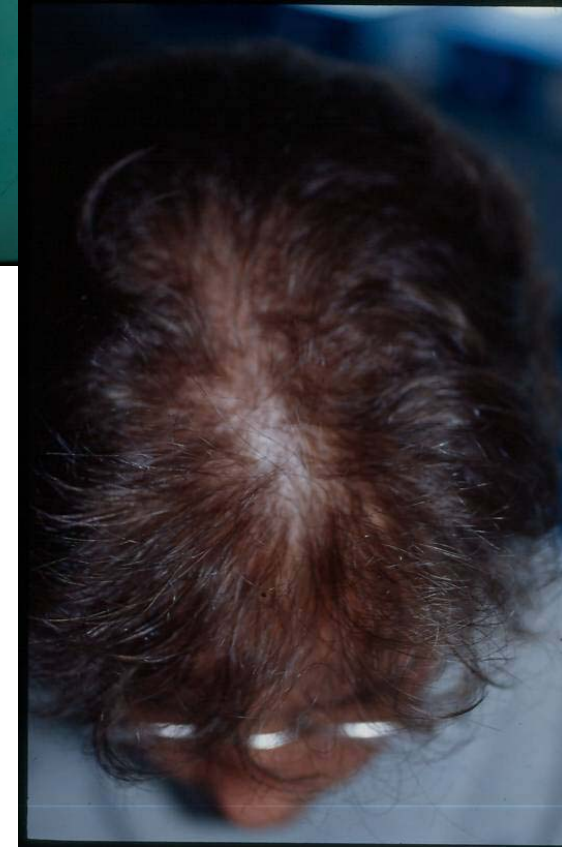
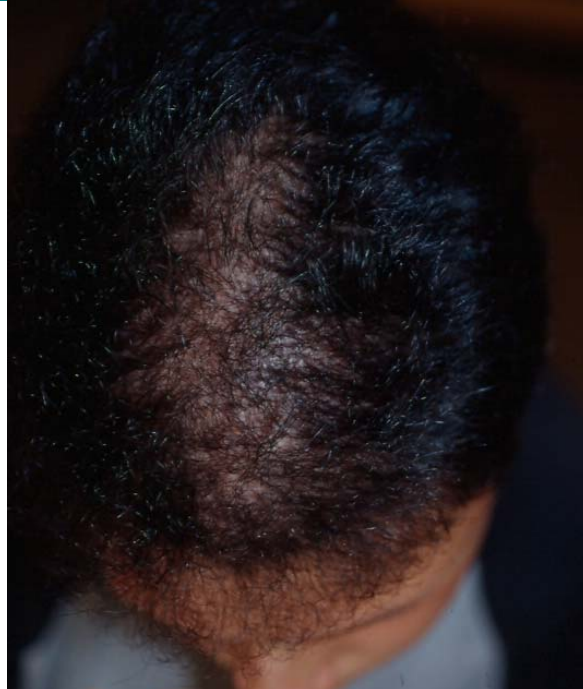
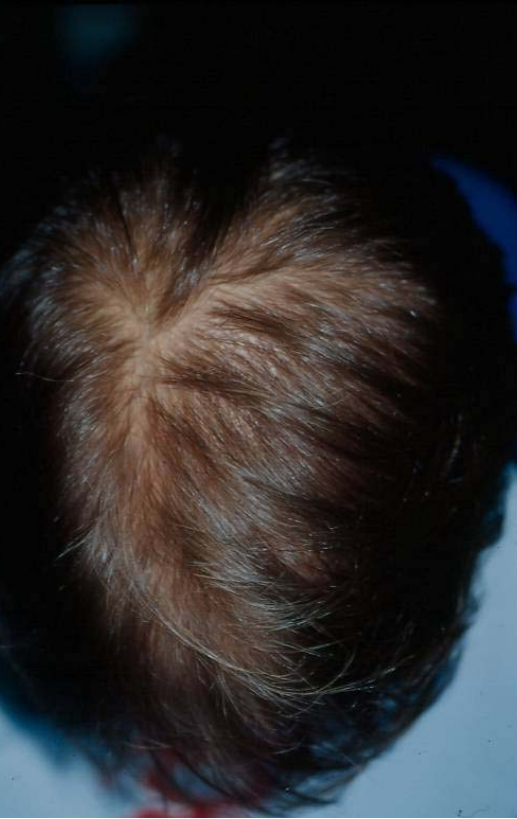
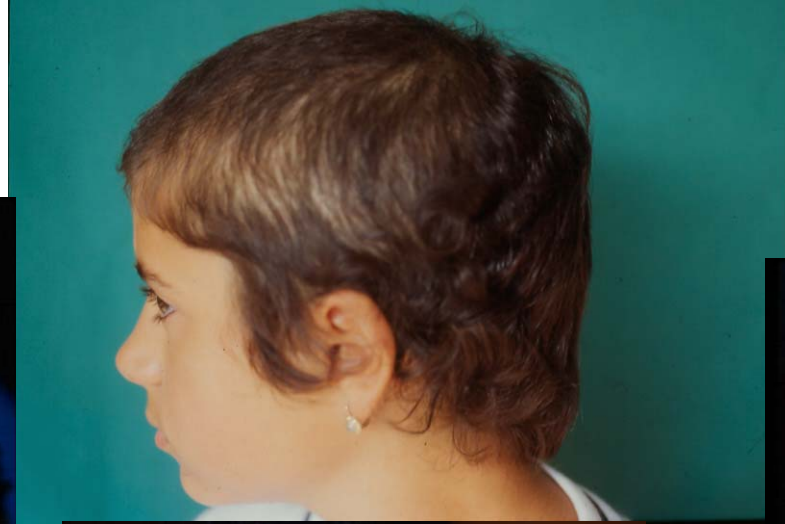
ALOPECIA ANDROGENETICA PREPUBERE

- DESCRITTA DA POCO IN ETA' PREPUBERE IN 20 CASI
- COLPISCE ENTRAMBI I SESSI
- FORTE FAMILIARITA' PER ALOPECIA ANDROGENETICA IN TUTTI I CASI

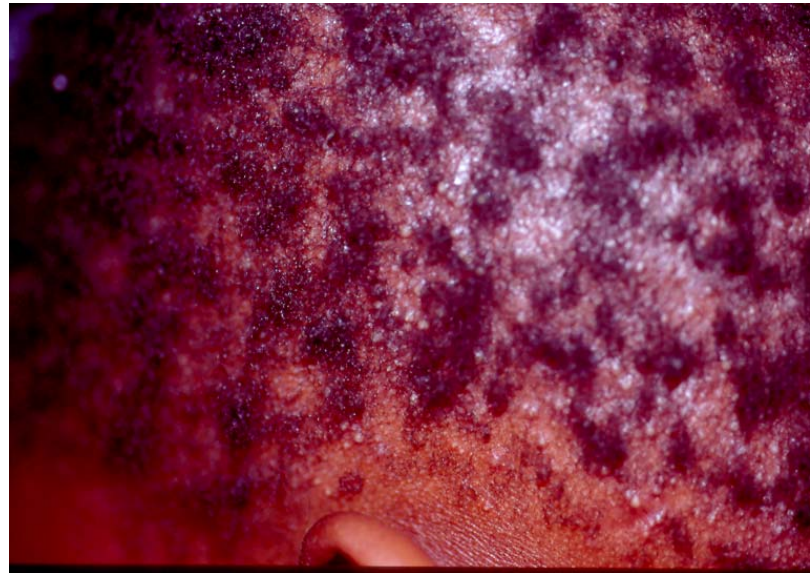
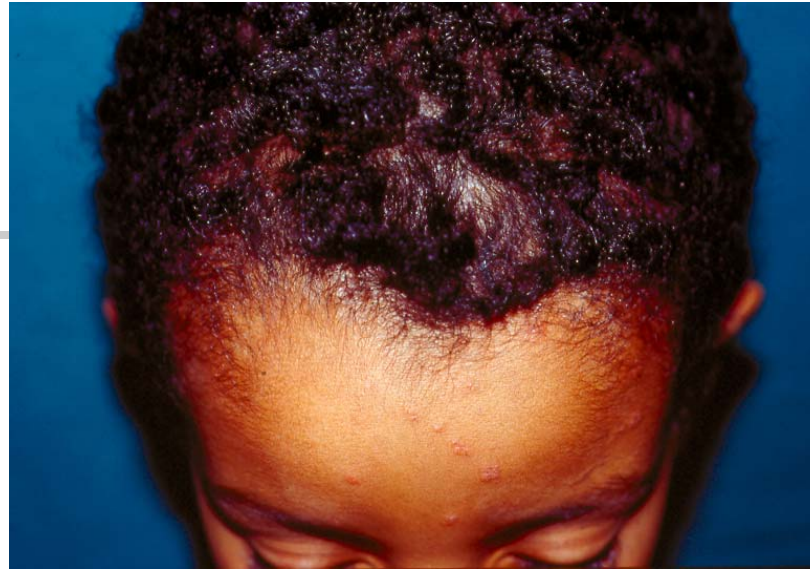
Alopecia androgenetica prepubere



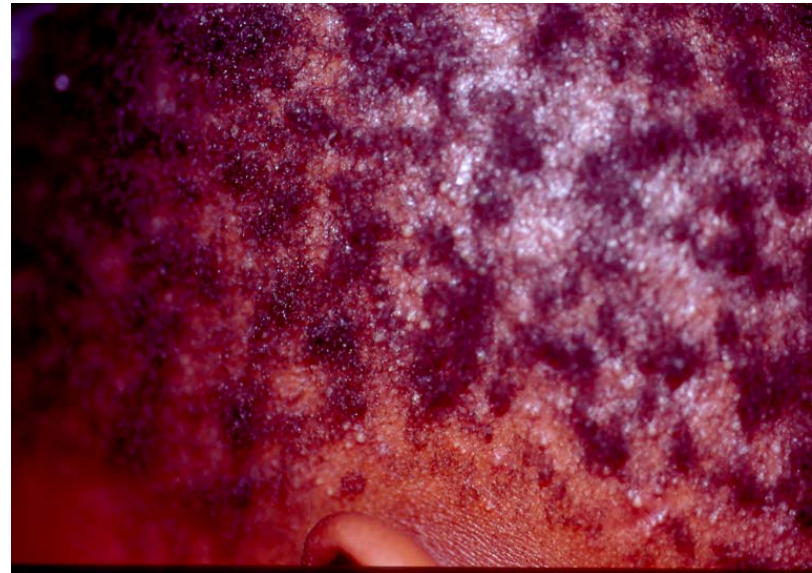CASO N° 5

**BAMBINA DI 10 ANNI,
NORDAFRICANA
DA TRE SETTIMANE ALOPECIA
DIRADANTE
UN VIAGGIO DAI NONNI IN
MAROCCO DUE MESI PRIMA**



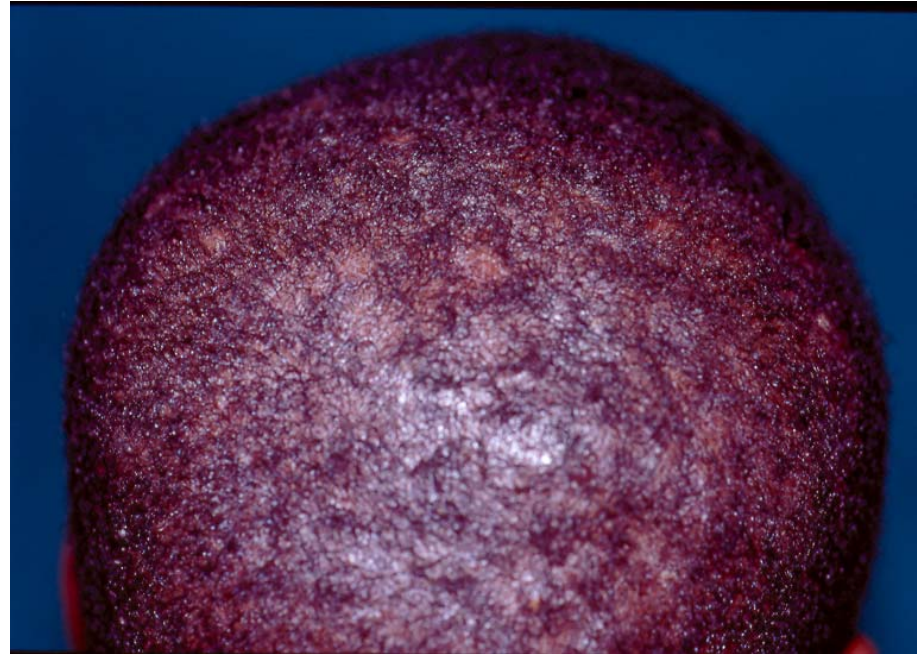
Quale diagnosi ?

- 1 alopecia areata
- 2 micosi
- 3 pseudotinea amiantacea
- 4 l.e.d.



TINEA DA TRICOPHYTON VIOLACEUM

- CARATTERISTICO DELLE REG AFRICANE
- ANTROPOFILO: POSSIBILE CONTAGIO INTERUMANO
- NELLA NOSTRA CASISTICA DI TINEA CAPITIS INFANTILE CIRCA IL 4,7%



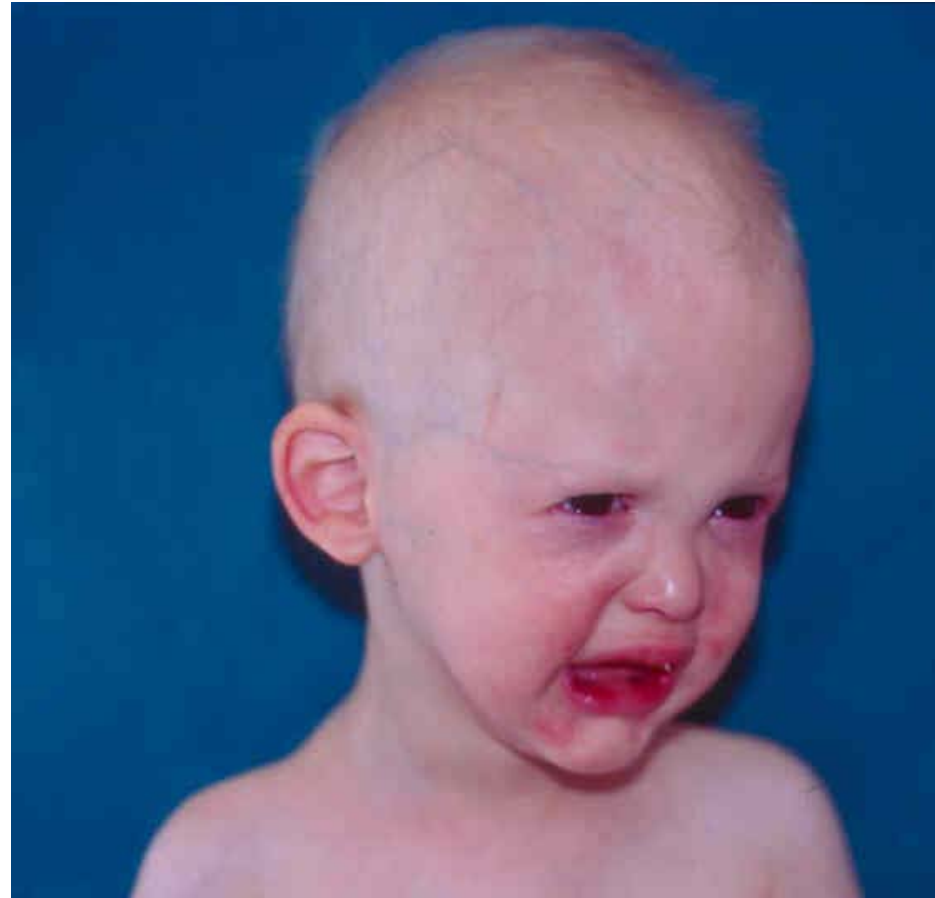TINEA DA TRICOPHYTON VIOLACEUM

- CARATTERISTICO DELLE REG AFRICANE
- ANTROPOFILO: POSSIBILE CONTAGIO INTERUMANO
- NELLA NOSTRA CASISTICA DI TINEA CAPITIS INFANTILE CIRCA IL 4,7%



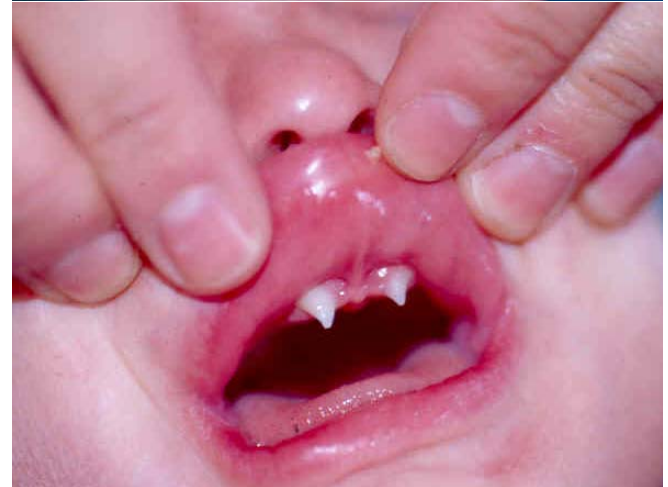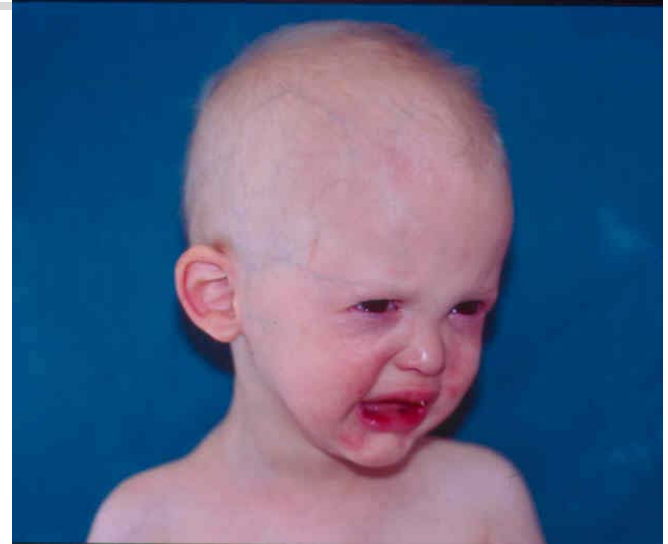CASO N° 6

- BAMBINO DI 2 ANNI
- IPOTRICHIA / ALOPECIA
- RITARDO NELLA DENTIZIONE
- SECCHENZA CUTE E MUCOSE
- LE UNGHIE CRESCONO MALE
- SI AMMALA SPESSO DI RINITI E FARINGITI
- EPISODI DI IPERTERMIA
SENZA CAUSA APPARENTE



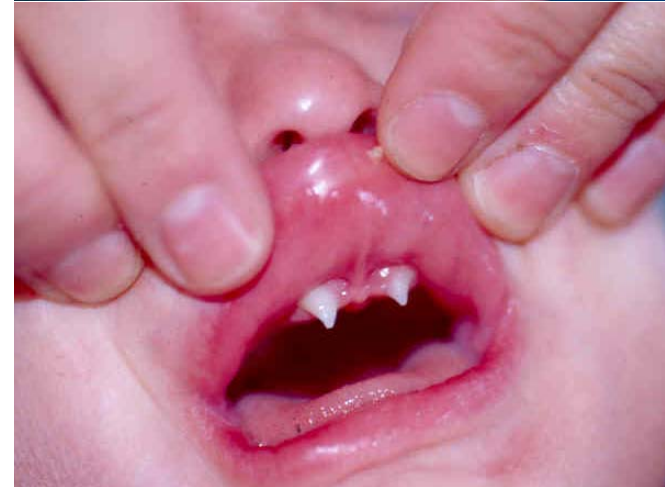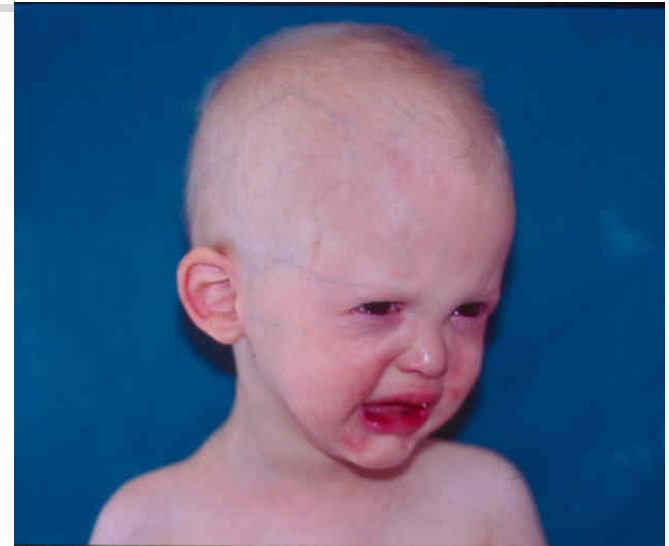Quale diagnosi ?

- 1 ipotrichia congenita
- 2 sindrome progerioide
- 3 displasia ectodermica ipoidrotica
- 4 sindrome di vlad dracul



DISPLASIA ECTODERMICA IPOIDROTICA

- **SINDROME DI CHRIST SIEMENS
TOURAINÉ**
- **COLPISCE CAPELLI, UNGHIE,
GHIANDOLE SUDORIPARE, DENTI**
- **PERICOLO NELLA PRIMA INFANZIA
PER CRISI DI IPERtermIA**
- **GENI: EDA1 E EDACC2**
- **VARI MODELLI EREDITARI (+
FREQUENTE X-LINKED)**



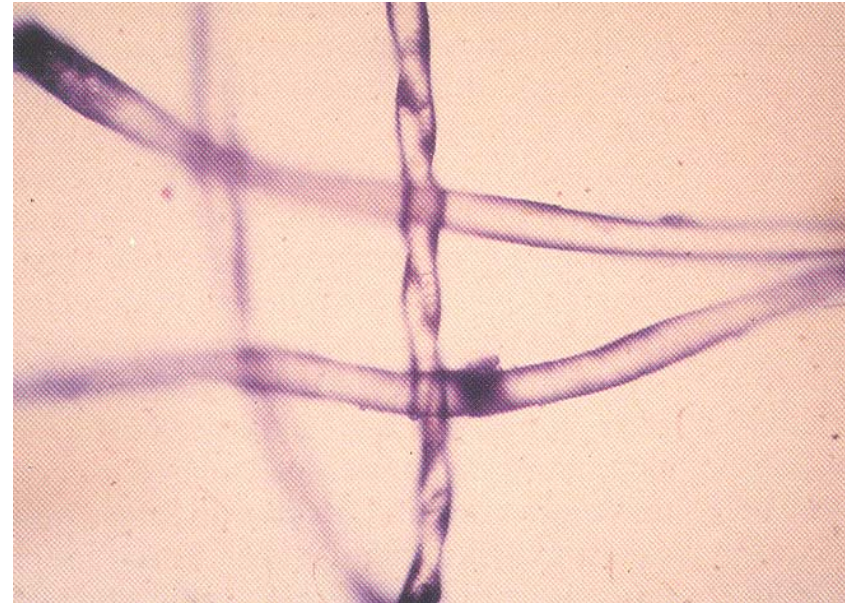
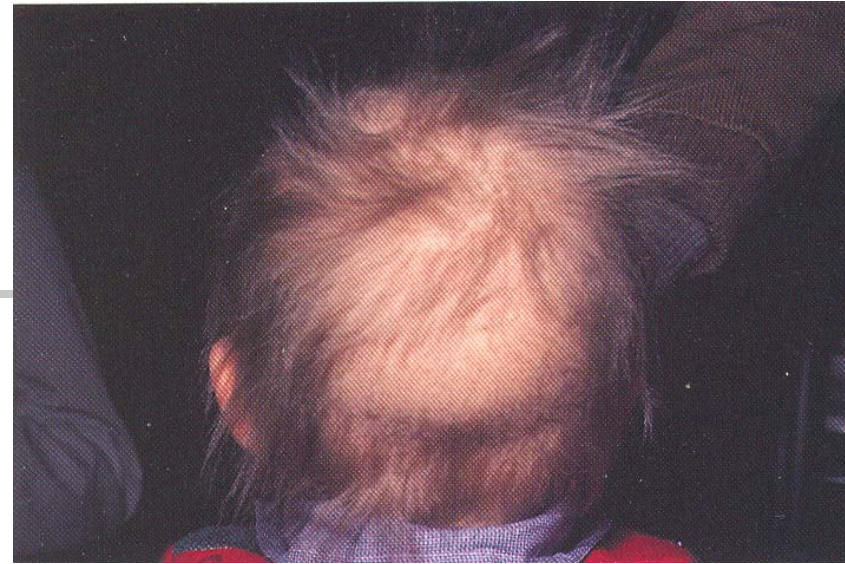CASO N° 7

2 A.: CAPELLI NORMALI ALLA NASCITA, POI SOTTILI, IPOPIGMENTATI, FRAGILI

PALLORE E LETARGIA CON GRAVE RITARDO PSICOMOTORIO, CONVULSIONI ED INSTABILITA' TERMICA DAL 3° MESE DI VITA

FREQUENTI INFEZIONI ED EMORRAGIE GE

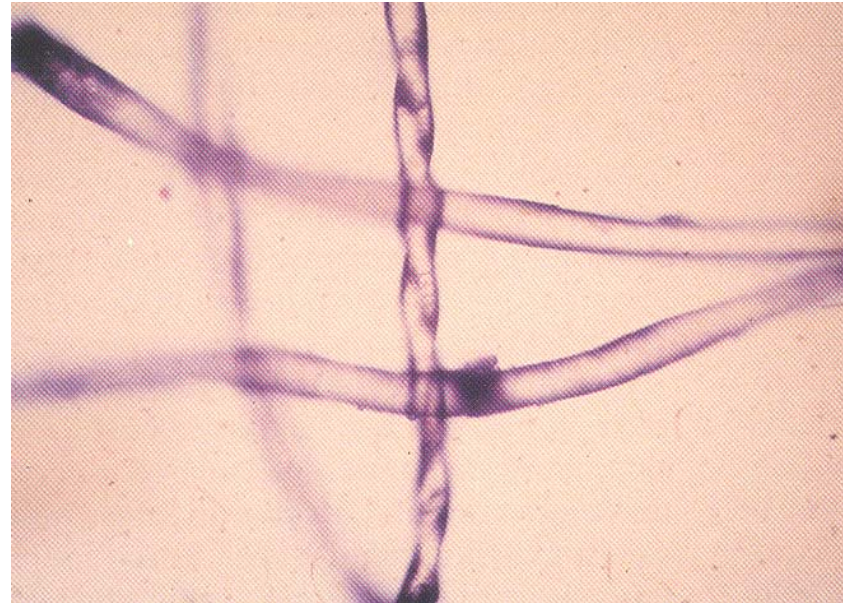
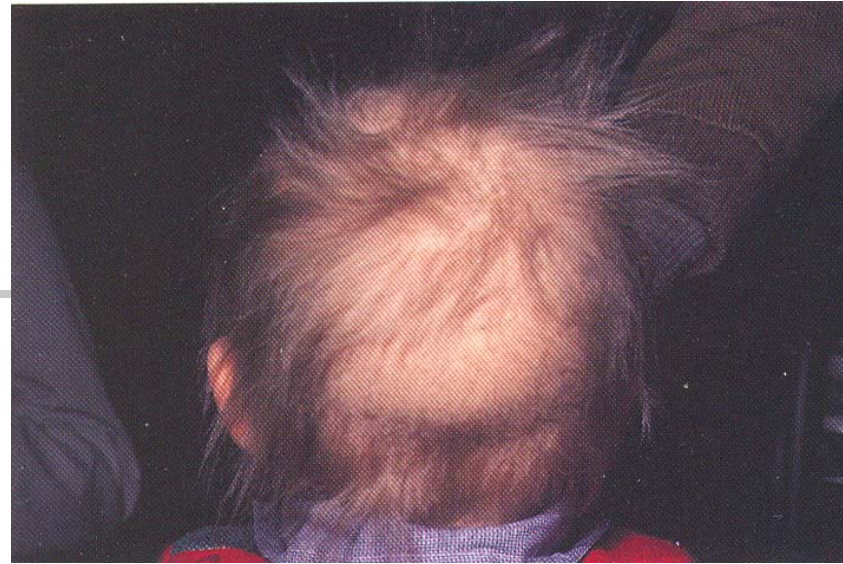DISPLASIA PILARE



CASO N° 7

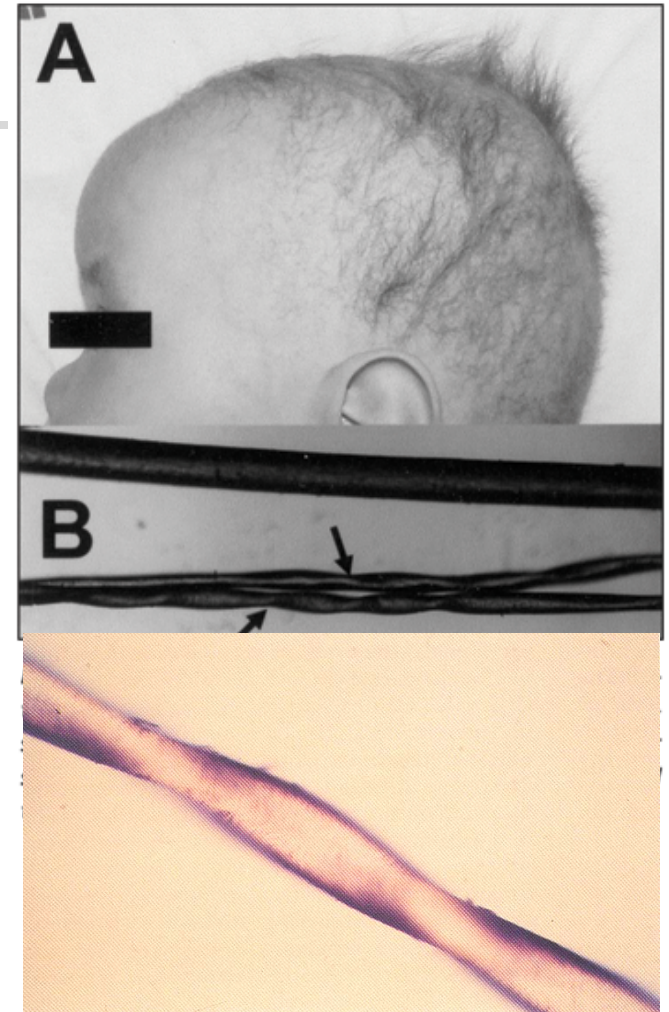
QUALE DIAGNOSI ?

- 1 Sindrome di menkes
- 2 Pili torti
- 3 Loose anagen syndrome



SINDROME DI MENKES

- RARO DISORDINE DOVUTO AD ALTERATO TRASPORTO INTRACELLULARE DEL RAME
- ANOMALIE NEURO MUSCOLARI (EPILESSIA, RITARDO MENTALE, DIMINUITO TONO MUSCOLARE)
- DEL TESSUTO OSSEO/ CONNETTIVO (OSTEOPOROSI, ERNIE) CAPELLO (PILI TORTI)
- PRECOCE INSORGENZA
- PROGRESSIVO PEGGIORAMENTO



CASO N° 8

F: 8 ANNI

NASCITA: COLLODION BABY

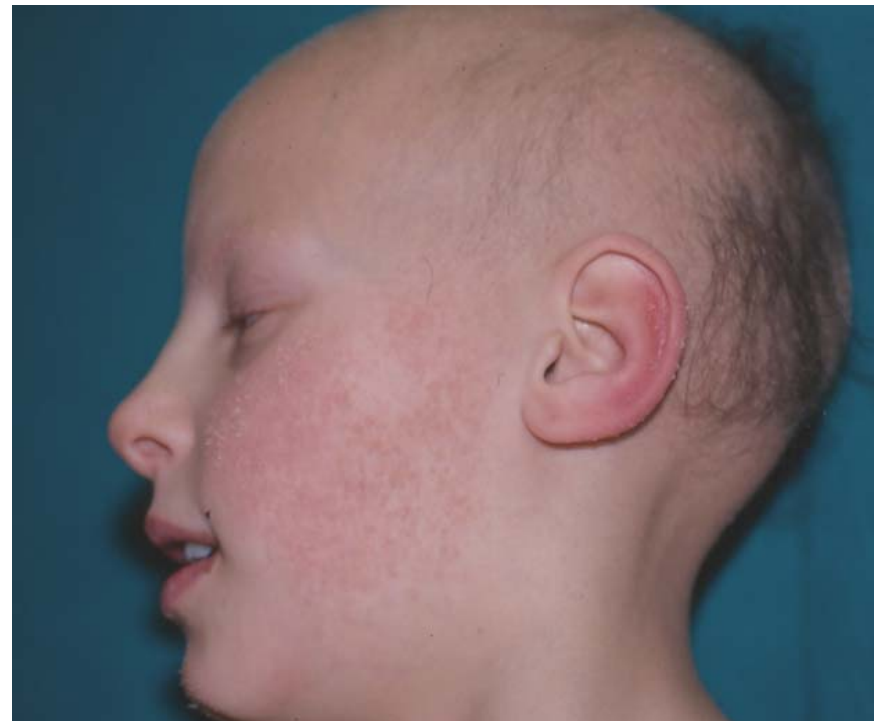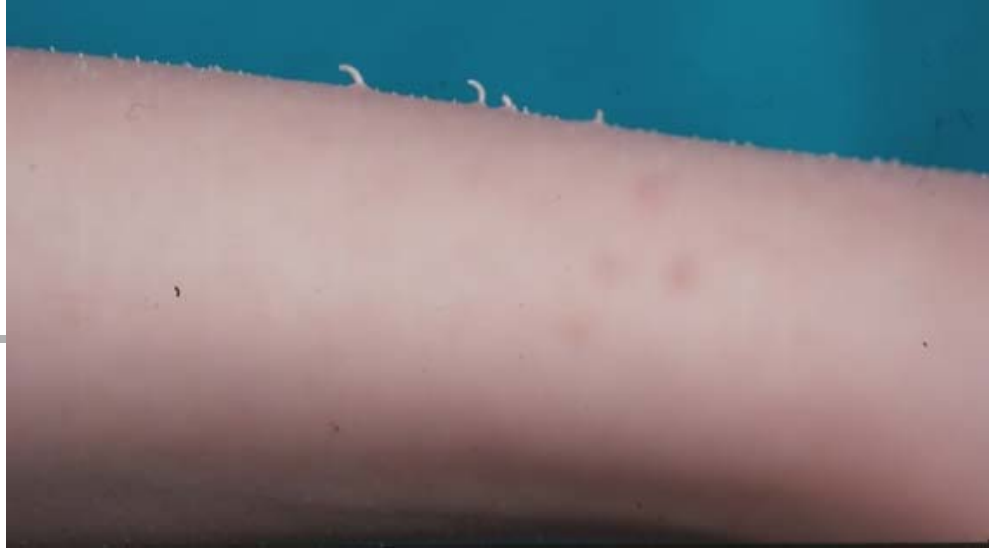CUTE SECCA, DESQUAMANTE,
CON SPINULOSISMO

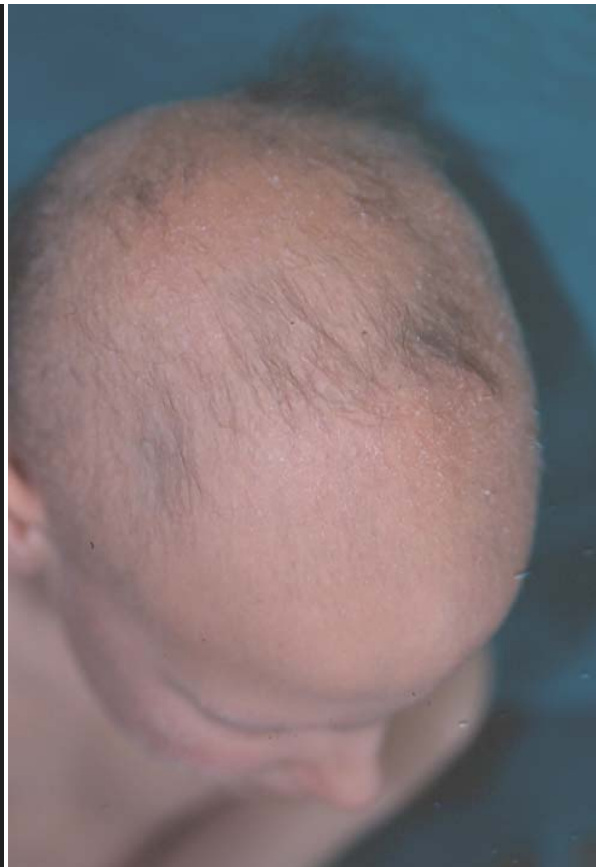
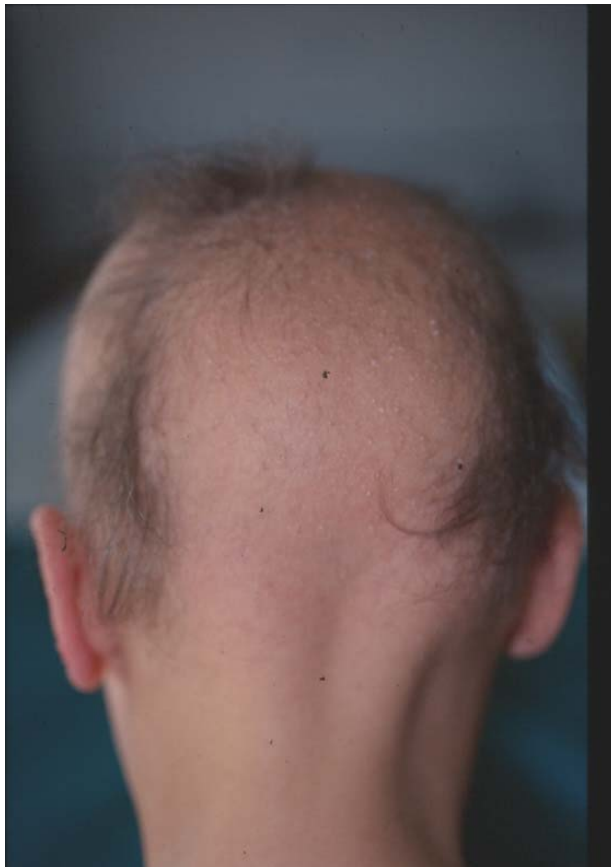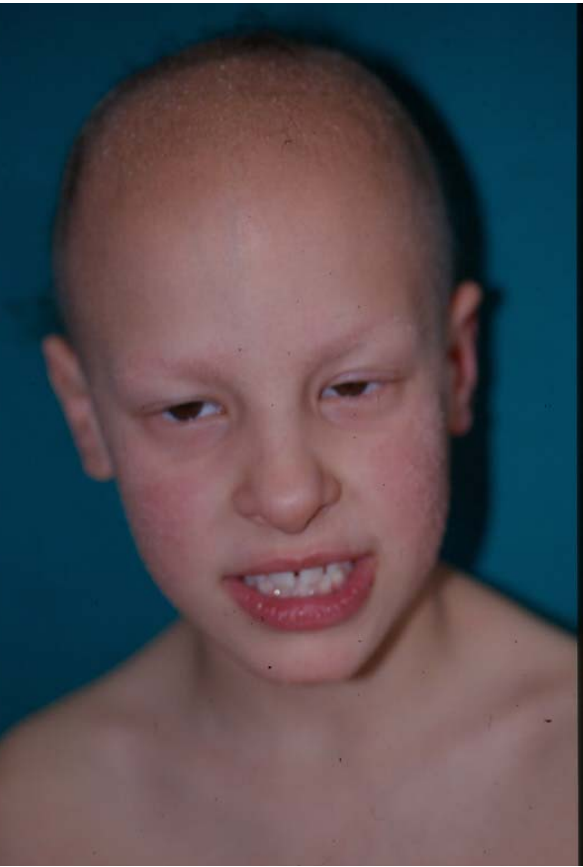LIEVE FOTOFOBIA

RITARDO PSICOMOTORIO

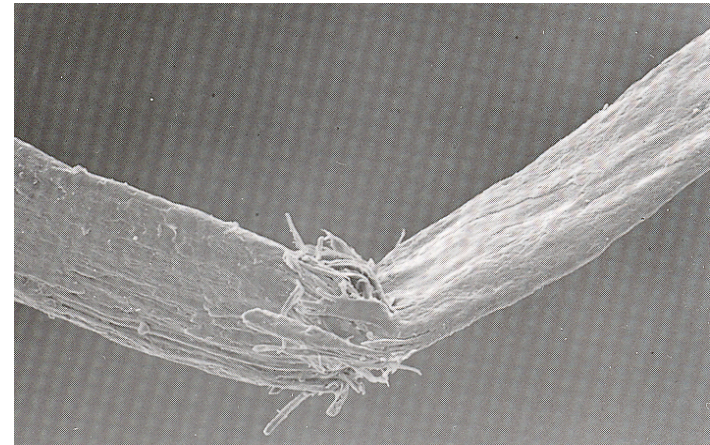
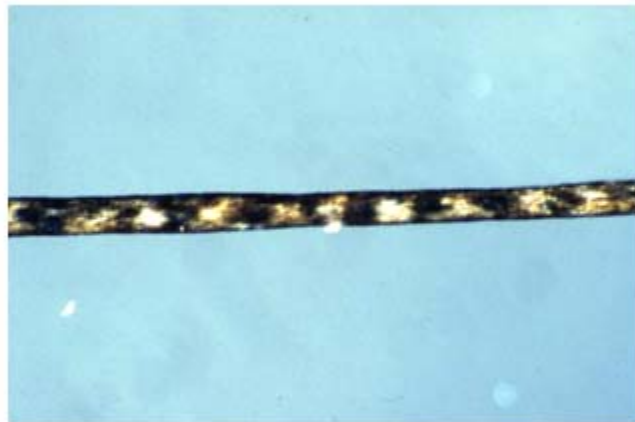UNGHIE E DENTI NORMALI


CAPELLI RADI, SECCHI,
LANUGINOSI



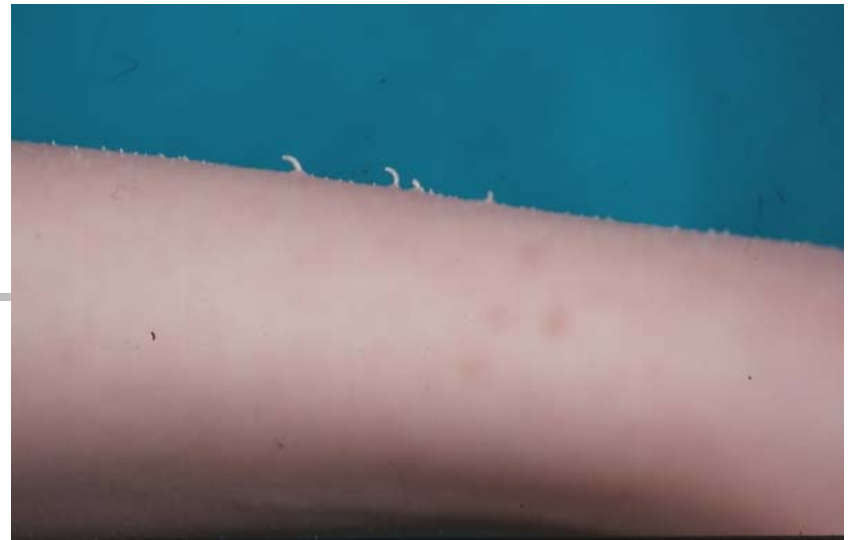

ALL ES. A LUCE POLARIZZATA ASPETTO TIGRATO DEL CAPELLO E SCHISI



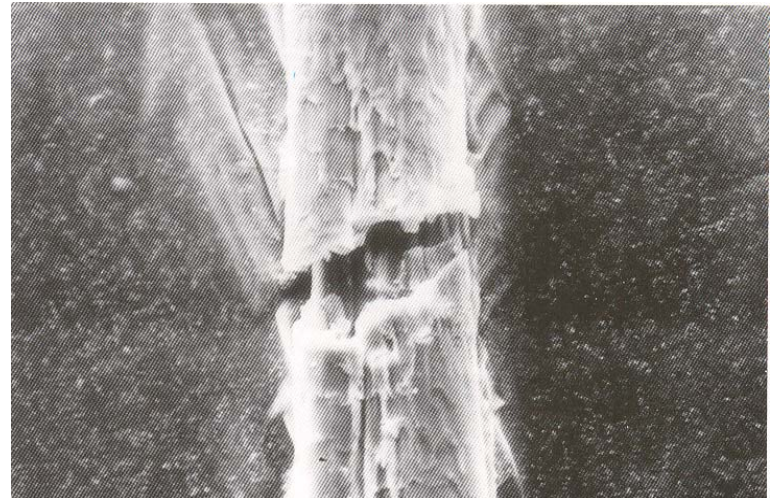
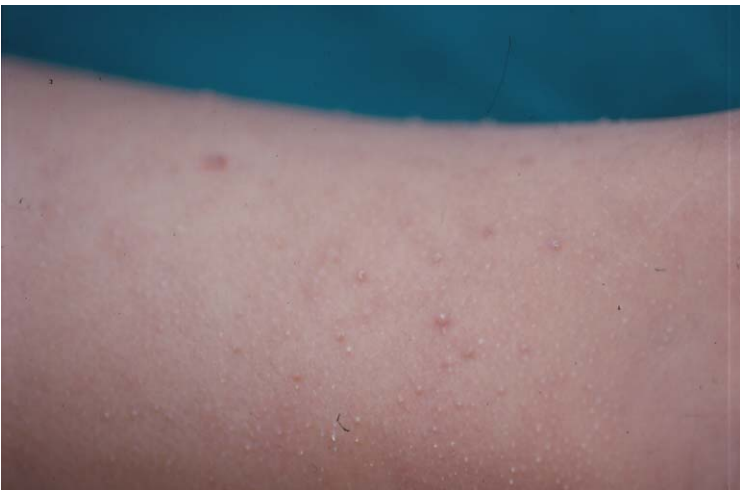
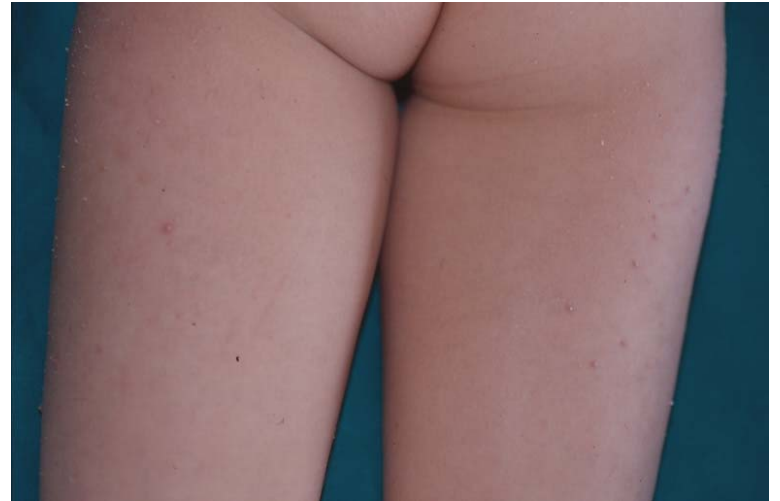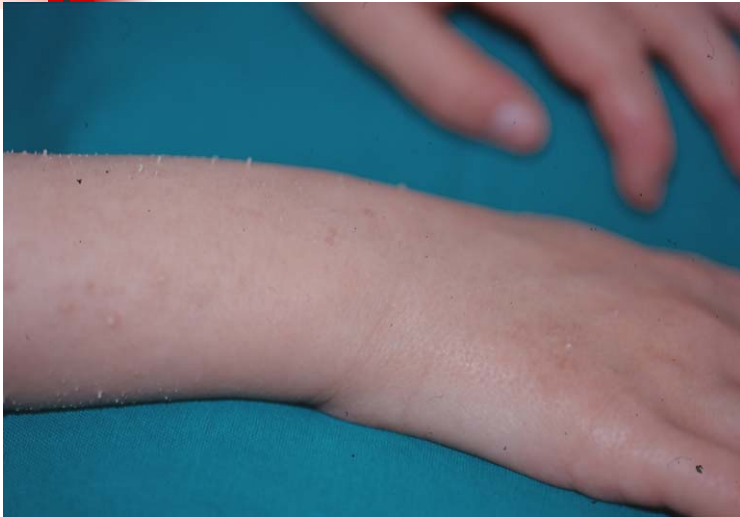A quale diagnosi pensare ?

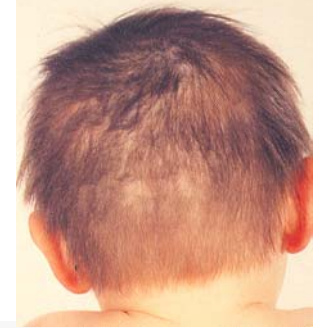

- 1 displasia ectodermica ipoidrotica
- 2 moniletrix
- 3 sindrome di netherton
- 4 tricotiodistrofia

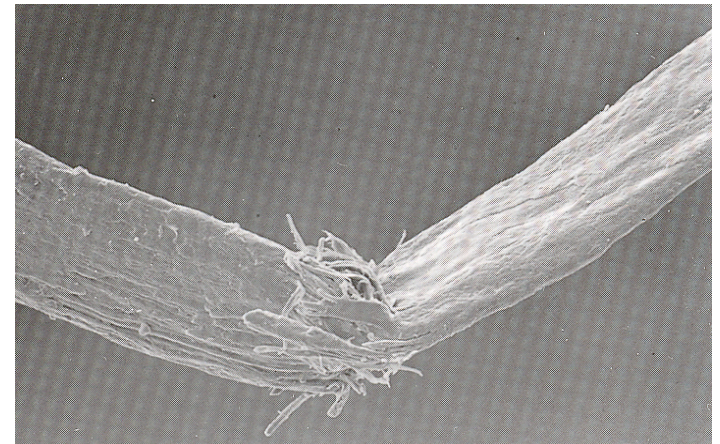
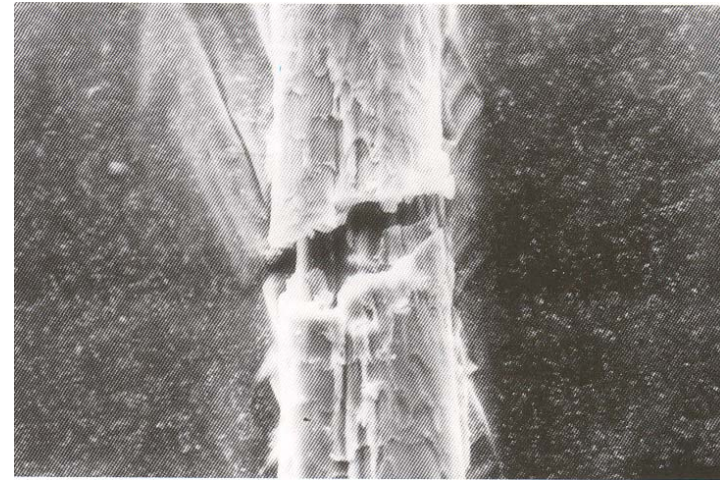
TRICOTIODISTROFIA



TRICOTIODISTROFIA



- A.R. - ALOPECIA CON DISPLASIA PILARE, ITTIOSI, RITARDO PSICOMOTORIO, FOTOSENSIBILITA'
- CONOSCIUTA ANCHE COME S. DI TAY O PIBIDS
- PHOTOSENSIVITY, ICTHYOSIS, BRITTLE HAIR, INTELLECTUAL IMPAIREMENT, DECREASED FERTILITY, SHORT STATURE
- COINVOLTI GENI DELLA RIPARAZIONE TRASCRIZIONALE DEL DNA (ERCC2 E 3)
- ASPETTO "TIGRATO" DEL CAPELLO

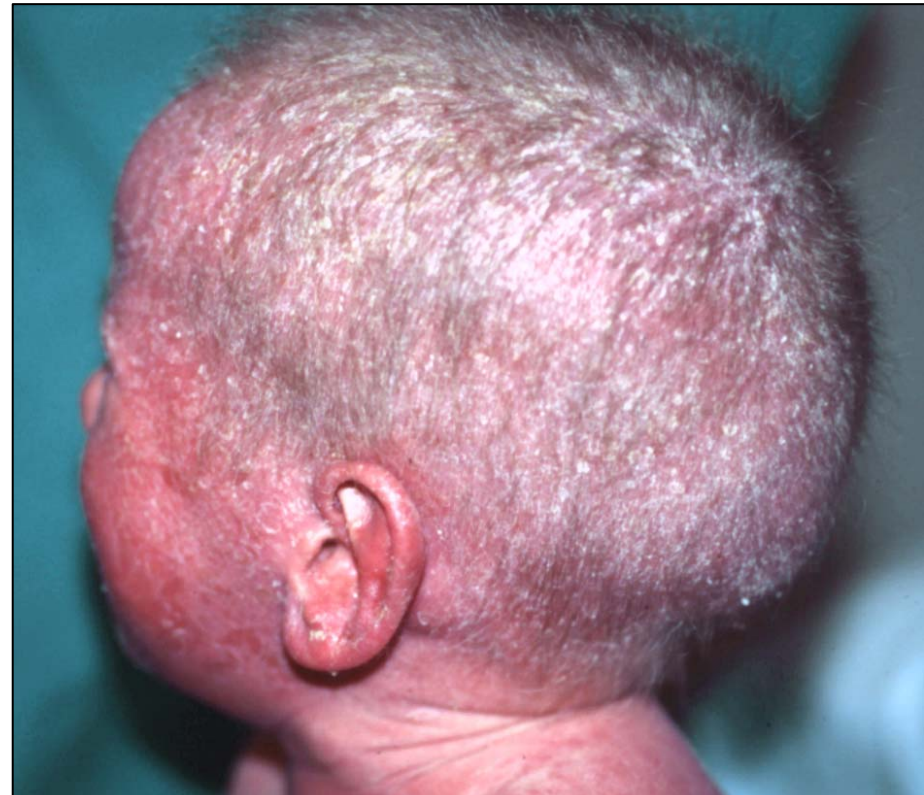
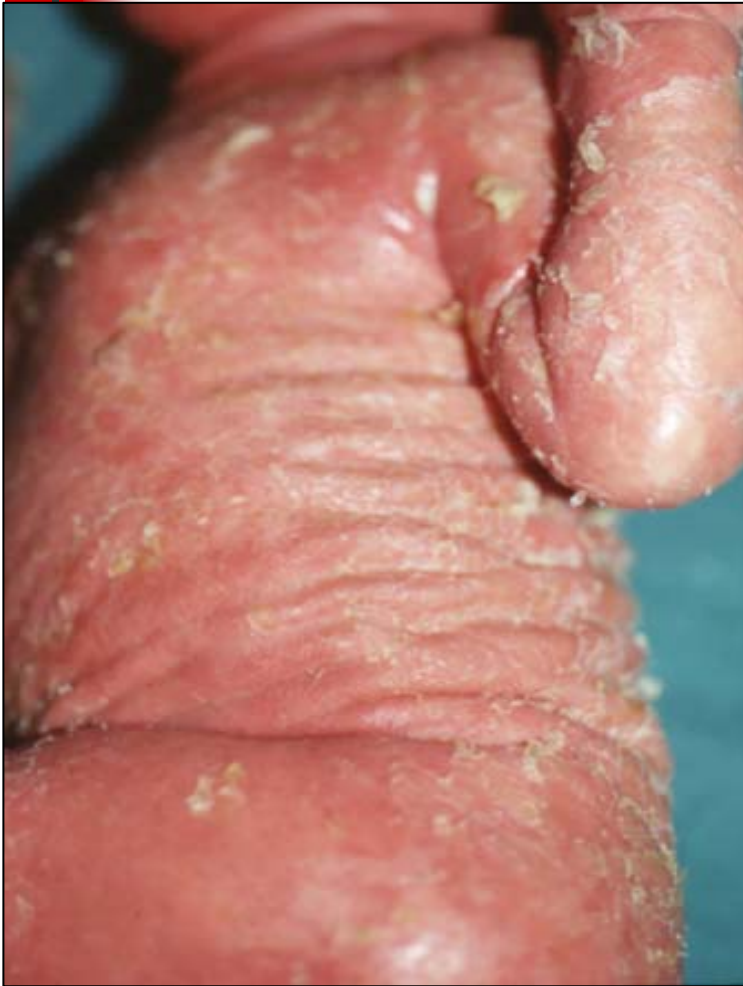
CASO N° 9

■ BAMBINA DI 5 ANNI

■ DALLA NASCITA ERITEMA
DIFFUSO DESQUAMANTE

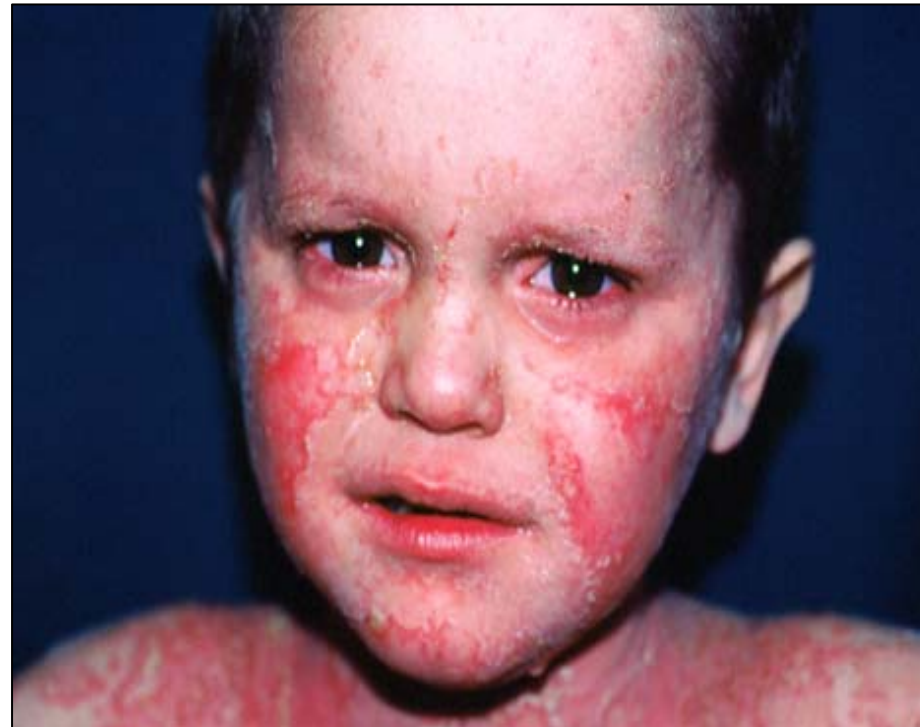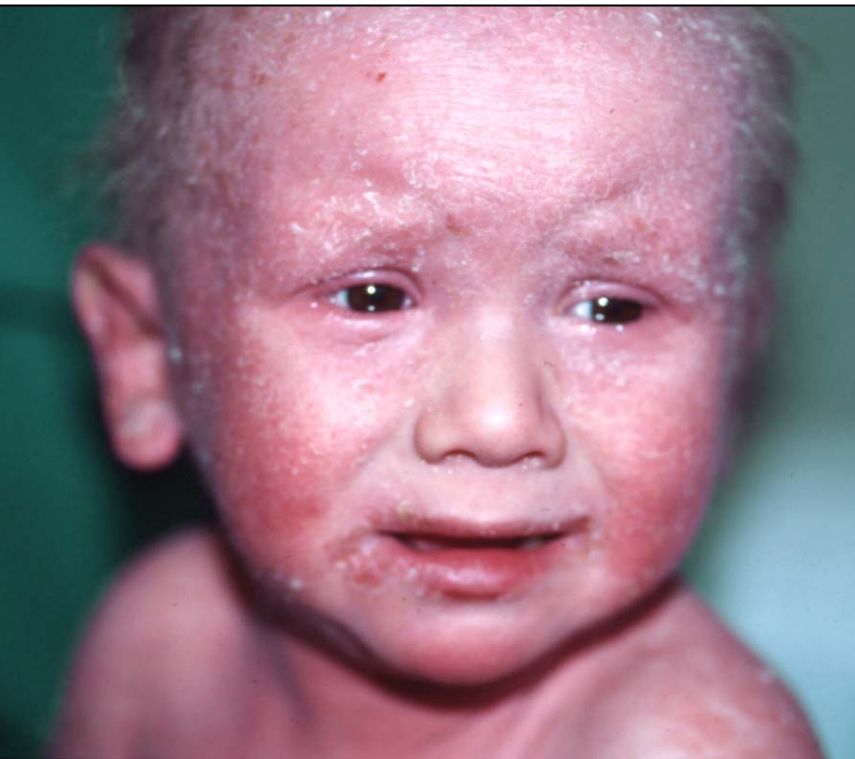■ EPISODIO NEONATALE DI
DISIDRATAZIONE
IPERNATRIEMICA



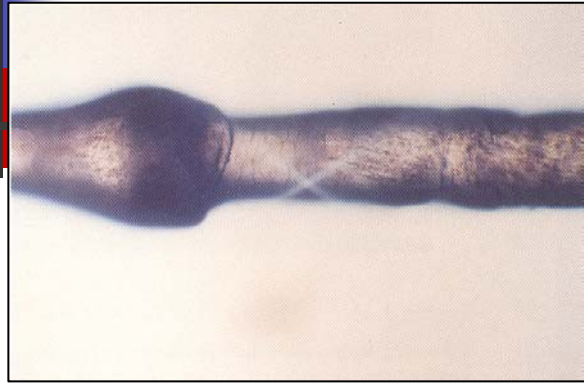
CASO N° 2

■ MIGLIORAMENTO CON L'ETA

SIA DELLA CUTE SIA DEGLI
ANNESI PILIFERI



CASO N° 2



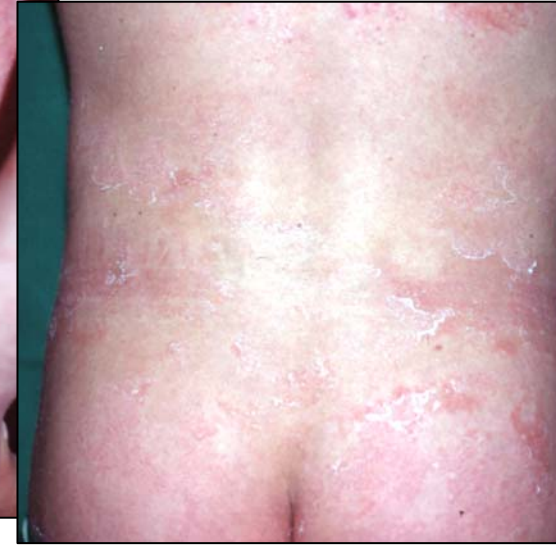
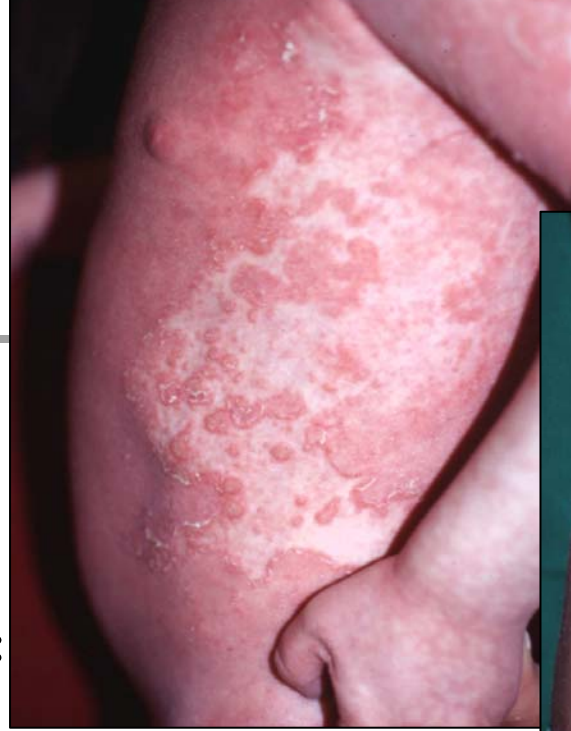
■ ALLERGIA ALIMENTARE:
LATTE, UOVO..

■ IgE ESTREMAMENTE
ELEVATE

■ UNGHIE E DENTI NORMALI

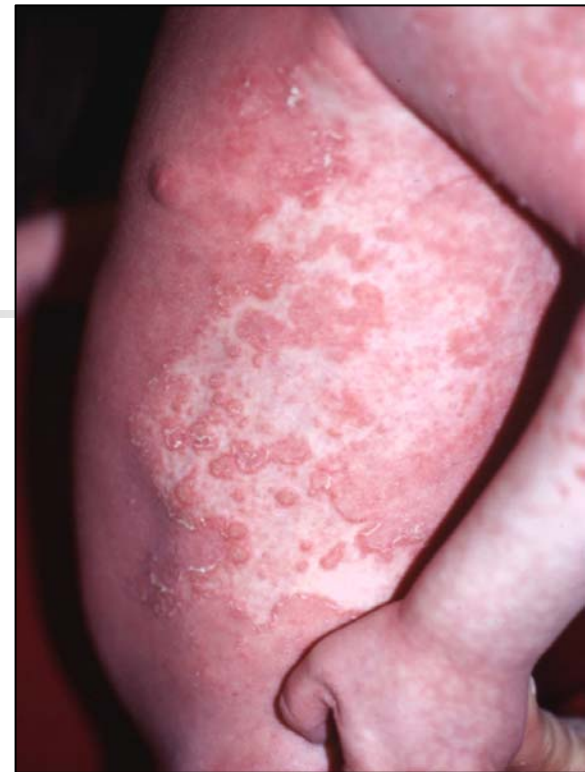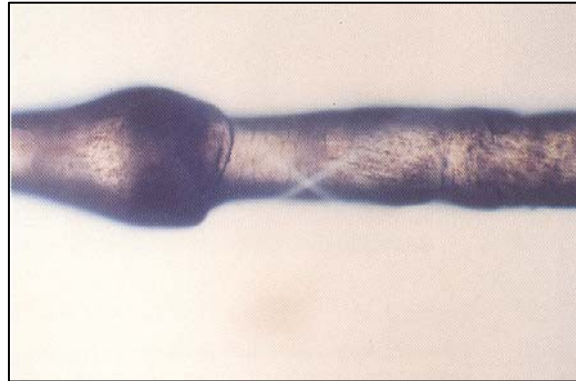
■ CAPELLI RADI, CRESCITA
STENTATA

■ ALTERAZIONE DEL FUSTO
PILARE





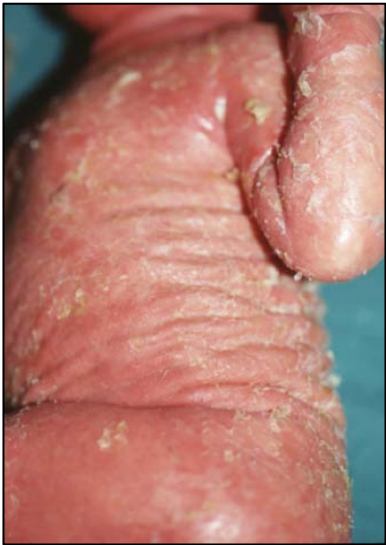Quale diagnosi ?



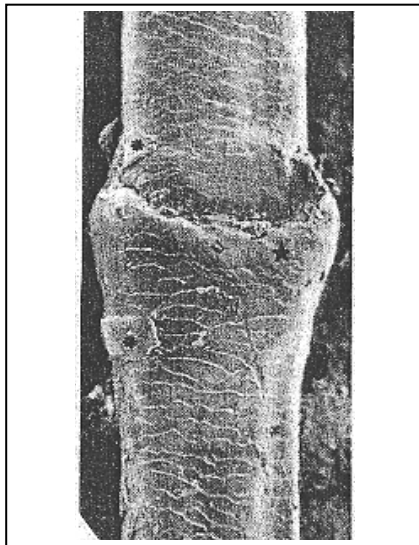
- 1 sindrome di menkes
- 2 moniletrix
- 3 sindrome di netherton
- 4 sindrome k.i.d.

S. DI COMEL NETHERTON

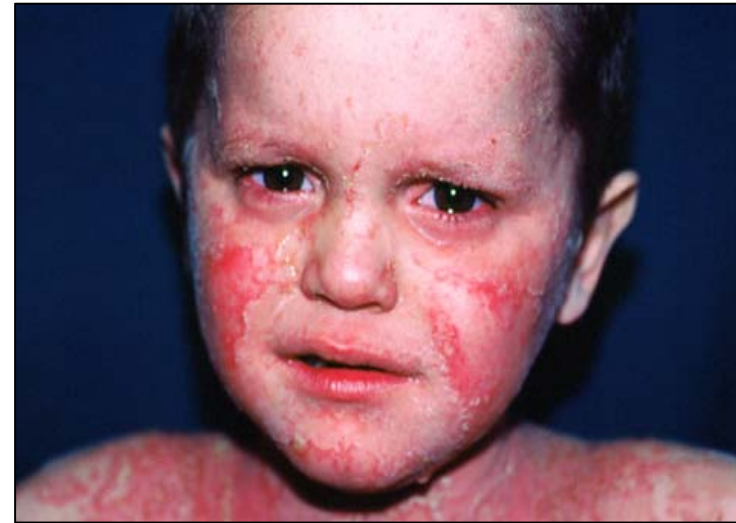- Severo disordine autosomico recessivo
- Descritto da Comèl (1949) e Netherton (1958)
- Triade diagnostica :



Ittiosi



« Bamboo hair »
**Trichorrhexis
invaginata**



**Manifestazioni
atopiche con alti
livelli di IgE**

ALOPECIE O IPOTRICOSI DA DISPLASIE PILARI

MONILETRIX: capelli fragili, fini, rarefatti specie all'occipite:
associata cheratosi pilare: alternanza zone nodose e restringimenti

PILI TORTI: appiattiti, con torsione secondo il grande asse: anomalia
isolata o epifenomeno sindromico p.e. nella sindrome di Menkes

TRICORRESSI INVAGINATA: caratteristica della s. di Netherton

TRICOTIODISTROFIA: alopecia con rottura dei capelli alla trazione
ittiosi, cheratosi pilare, ritardo mentale: immagine di aspetto tigrato
a luce polarizzata: disturbo AA solforati

IPOTRICOSI EREDITARIA DI MARIE UNNA

DISPLASIA ECTODERMICHE DI FREIRE MAIA: forma idrotica
e forma anidrotica

SINDROME DI GOLTZ

Arrivederci a Roma !!!

