SIPPS &FIMPAGGIORNA 2013
UNIVERSO PEDIATRIA: PROBLEMATICHE OFTALMOLOGICHE
CASERTA - 7 MARZO 2013

MALATTIE CAUSA DI IPOVISIONE IN ETÀ PEDIATRICA

PROF.SSA FRANCESCA SIMONELLI

DIRETTORE CLINICA OCULISTICA
SECONDA UNIVERSITÀ DI NAPOLI

MALATTIE CAUSA DI IPOVISIONE IN ETÀ PEDIATRICA

- **Malattia di Stargardt**
- **Retinite pigmentosa**
- **Amaurosi Congenita di Leber**

MALATTIA DI STARGARDT

Definizione

La malattia di Stargardt è una degenerazione retinica ereditaria caratterizzata dalla presenza di “ flecks ” giallastre in regione maculare.

MALATTIA DI STARGARDT

Prevalenza

La malattia di Stargardt è la più frequente distrofia maculare ereditaria. L ’ esatta incidenza della patologia è sconosciuta. Secondo una stima approssimativa la prevalenza è compresa tra 1:4.000 e 1:10.000

MALATTIA DI STARGARDT

Modalità di trasmissione

La malattia di Stargardt in genere si trasmette con modalità autosomica recessiva, ma in letteratura sono descritti anche casi a trasmissione autosomica dominante.

La malattia di Stargardt a trasmissione autosomica recessiva è dovuta alla mutazione del gene ABCA4, localizzato sul braccio corto del cromosoma 1 (1p21-13).

MALATTIA DI STARGARDT

Patogenesi

Il gene ABCA4 codifica per una proteina di trasporto transmembrana espressa a livello del segmento esterno dei fotorecettori.

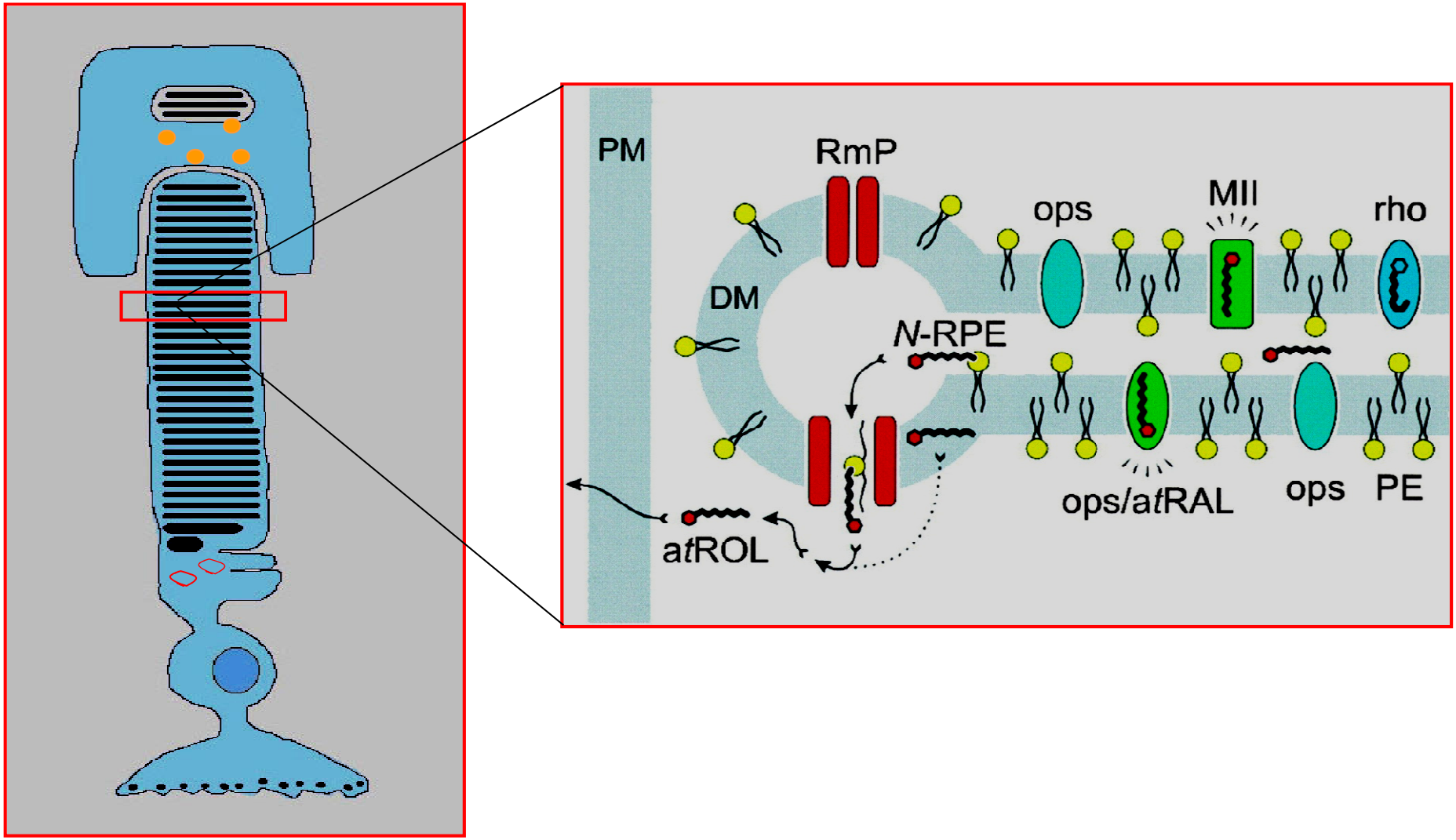
PM
RmP
DM
N-RPE
atROL
ops
MII
rho
ops/atRAL
ops
PE

MALATTIA DI STARGARDT

Età di insorgenza

L’età di insorgenza è tipicamente tra la prima e la seconda decade di vita; tuttavia, sono descritte anche forme ad esordio più tardivo (>20 anni) nel 21-36% delle famiglie affette.

MALATTIA DI STARGARDT

Sintomatologia

Riduzione dell’acuità visiva centrale monolaterale con rapida estensione bilaterale.

MALATTIA DI STARGARDT

Classificazione morfologica e funzionale

Fenotipo	Fondo oculare
I	Piccola area di atrofia foveale associata a flecks perifoveali bianco-giallastre.
II	Numerose flecks bianco-giallastre a livello del polo posteriore.
III	Atrofia diffusa dell'epitelio pigmentato retinico.

Fishman I

Fishman II

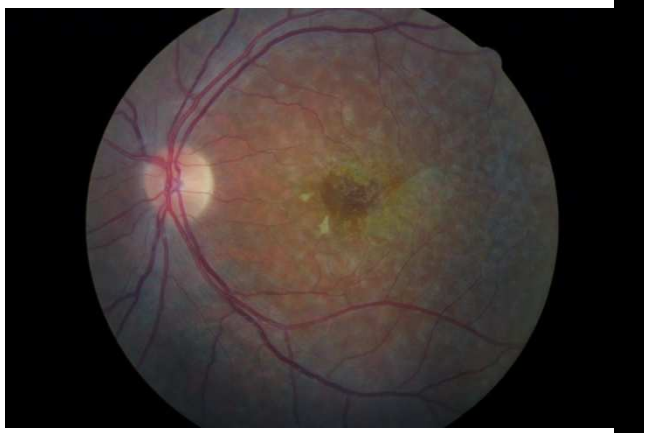

Fishman III

Fundus classification by Fishman et al. (Arch Ophthalmol 1999)

MALATTIA DI STARGARDT

Classificazione morfologica e funzionale

Gruppo	Elettroretinogramma
1	Risposte scotopiche e fotopiche nella norma.
2	Risposta scotopica nella norma ed alterazione della risposta fotopica
3	Anomalie interessanti sia la risposta scotopica che fotopica

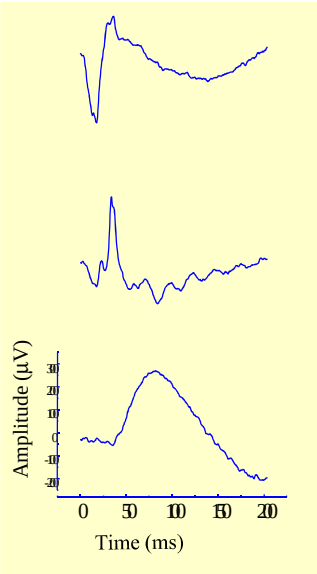

Gruppo 1

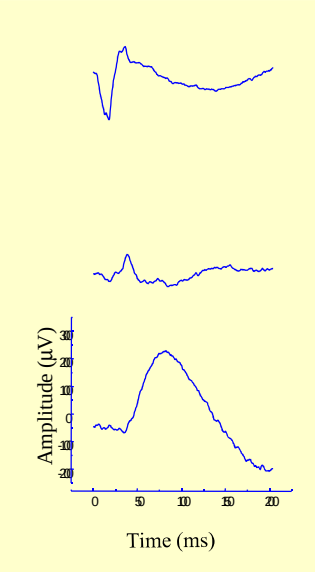

Gruppo 2

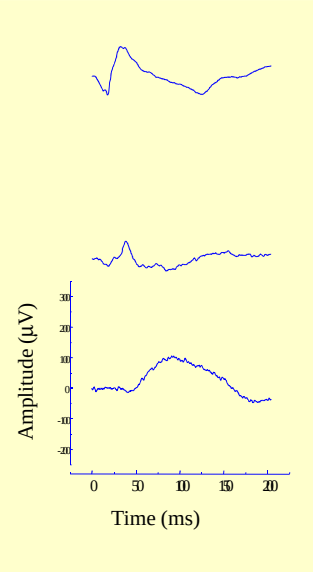

Gruppo 3

ERG classification by Lois et al. (Arch Ophthalmol 2001)

MALATTIA DI STARGARDT

Test Diagnostici

- Retinografia
- Fluorangiografia
- OCT
- Elettrofisiologia



MALATTIA DI STARGARDT

Esami di Follow-up

- Autofluorescenza
- Microperimetria
- ERG-multifocale

MALATTIA DI STARGARDT

CASI CLINICI

Family: MF
ABAC4: mut. G1961E/R2030X
Age: 12 years

VA (RE)20/200
Fundus Fishman I
ERG (RE) Group 1

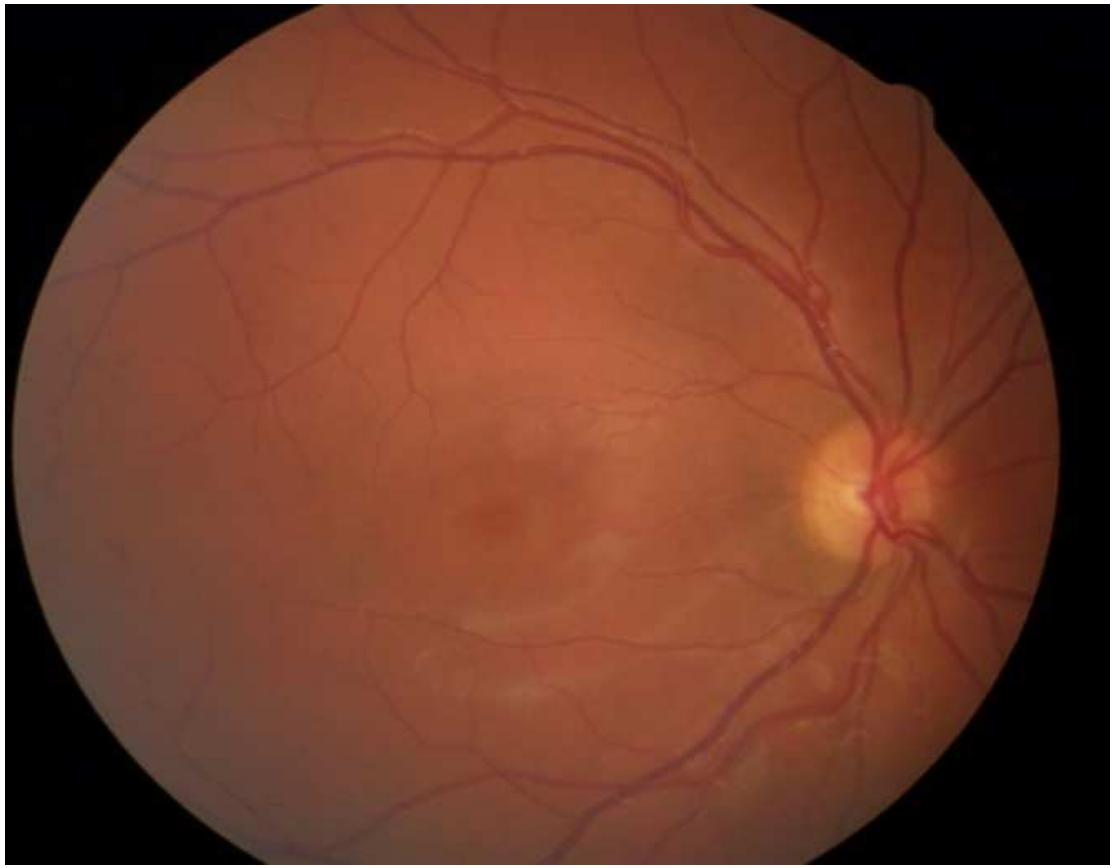

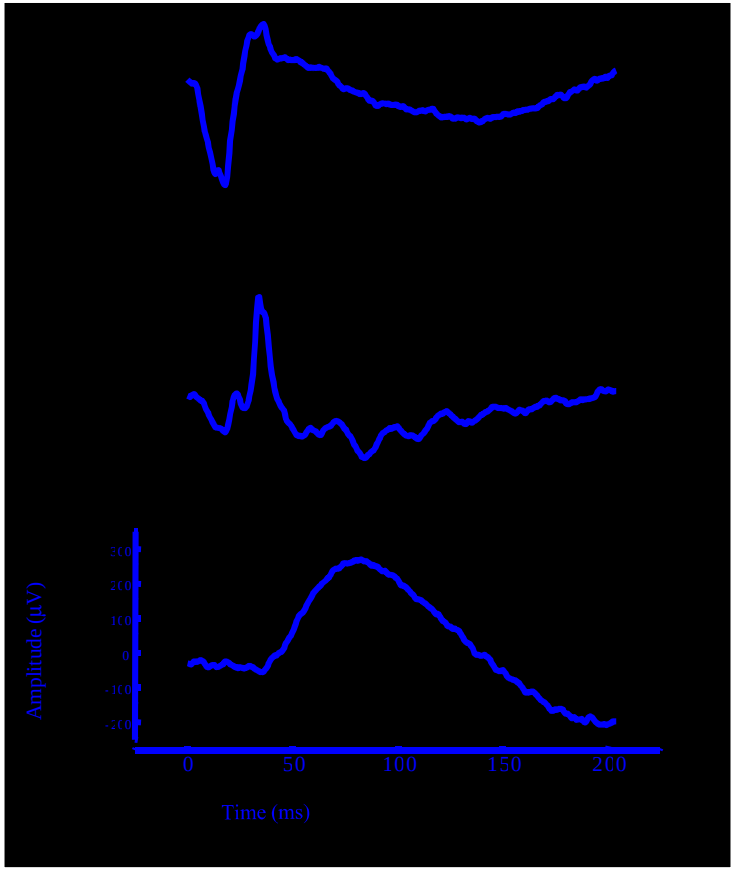

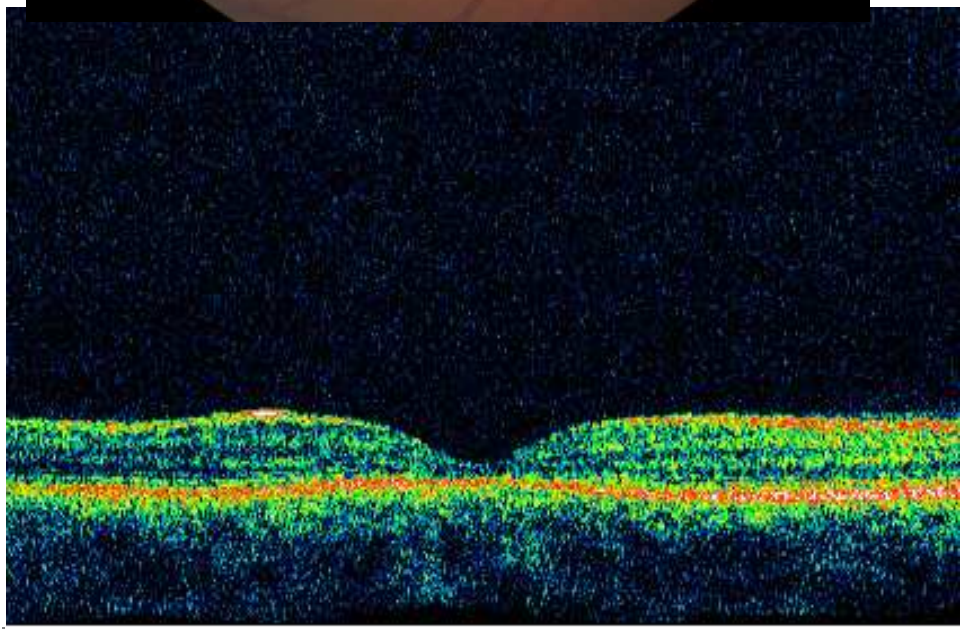

Retinal Thickness is 87 microns at A-scan 227

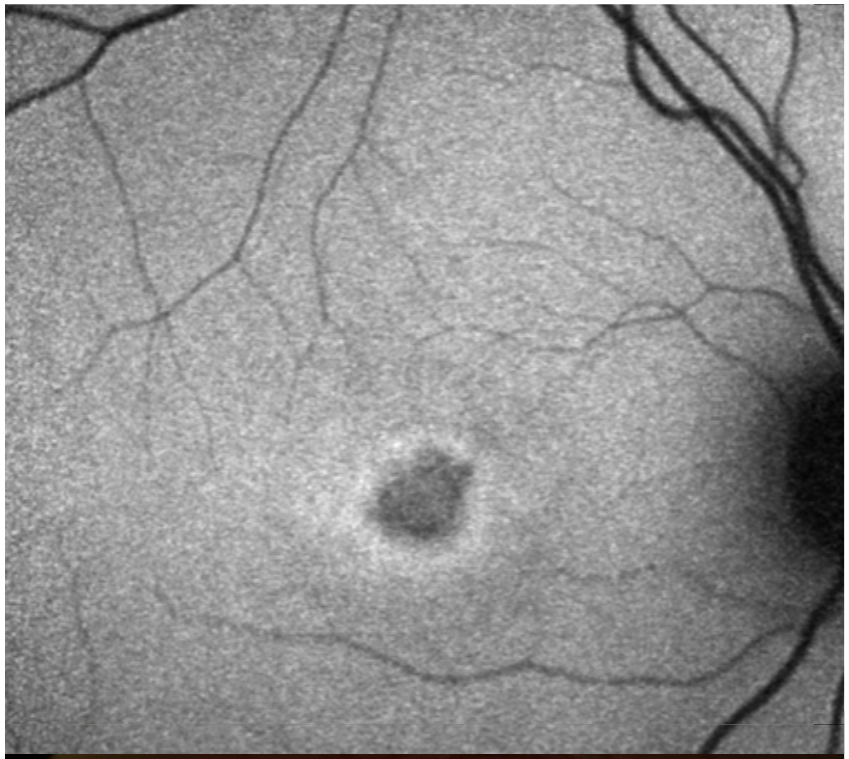

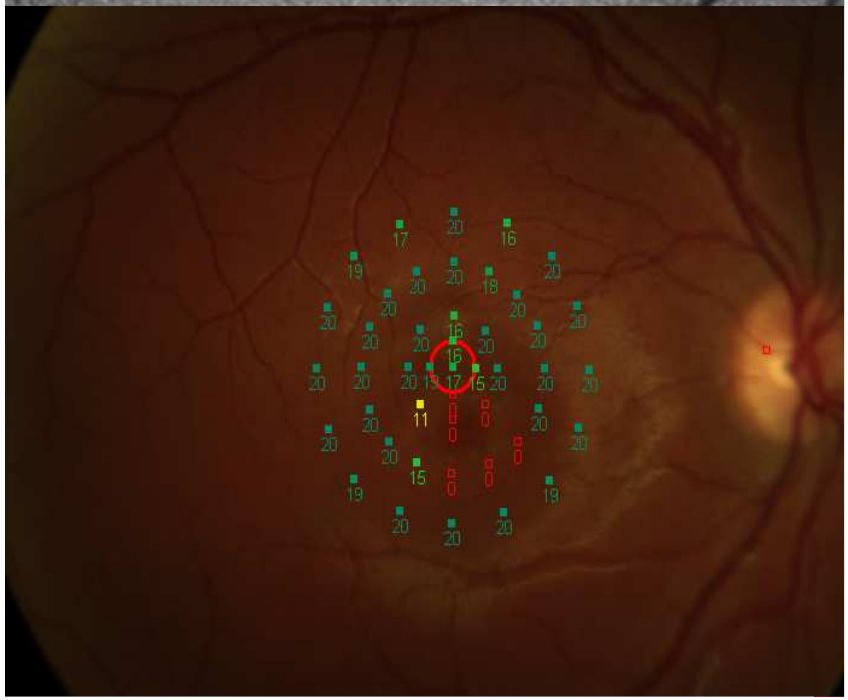

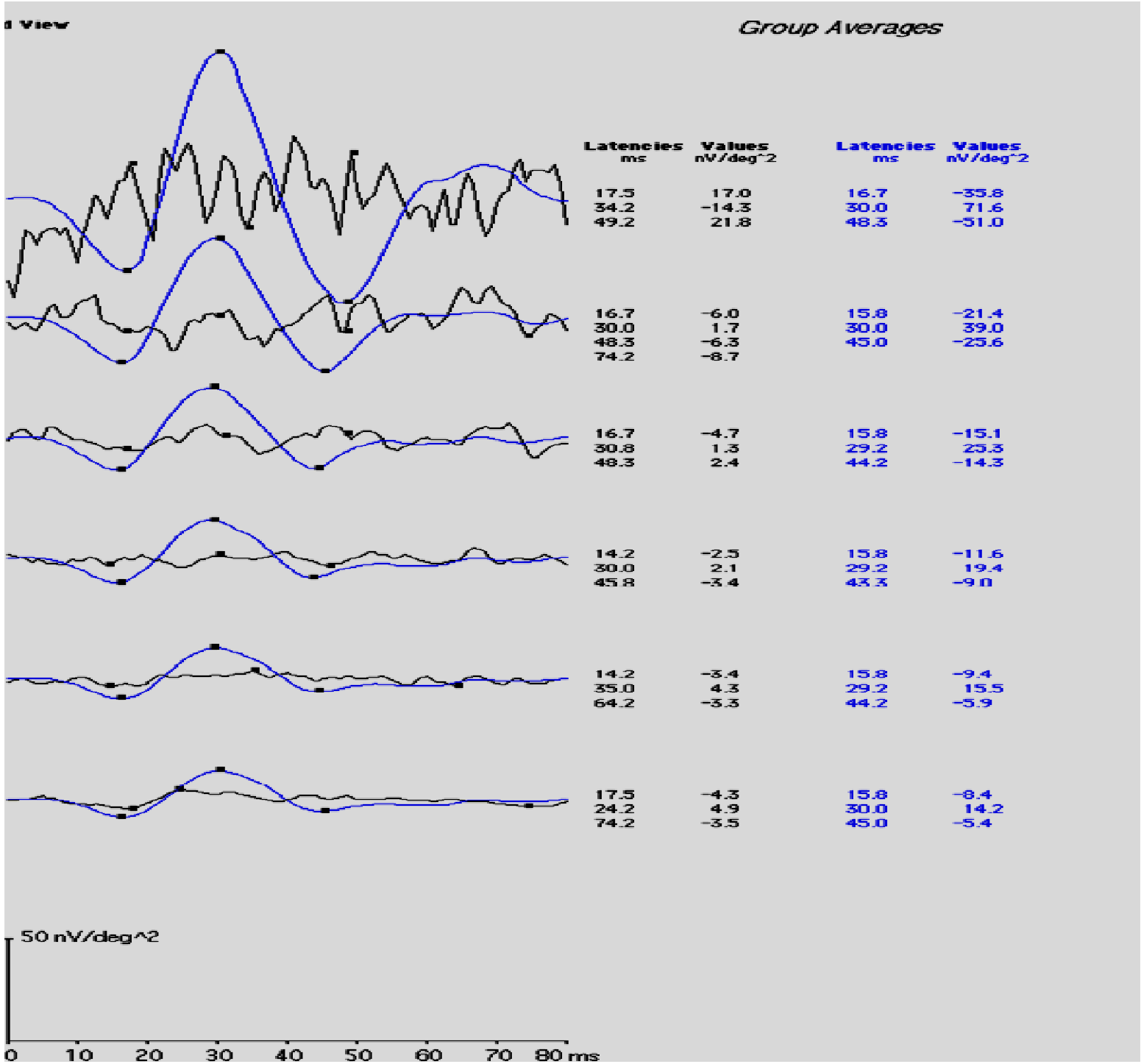
Group Averages
Latencies ms
Values nV/deg^2
Latencies ms
Values nV/deg^2
17.5 17.0 16.7 -35.8
34.2 -14.3 30.0 71.6
49.2 21.8 48.3 -51.0
16.7 -6.0 15.8 -21.4
30.0 1.7 30.0 39.0
48.3 -6.3 45.0 -25.6
74.2 -8.7
16.7 -4.7 15.8 -15.1
30.8 1.3 29.2 25.3
48.3 2.4 44.2 -14.3
14.2 -2.5 15.8 -11.6
30.0 2.1 29.2 19.4
45.8 -3.4 43.3 -9.0
14.2 -5.4 15.8 -9.4
35.0 4.3 29.2 15.5
64.2 -3.3 44.2 -5.9
17.5 -4.3 15.8 -8.4
24.2 4.9 30.0 14.2
74.2 -3.5 45.0 -5.4
50 nV/deg^2
0 10 20 30 40 50 60 70 80 ms

Family: SC

ABCA4: mut. N96H/GIVS+5A

age: 26 years

VA (RE) 20/1000

Fundus Fishman III

ERG (RE) Group 3

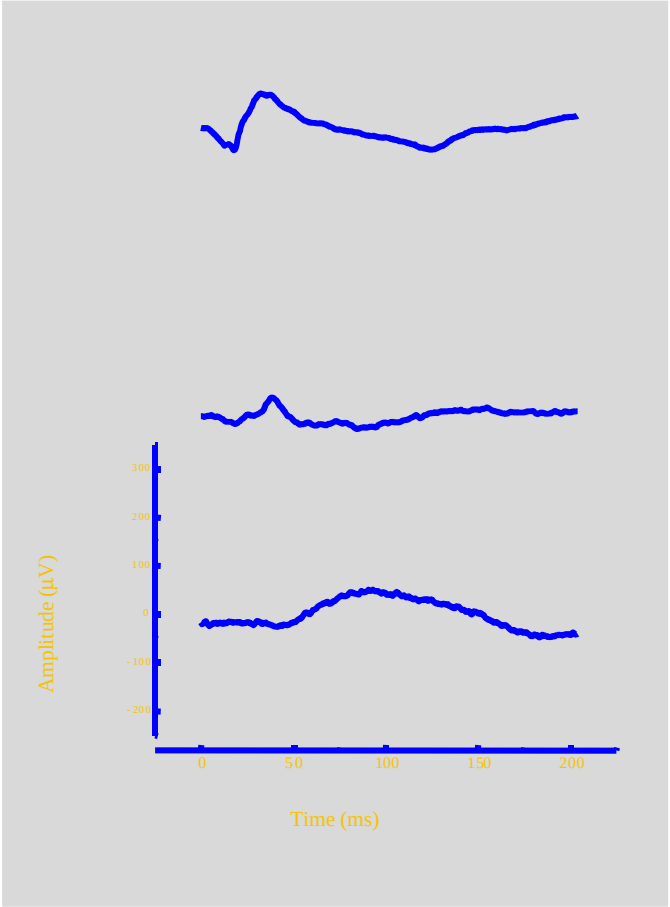

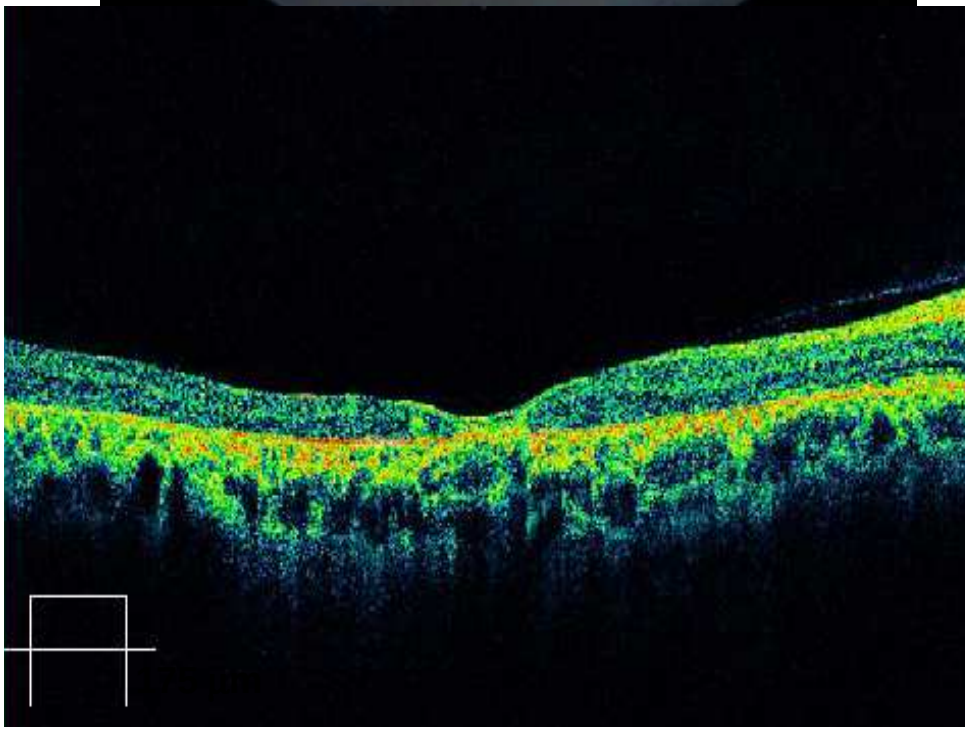

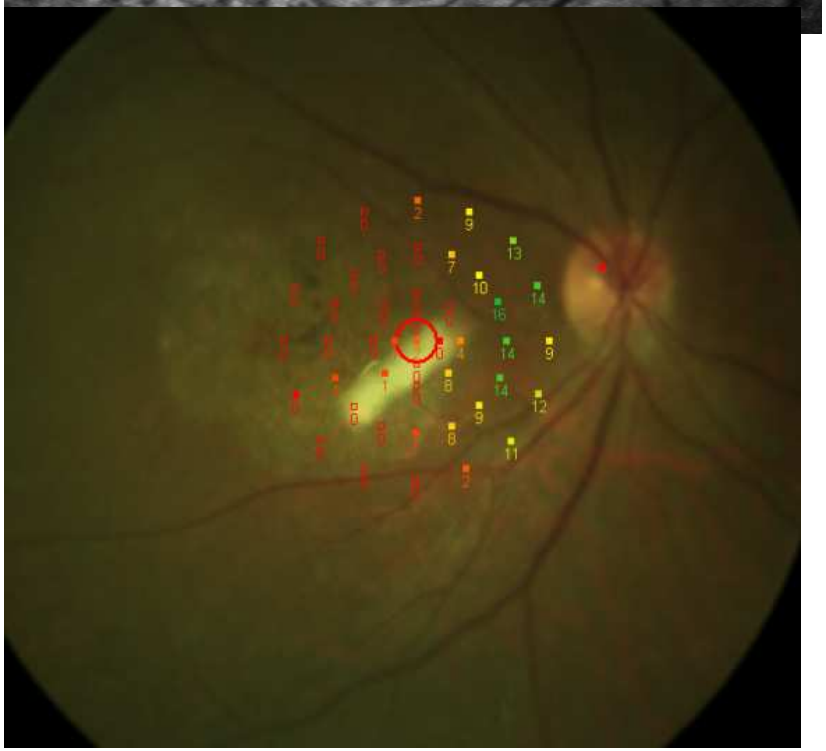

Field View

Group Averages

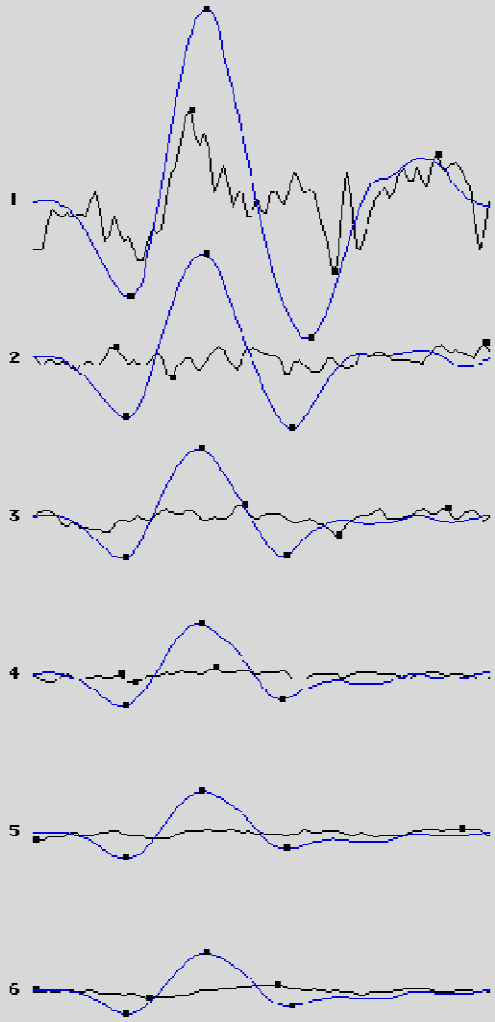

	Latencies ms	Values nV/deg^2	Latencies ms	Values nV/deg^2
1	27.5	33.6	16.7	-35.8
	52.5	-25.9	30.0	71.6
	70.8	17.5	45.3	-51.0
2	14.2	4.4	15.8	-21.4
	24.2	-6.9	30.0	39.0
	79.2	6.1	45.0	-25.6
3	36.7	4.5	15.8	-15.1
	53.3	-6.7	29.2	25.3
	72.5	3.2	44.2	14.3
4	15.0	0.2	15.8	-11.6
	17.5	-2.9	29.2	19.4
	31.7	2.8	43.3	-9.0
5	0.0	-2.8	15.8	-9.4
	0.0	-2.8	29.2	15.5
	75.0	1.7	44.2	-0.9
6	0.0	0.3	15.8	-8.4
	20.0	2.4	30.0	14.2
	42.5	2.2	45.0	-5.4

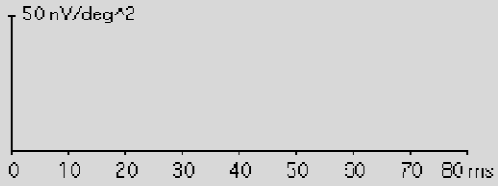

Grouping

Field View

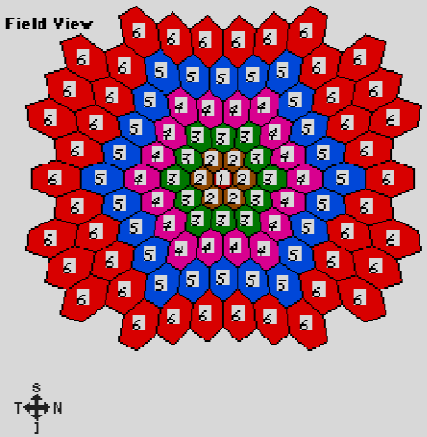

Family: LA

ABCA4: mut. N965S G1961E

Age: 15 years

VA (RE): 20/1000

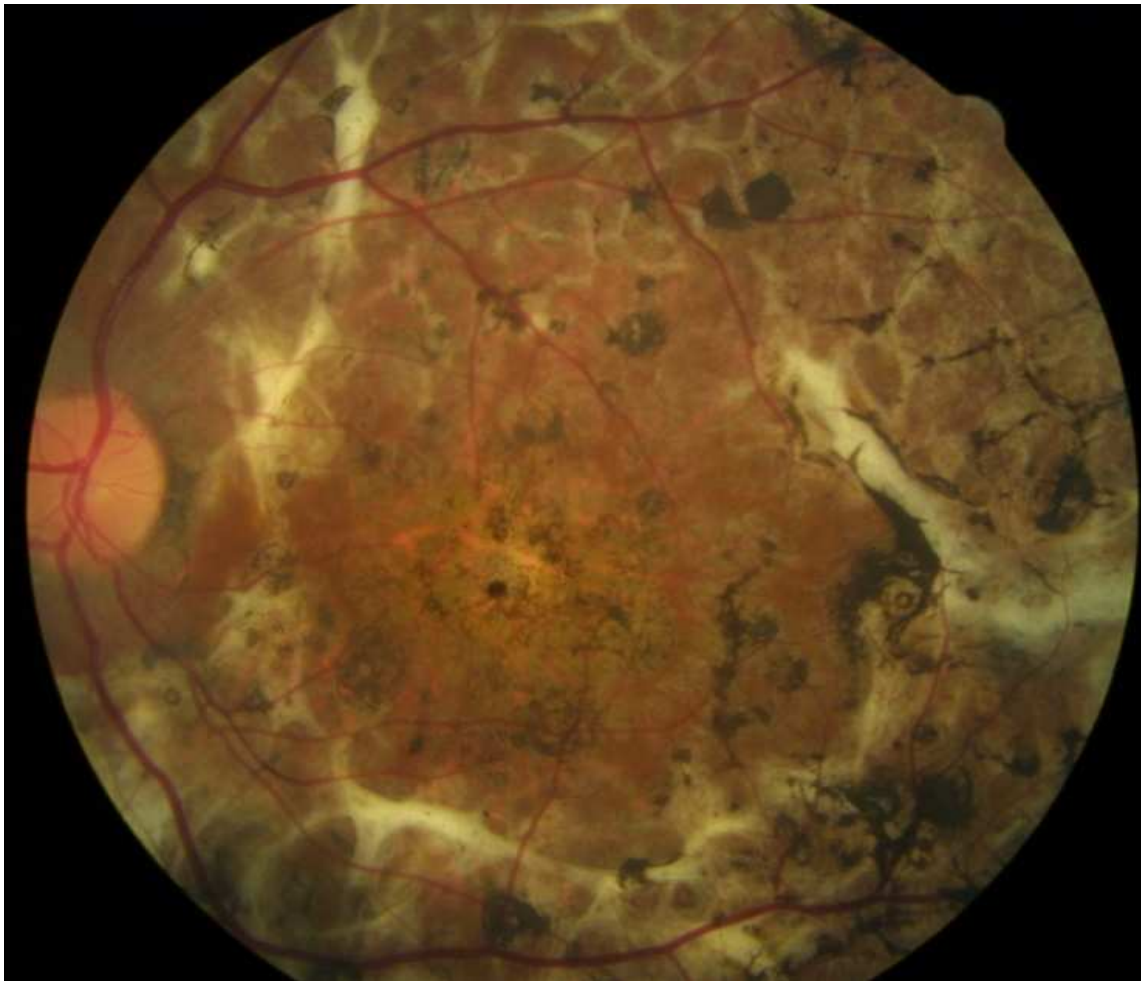

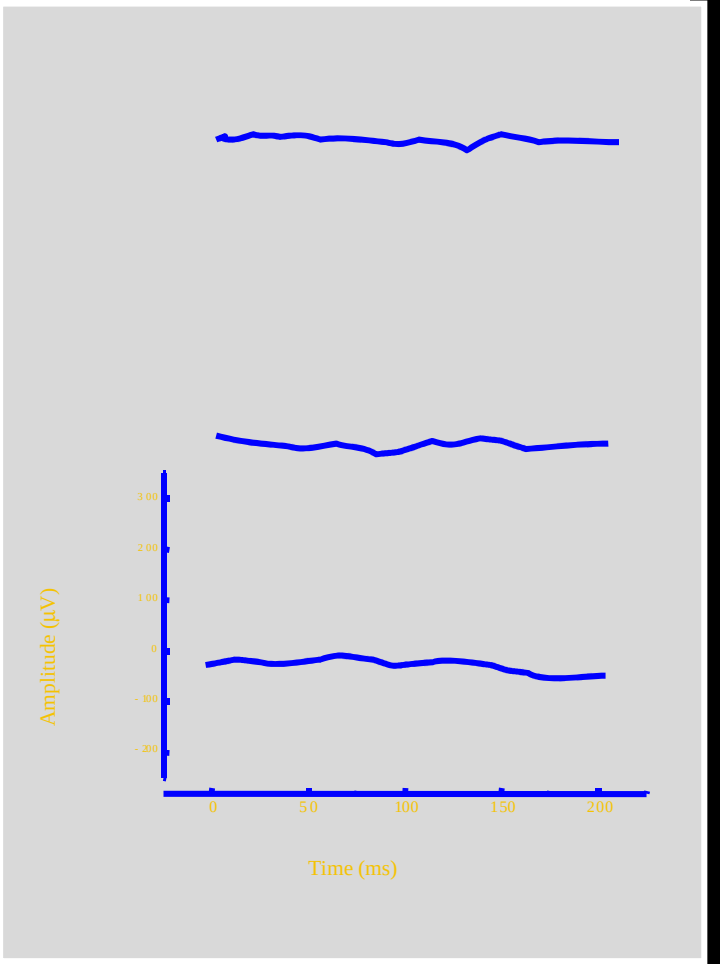

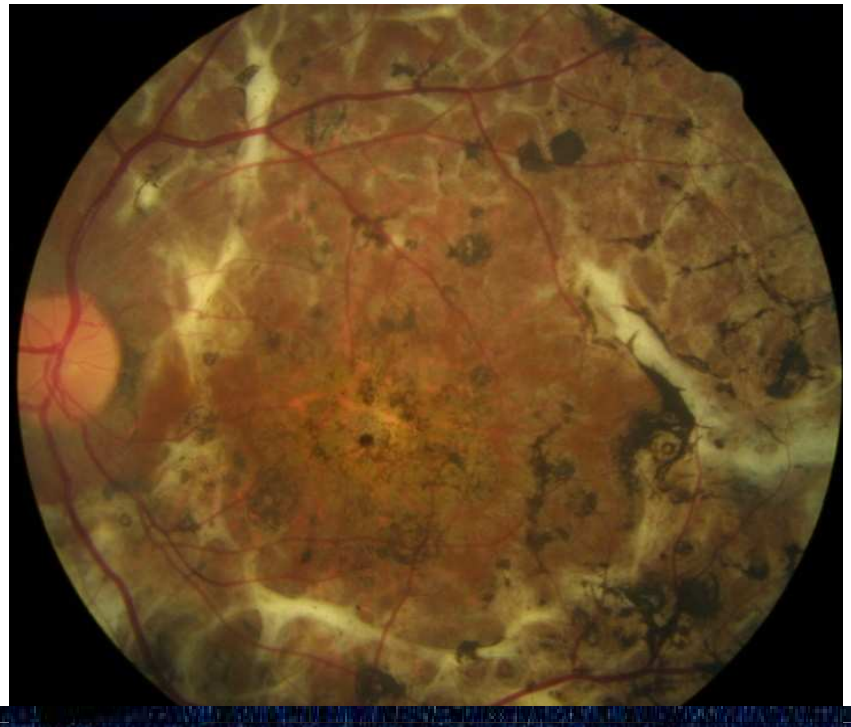

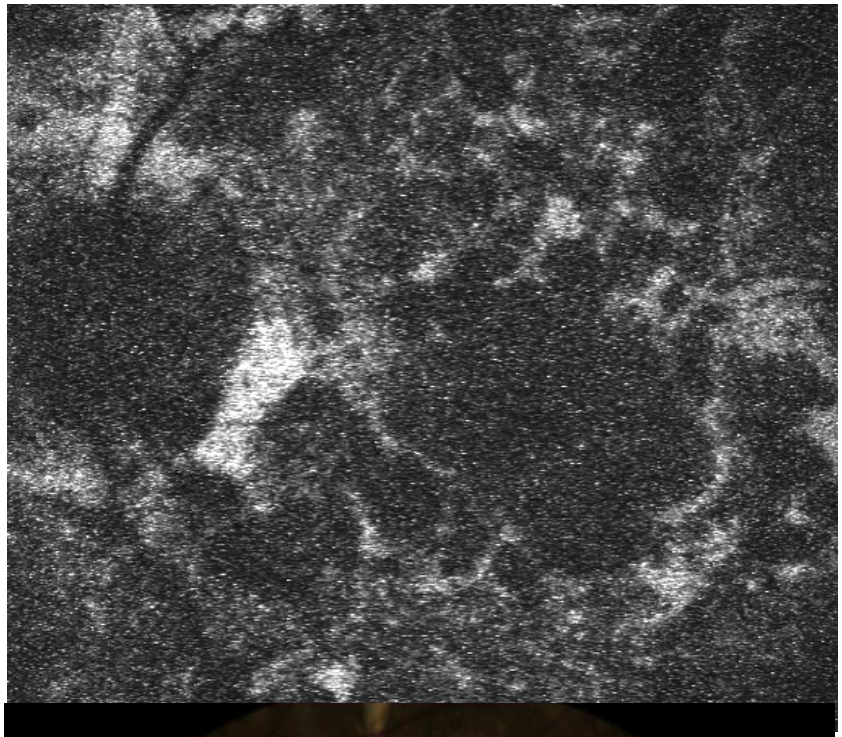

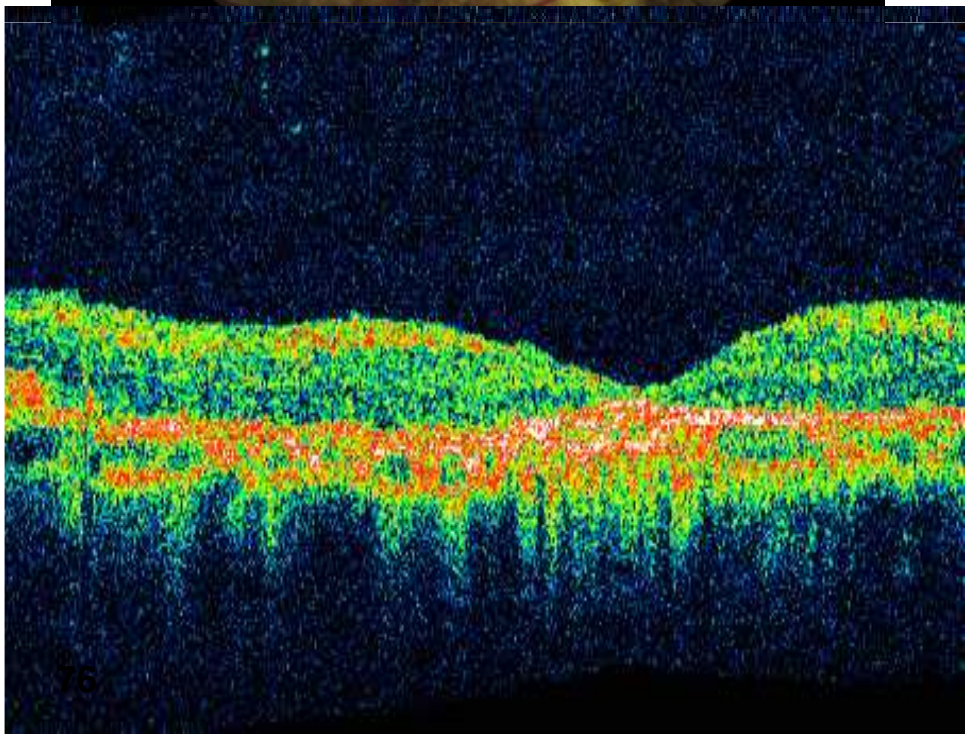

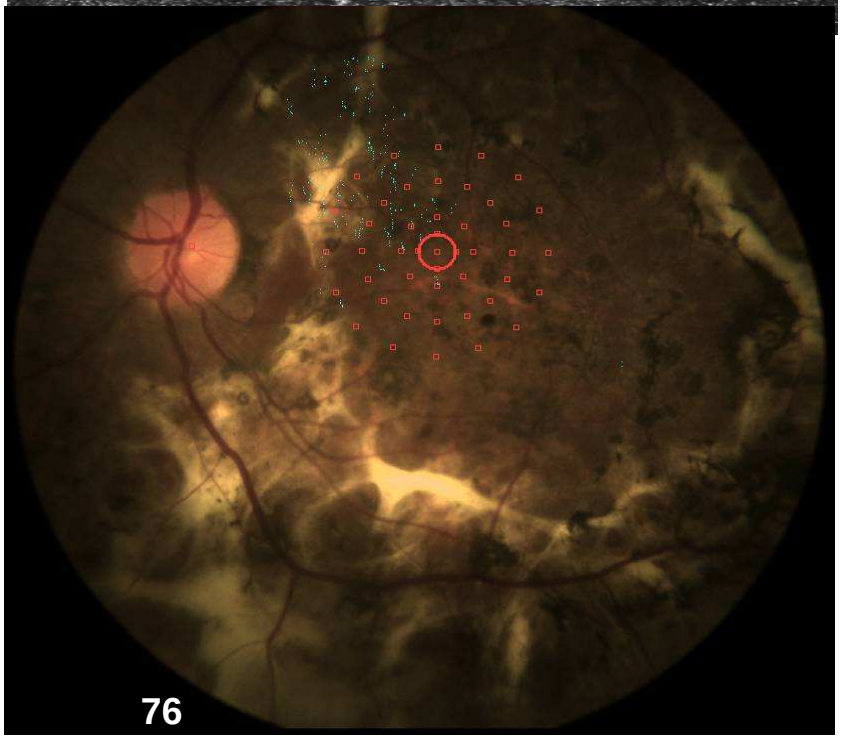
76

Family: RR

ABCA4: mut. V250InsCAAA/V767D

age: 18 years

VA (RE): 20/600

Fundus: Fishman III

ERG (RE): Group 3

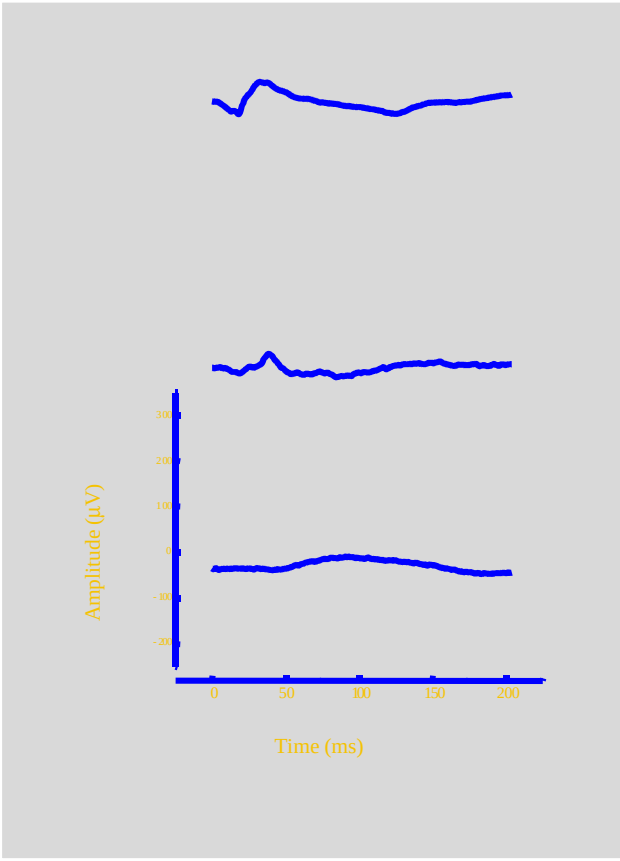

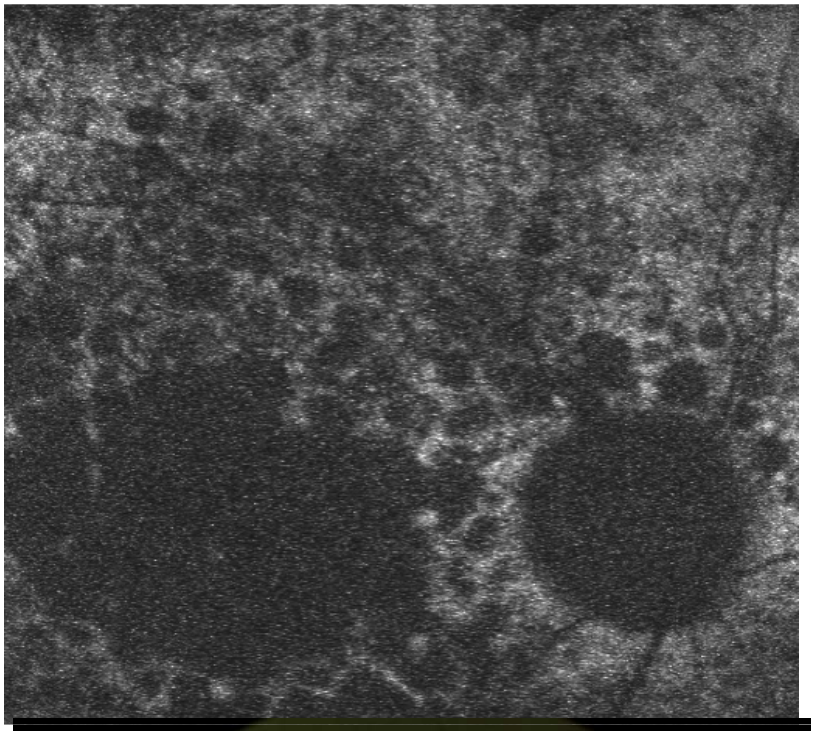

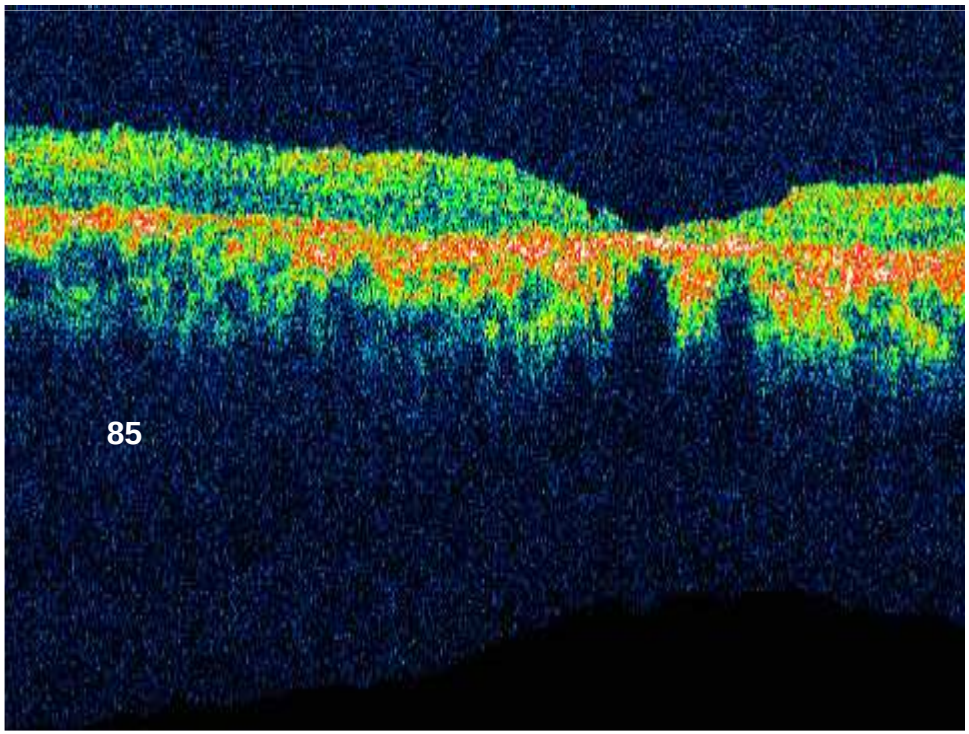
85

Field View

Group Averages

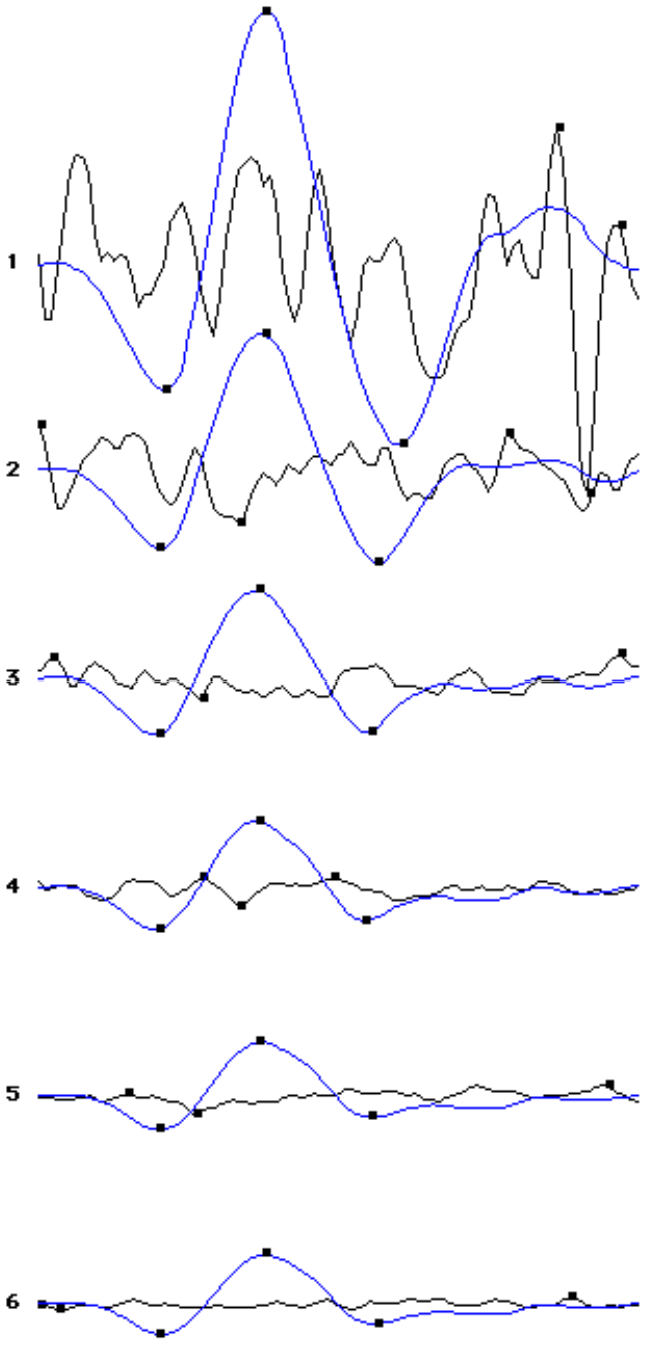

	Latencies ms	Values nV/deg^2	Latencies ms	Values nV/deg^2
1	69.2	38.6	16.7	-35.8
	73.3	-64.7	30.0	71.6
	77.5	11.0	48.3	-51.0
2	0.0	13.3	15.8	-21.4
	26.7	-14.2	30.0	39.0
	62.5	11.1	45.0	-25.6
3	1.7	5.9	15.8	-15.1
	21.7	-4.7	29.2	25.3
	77.5	7.2	44.2	-14.3
4	21.7	3.1	15.8	-11.6
	26.7	-5.0	29.2	19.4
	39.2	3.2	43.3	-9.0
5	11.7	0.6	15.8	-9.4
	20.8	-4.9	29.2	15.5
	75.8	3.2	44.2	-5.9
6	0.0	-0.1	15.8	-8.4
	2.5	-1.3	30.0	14.2
	70.8	1.9	45.0	-5.4

MALATTIA DI STARGARDT

Terapia

Luteina

Pigmento maculare, (luteina e zeaxantina), contribuisce alla protezione della macula attraverso l'assorbimento passivo dei raggi luminosi a più breve lunghezza d'onda. L'esposizione alla luce non solo provoca l'accumulo di A2E, ma aumenta anche la potenziale tossicità di A2E accumulatosi per processi foto-ossidativi.

MALATTIA DI STARGARDT

La supplementazione con vitamina A andrebbe evitata in pazienti con mutazioni nel gene ABCA4 o affetti da altre distrofie retiniche e maculari associate all'accumulo di lipofuscina a livello dell'epitelio pigmentato retinico.

Radu RA Invest Ophthalmol Vis Sci. 2008

MALATTIA DI STARGARDT

Prospettive future: terapia genica

Vettori lentivirali

Nei topi ABCA4 -/-, il trasferimento mediante vettori lentivirali nello spazio subretinico di una copia normale del gene ABCA4 è in grado di correggere il fenotipo della malattia.

Kong J Gene Ther. 2008

MALATTIA DI STARGARDT

Terapia genica

Vettori virali Adeno-Associati

La somministrazione intraoculare del vettore adenovirale rAAV2/5 codificante per il gene ABCA4 in topi ABCA4 (-/-) ha comportato la comparsa della proteina a livello del segmento esterno dei bastoncelli ed un significativo e stabile miglioramento morfologico e funzionale della retina.

Allocca M J Clin Invest. 2008

RETINITE PIGMENTOSA

Definizione

La Retinite pigmentosa è una malattia degenerativa ereditaria, eterogenea geneticamente e clinicamente.

RETINITE PIGMENTOSA

Modalità di trasmissione ereditaria

Autosomica dominante	Autosomica recessiva	X-linked	Mitocondriale
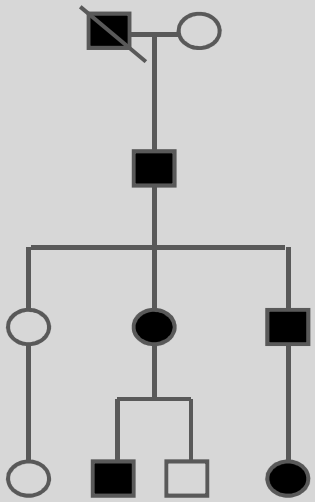	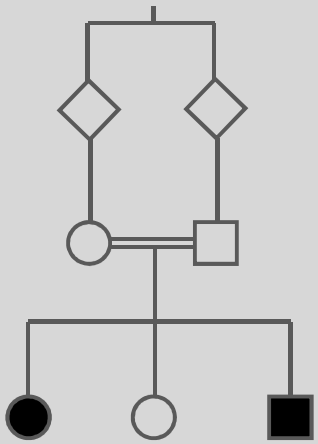	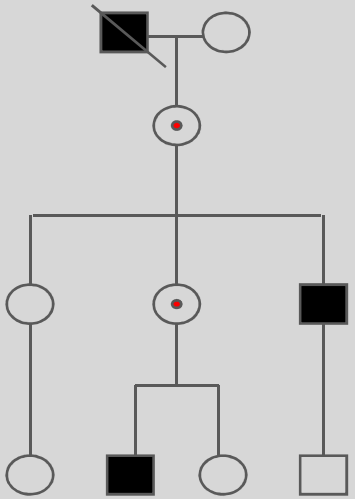	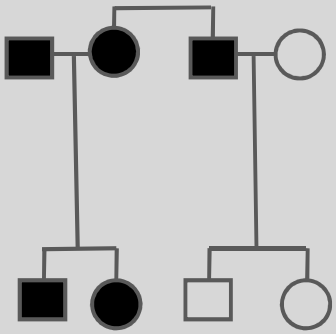

RETINITE PIGMENTOSA

Sintomi

- **Nictalopia**
- **Restringimento del campo visivo**
- **Riduzione dell’acutezza visiva centrale**
- **Alterazione della visione dei colori**
- **Fotopsie**

RETINITE PIGMENTOSA

Inquadramento clinico: Esame del fondo oculare (forma tipica)

RETINITE PIGMENTOSA

Inquadramento clinico: Esame del fondo oculare

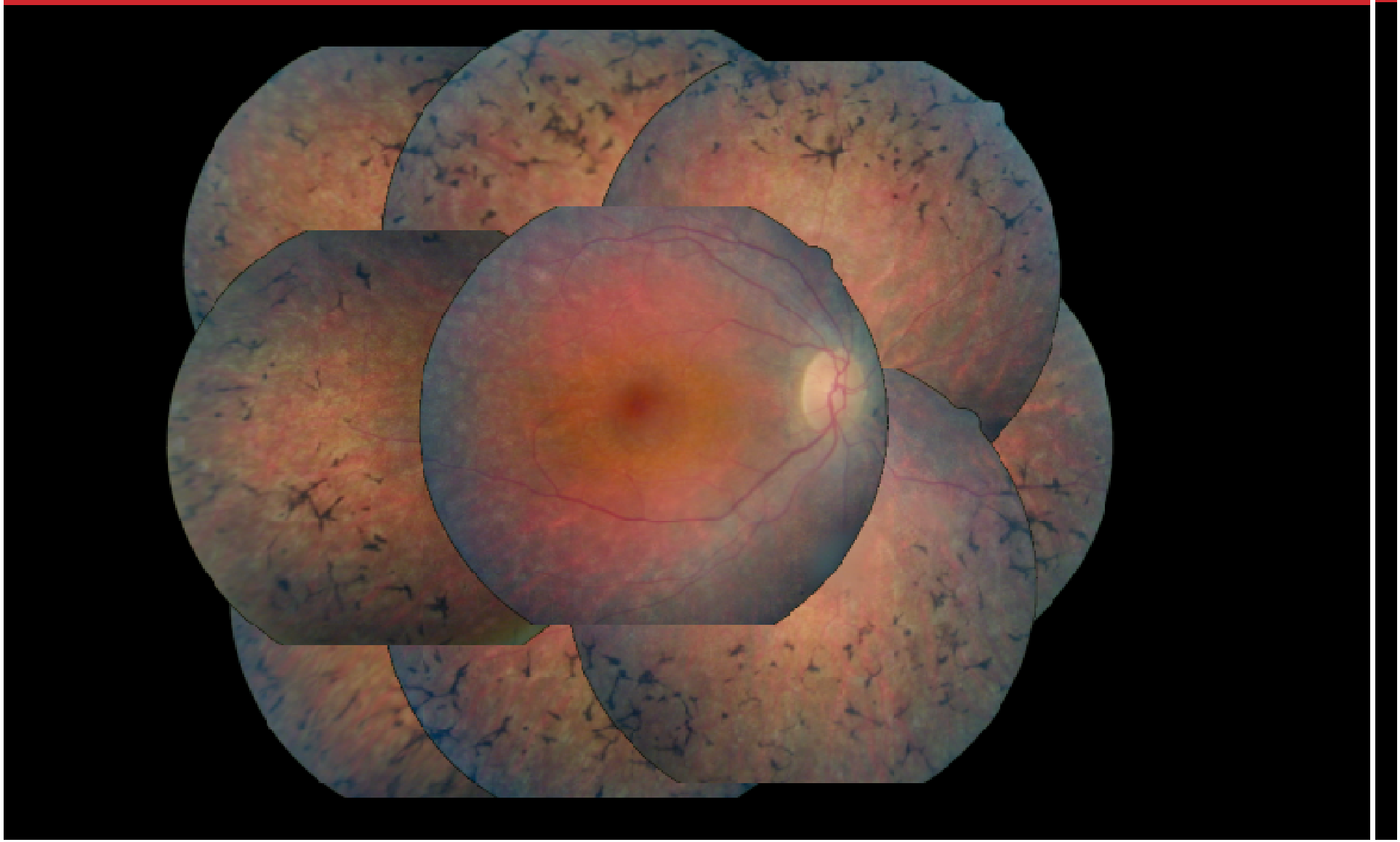

RETINITE PIGMENTOSA

Inquadramento clinico: Esame del fondo oculare

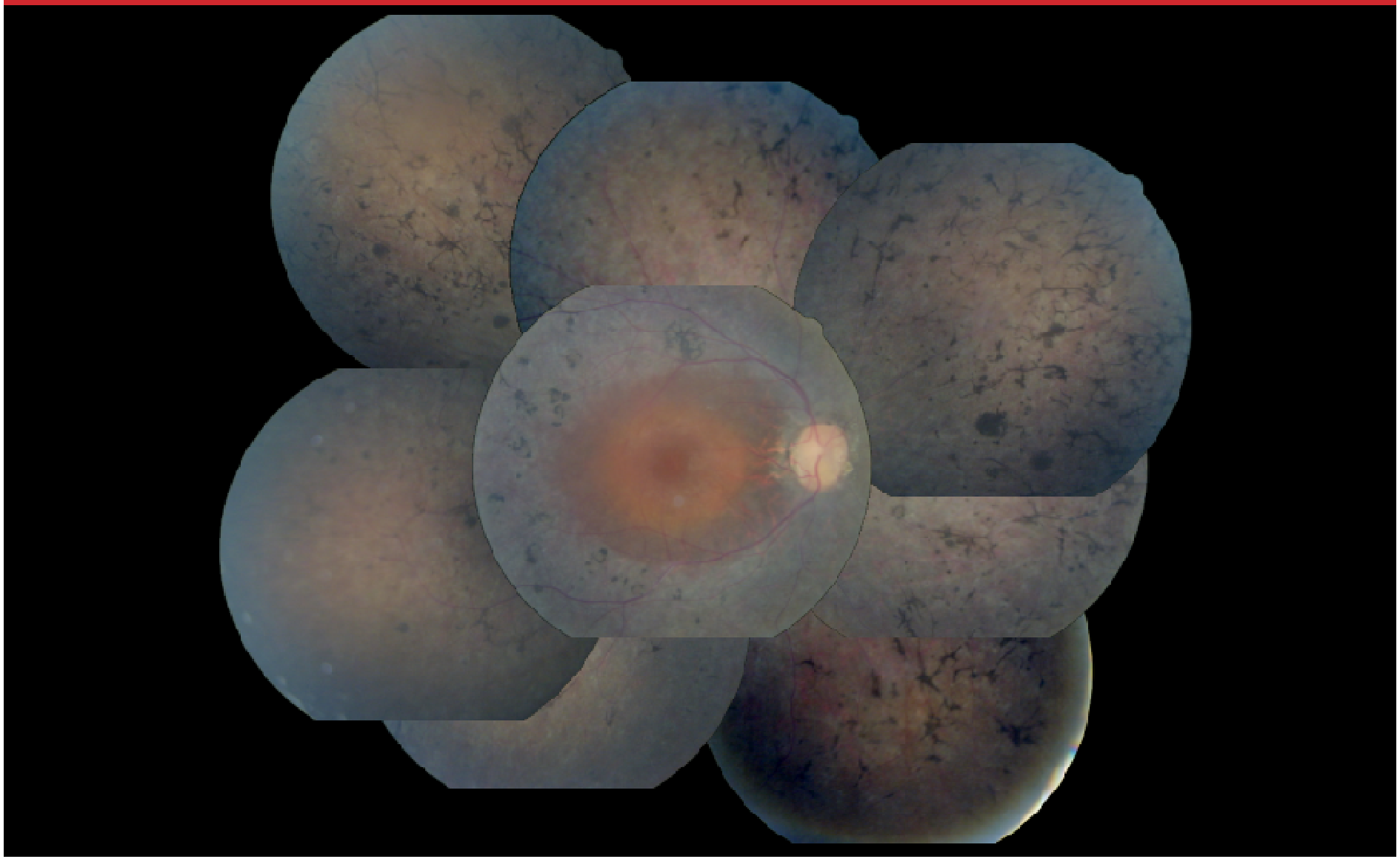

RETINITE PIGMENTOSA

Inquadramento clinico: Esame del fondo oculare

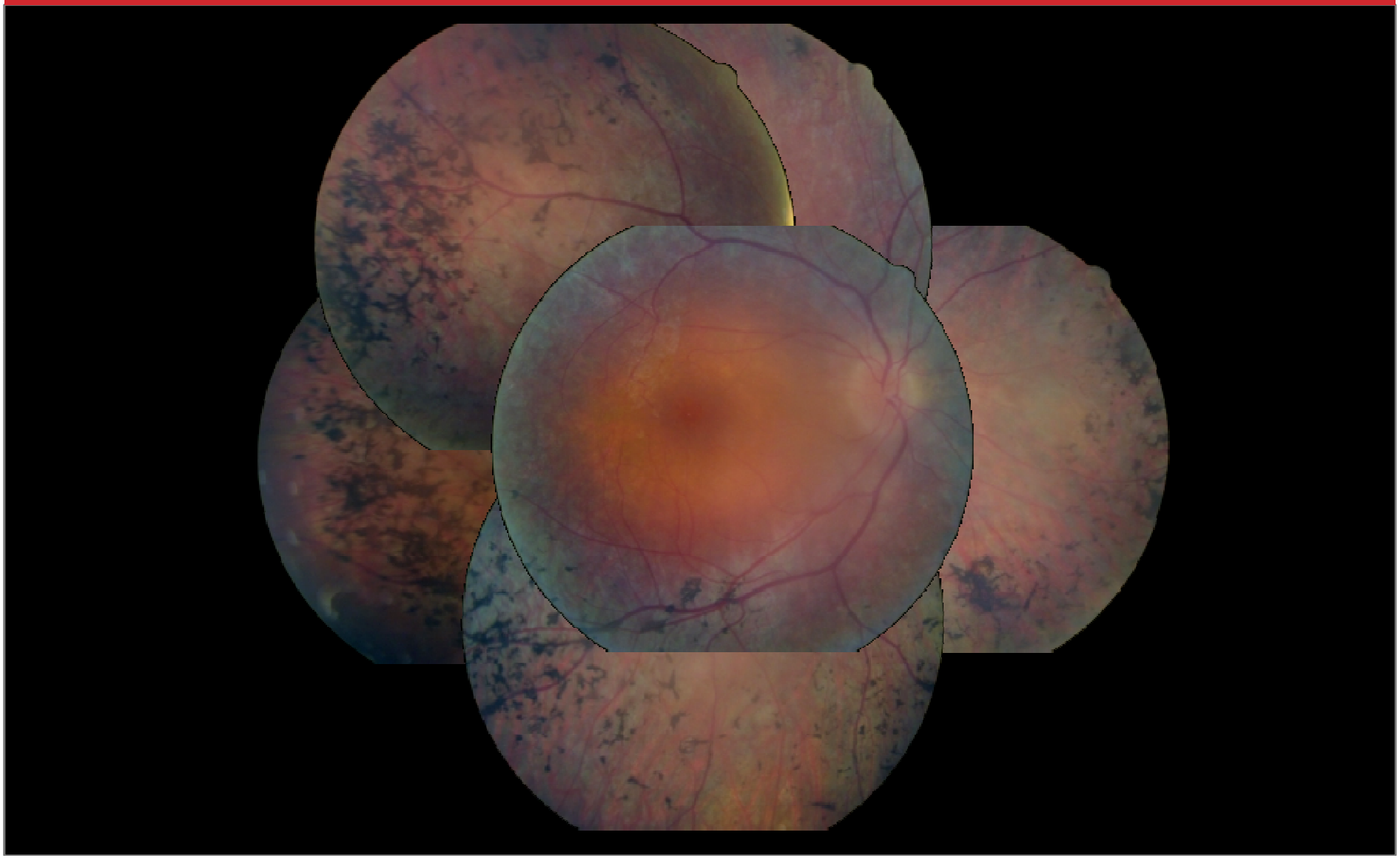

RETINITE PIGMENTOSA

Inquadramento clinico: Esame del fondo oculare

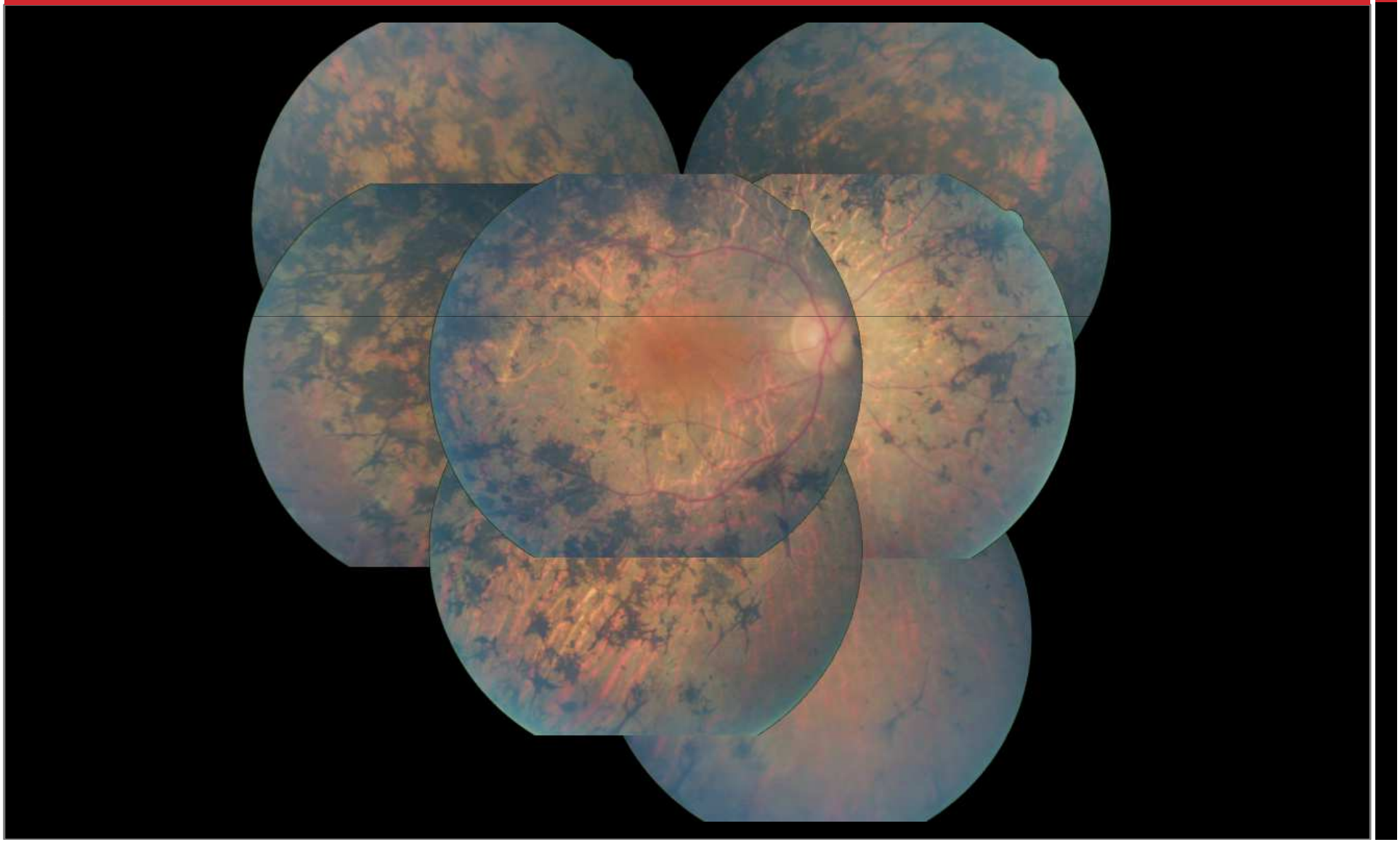

RETINITE PIGMENTOSA

Inquadramento clinico: Esame del fondo oculare (forma a settore)

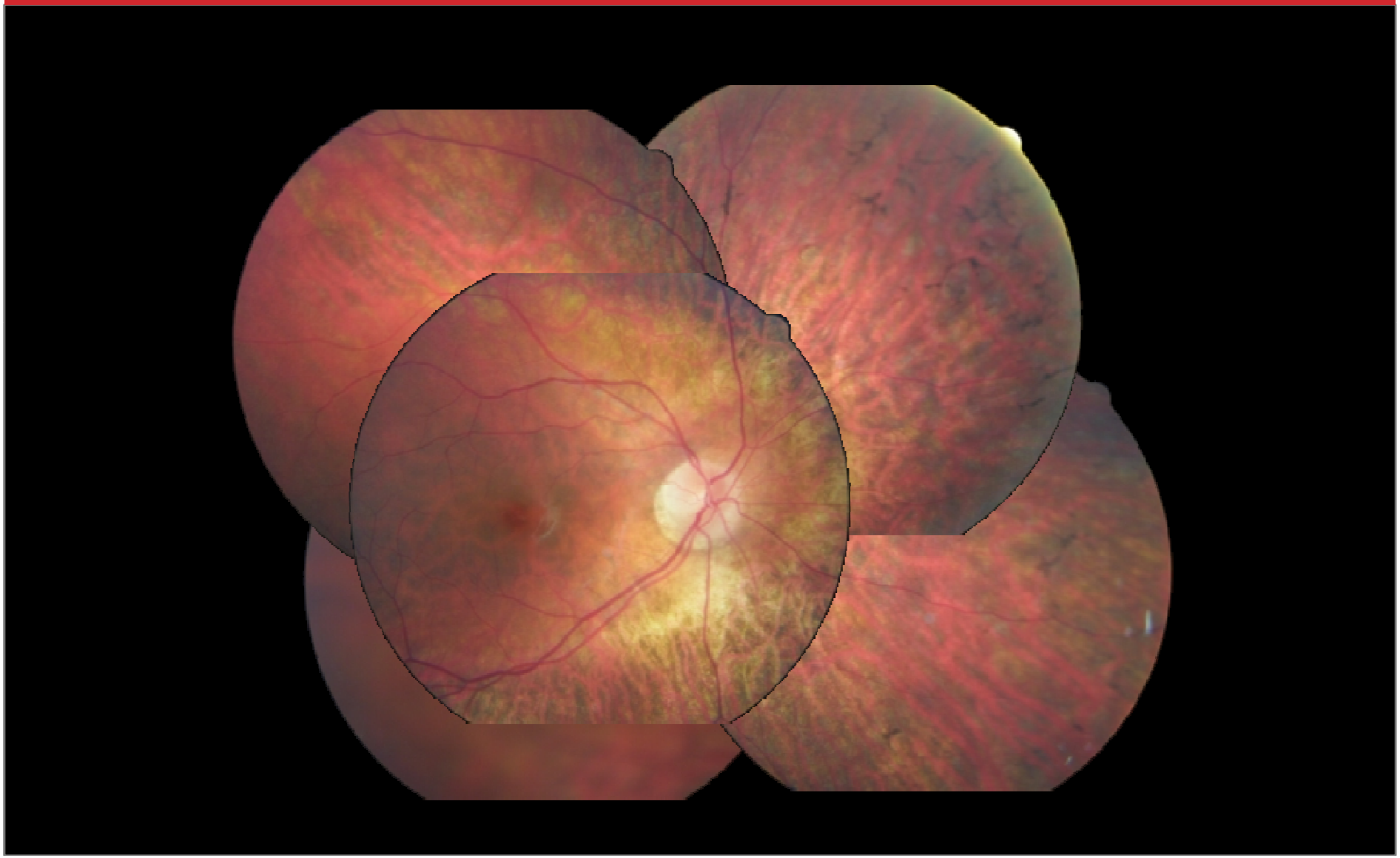

RETINITE PIGMENTOSA

Inquadramento clinico: Esame del fondo oculare

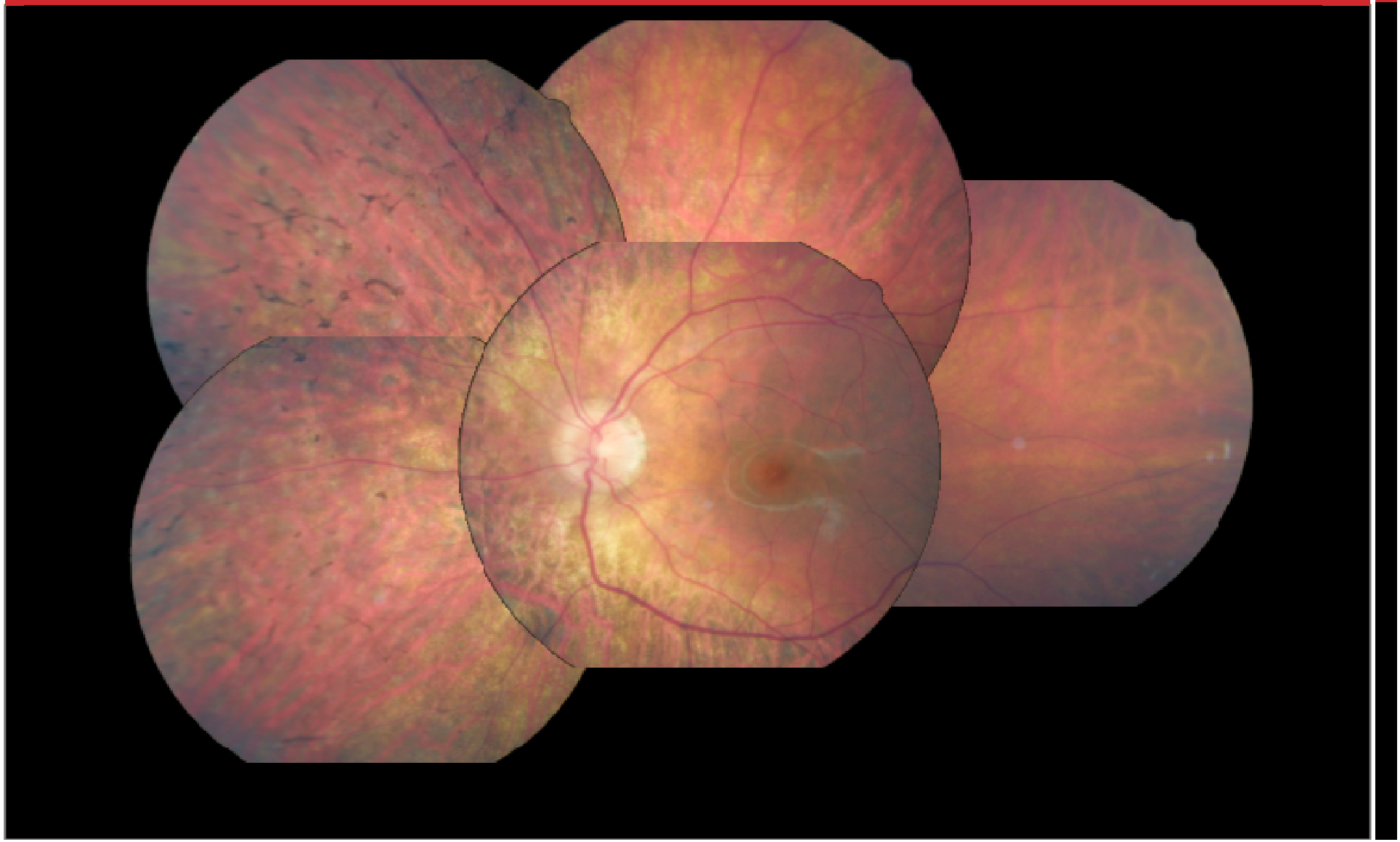

RETINITE PIGMENTOSA

Inquadramento clinico: Esame del fondo oculare (forma pericentrale)

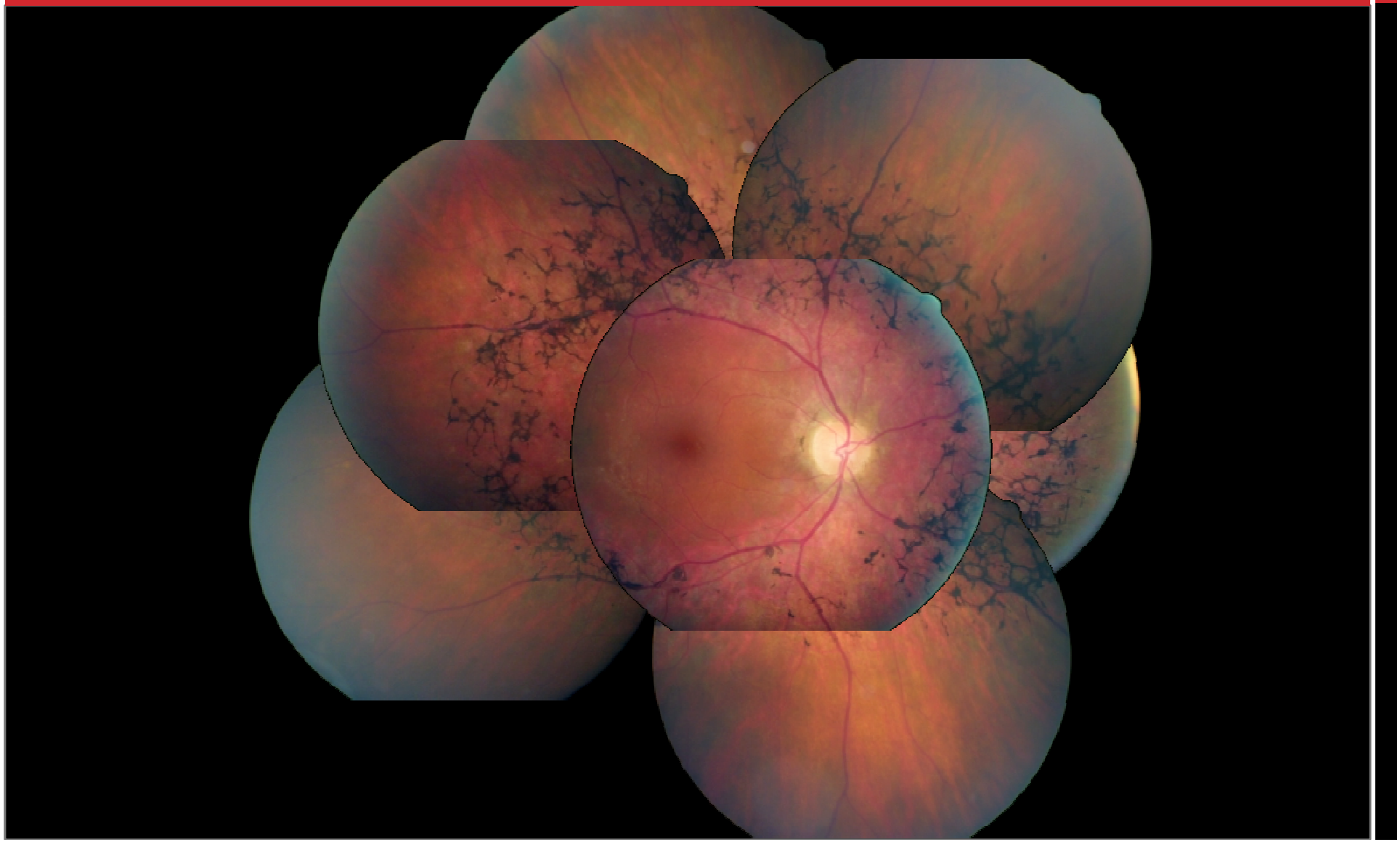

RETINITE PIGMENTOSA

Inquadramento clinico: Esame del fondo oculare (forma centrale)

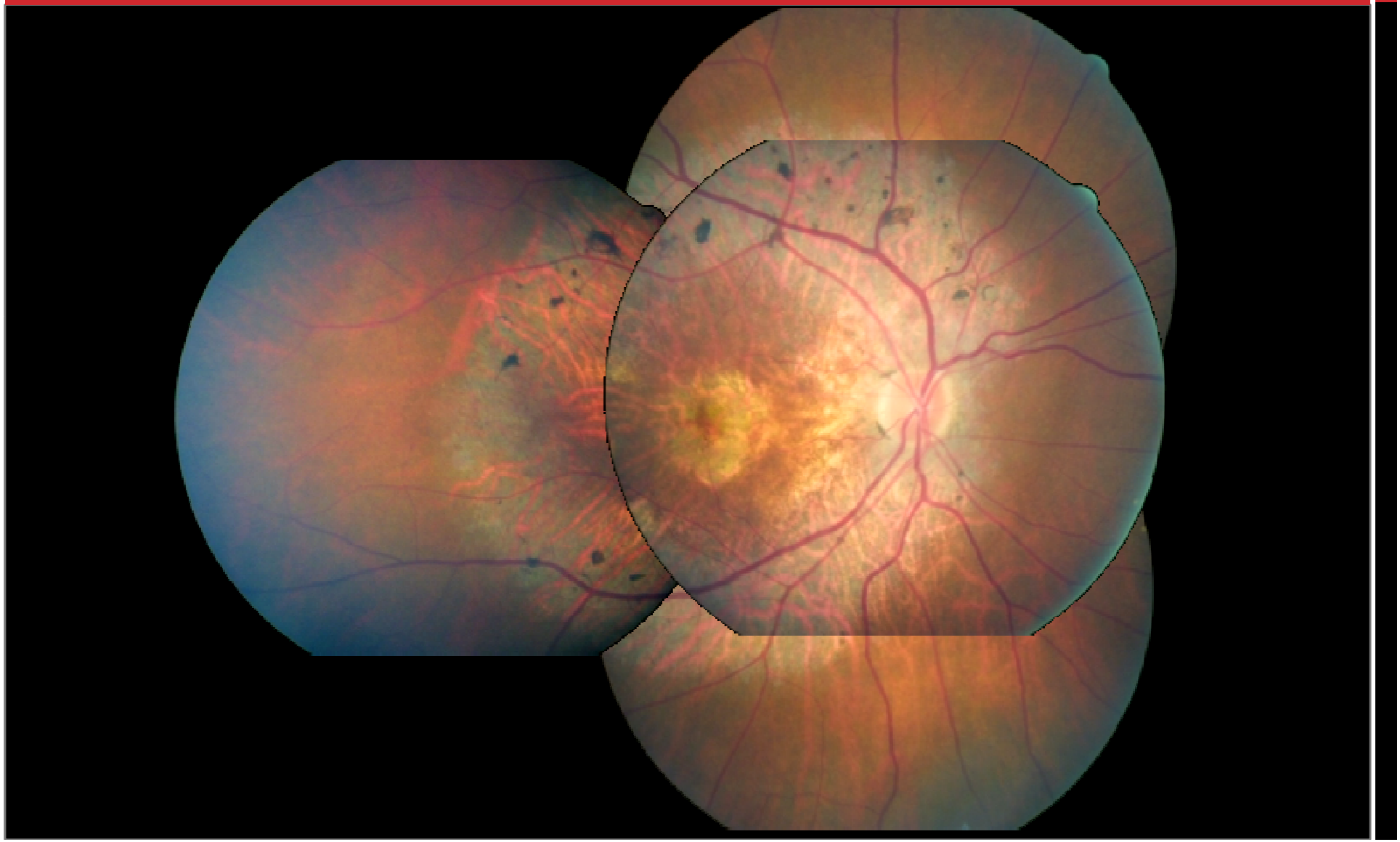

RETINITE PIGMENTOSA

Inquadramento clinico: Esame del campo visivo manuale (in midriasi)

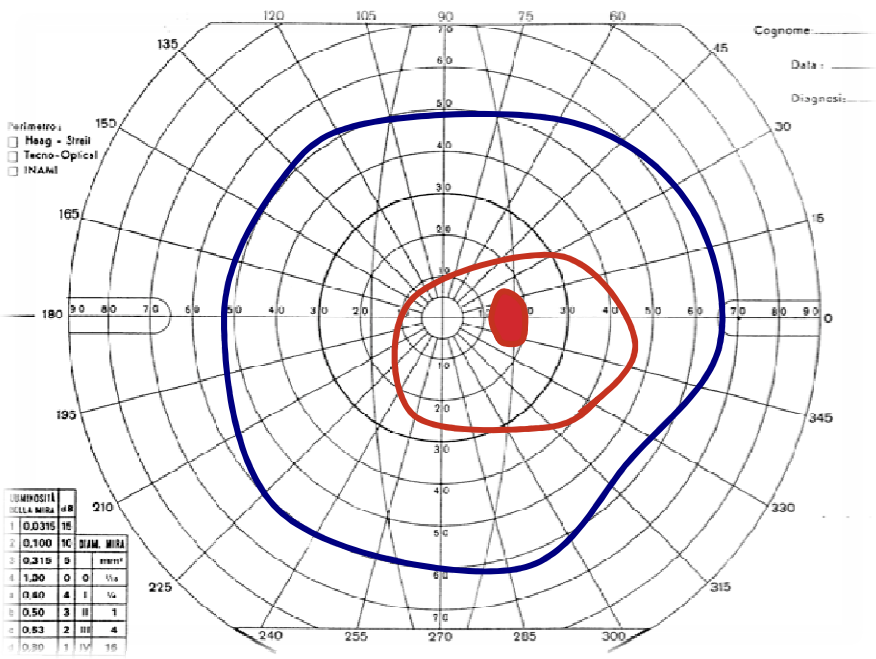

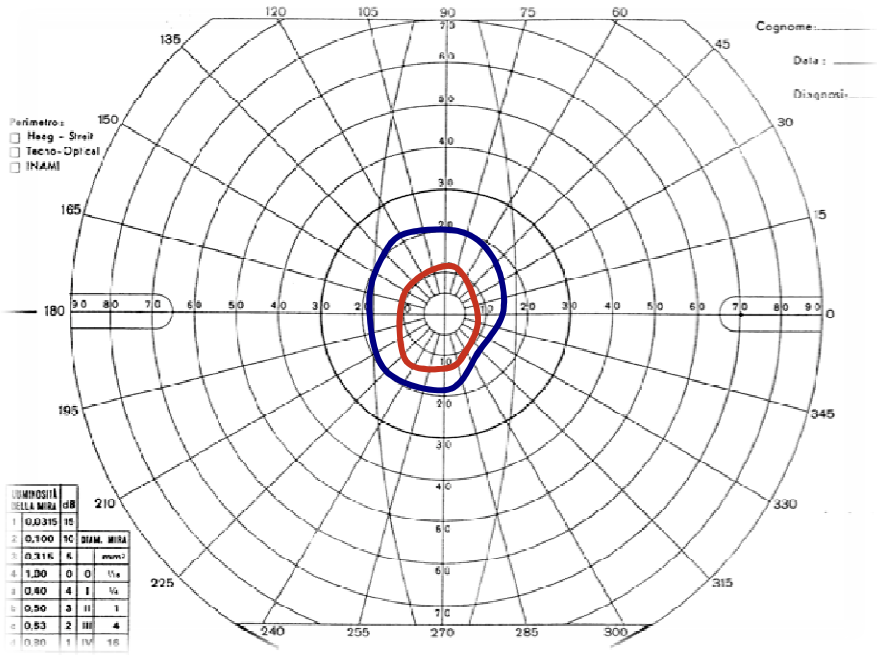

RETINITE PIGMENTOSA

Inquadramento clinico: Esame elettrofisiologico (protocollo ISCEV)

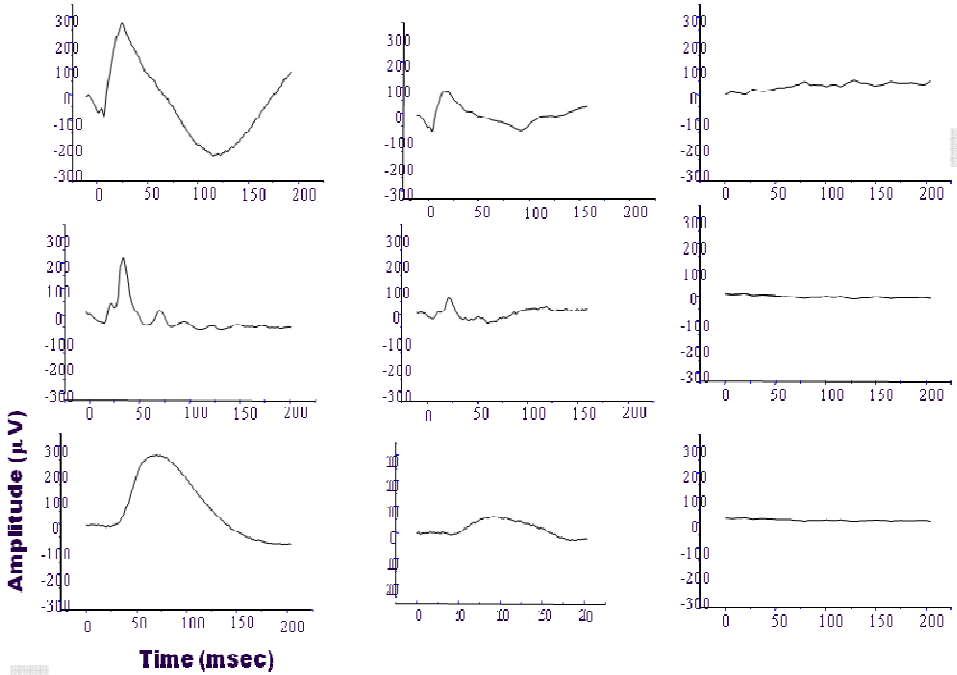

- Massima midriasi
- Almeno 20 min di adattamento al buio prima della registrazione dei tracciati scotopici
- 10 min di adattamento alla luce prima della registrazione dei tracciati fotopici

RETINITE PIGMENTOSA

Inquadramento clinico: OCT

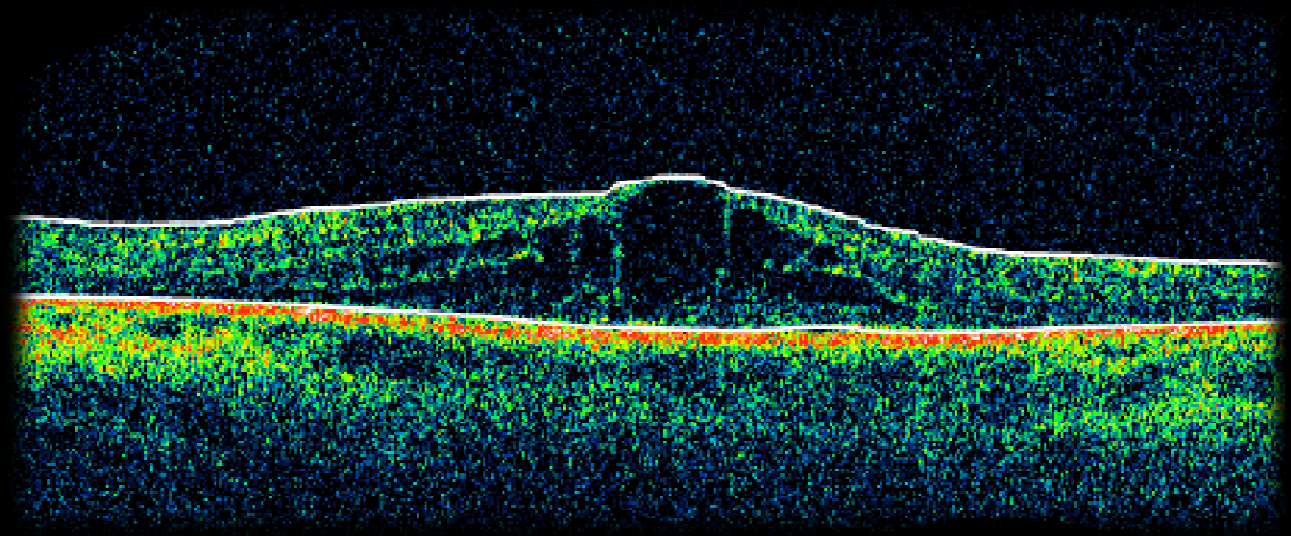

RETINITE PIGMENTOSA

Inquadramento clinico: OCT

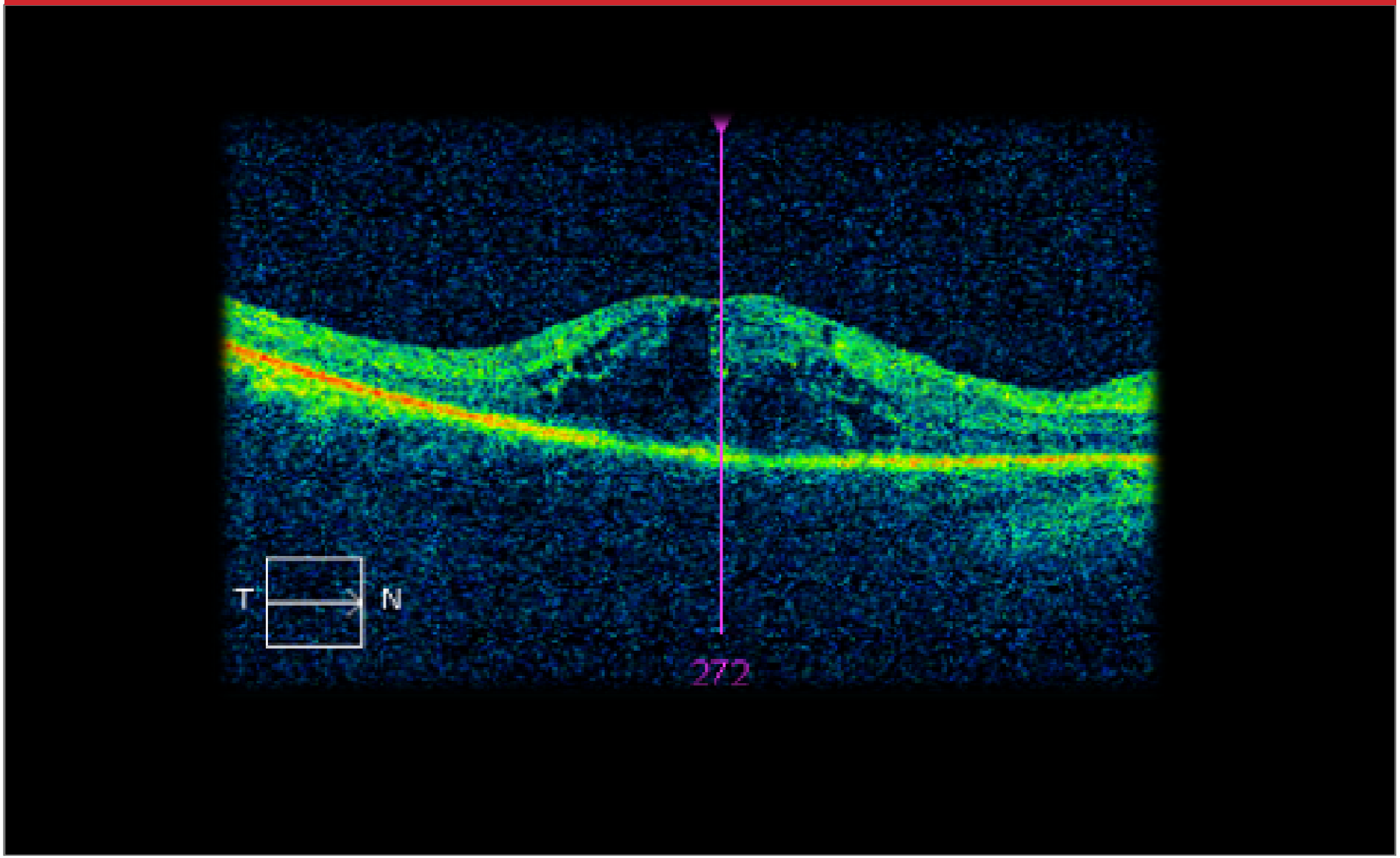

RETINITE PIGMENTOSA

Inquadramento clinico: OCT

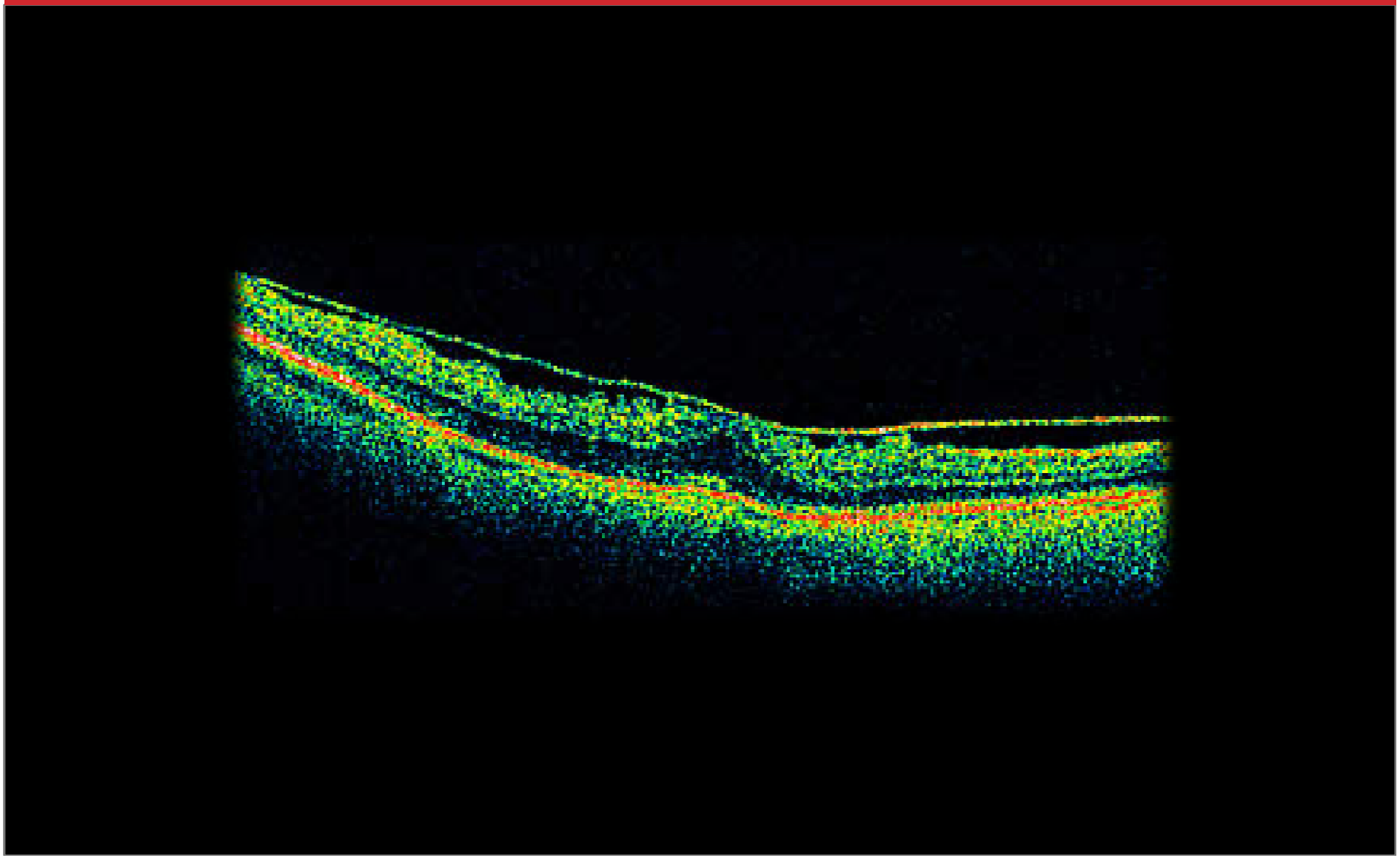

SINDROME DI USHER

Retinite pigmentosa: Forme sindromiche

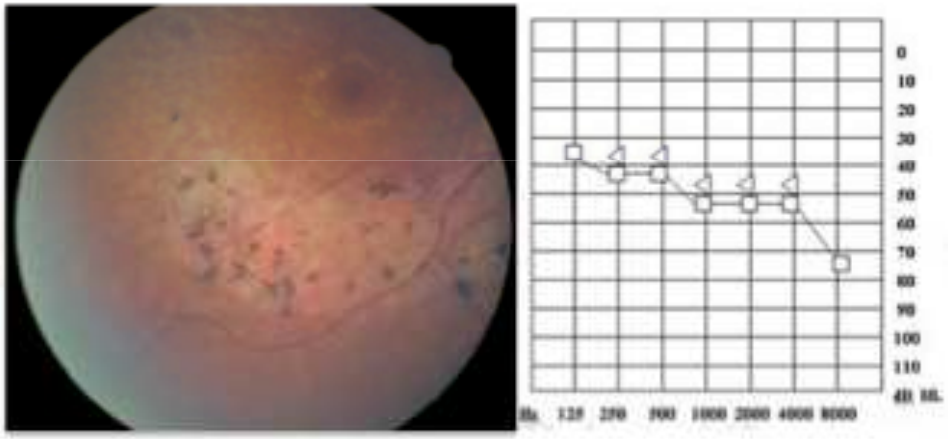

Retinite pigmentosa e sordità neurosensoriale

- USH1: sordità profonda dalla nascita con disfunzione vestibolare

- USH2: ipoacusia neurosensoriale con normale funzione vestibolare

- USH3: ipoacusia progressiva

SINDROME DI BARDET-BIEDL

Retinite pigmentosa: Forme sindromiche

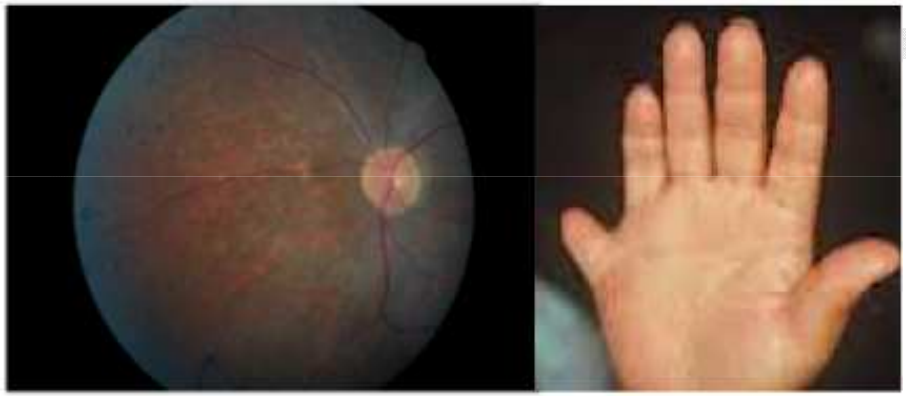

Retinite pigmentosa (>90%)

- polidattilia
- obesità
- ritardo mentale
- ipogenitalismo

SINDROME DI SENIOR-LOKEN

Retinite pigmentosa: Forme sindromiche

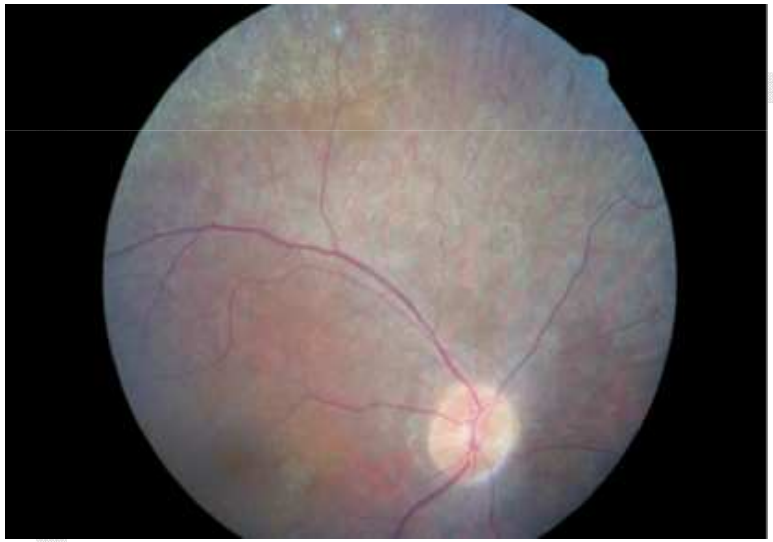

Retinite pigmentosa

- insufficienza renale con rene policistico

MALATTIA DI REFSUM

Retinite pigmentosa: Forme sindromiche

Retinite pigmentosa

- Polineurite
- Alterzioni elettrocardiografiche
- Sordità
- Ittiosi
- Accumulo tissutale di acido fitanico

PERCORSO DIAGNOSTICO

Prima visita in Day Hospital



Visita oculistica generale

Retinografia

Campo visivo Goldmann

ERG Standard da flash

OCT

Definizione del modello di trasmissione ereditario

Prelievo per test genetico

Consegna relazione integrata con diagnosi clinica

RETE DI CONSULENZE

Consulenza Audio-vestibolare

(Prof. Elio Marciano - Direttore Dipartimento di Audiologia Università Federico II)

Consulenza Neurologica

(Prof.ssa Marina Melone - Clinica Neurologica SUN)

Consulenza Nefrologica

(Prof. Giovanbattista Capasso - Clinica Nefrologica SUN)

Consulenza Genetica

(Prof. Vincenzo Nigro Prof.ssa Luisa Politano Dipartimento di Genetica SUN)

LABORATORI TEST GENETICO

- **Ceinge-Biotecnologie Avanzate, Napoli**

- U.O. di Citogenetica e Genetica Azienda Osp-Univ di Careggi, Firenze

MODELLO RISPOSTA

Seconda Università degli Studi di Napoli

AZIENDA OSPEDALIERA UNIVERSITARIA
DIPARTIMENTO DI ATTIVITA' INTEGRATA
MEDICO-CHIRURGICO POLISPECIALISTICO
Direttore: Prof. Antonio Bellastella
SECONDA DIVISIONE DI OFTALMOLOGIA
Primario: Prof.ssa Francesca Simonelli

CENTRO STUDI RETINOPATIE EREDITARIE
Via Pansini 5, 80131 Napoli
Tel 081 5666762 - Fax 0817704501
e-mail: francesca.simonelli@unina2.it

Napoli, 22/10/2012

[redacted]
nata a Stoccarda (Germania) il [redacted]/1966
residente a Cupello (CH)
via [redacted]

Acutezza Visiva Centrale:
O. Destro V.C.: 4/10 (sf + 1,50).
O. Sinistro V.C.: 5/10 (cil. - 0,50 α 175°).

Opacità sottocapsulari posteriori del cristallino in ambo gli occhi.

Esame Oftalmoscopico:
distrofia diffusa dell'epitelio pigmentato retinico con accumuli di pigmento tipo osteoblasti in periferia, papilla ottica pallida, vasi retinici di calibro ridotto.

Campo visivo Goldmann:
riduzione concentrica delle isoptere periferiche

Esame OCT:
distrofia dell'epitelio pigmentato retinico con riduzione dello spessore maculare.

Elettroretinogramma Standard:
tracciati scotopici estinti e fotopici microvoltati.

Conclusioni:
le indagini effettuate consentono di porre diagnosi di Retinite pigmentosa a trasmissione autosomica recessiva. E' in programma l'analisi molecolare dei geni coinvolti.

Prof.ssa F. Simonelli

Prenotare controllo al numero 800177780 (Ambulatorio Retinopatie Ereditarie).

CONTROLLI SUCCESSIVI IN PRESTAZIONE AMBULATORIALE

ERG multifocale

OCT

Autofluorescenza

Microperimetria

RETINITE PIGMENTOSA

Follow up: ERG multifocale

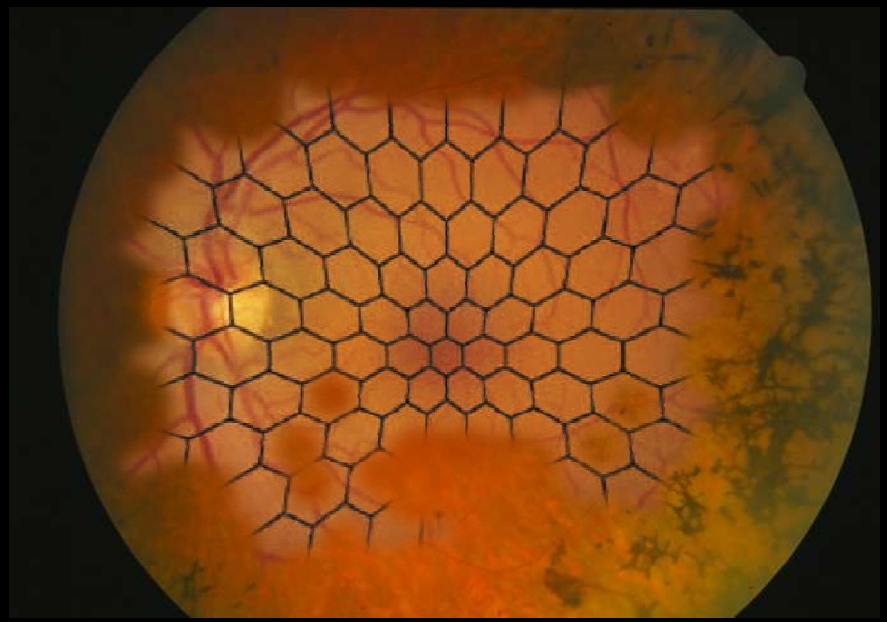

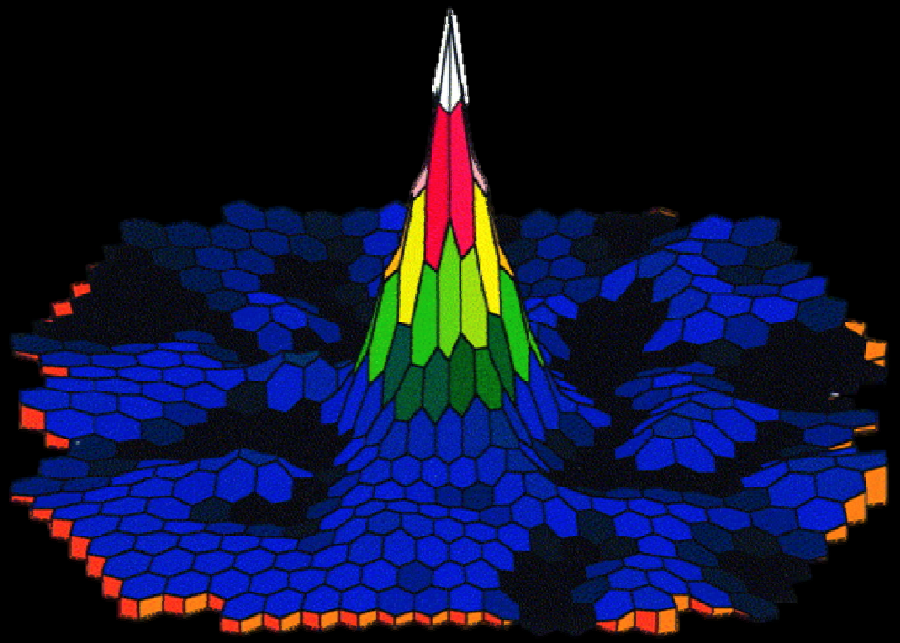

RETINITE PIGMENTOSA

Follow up: OCT

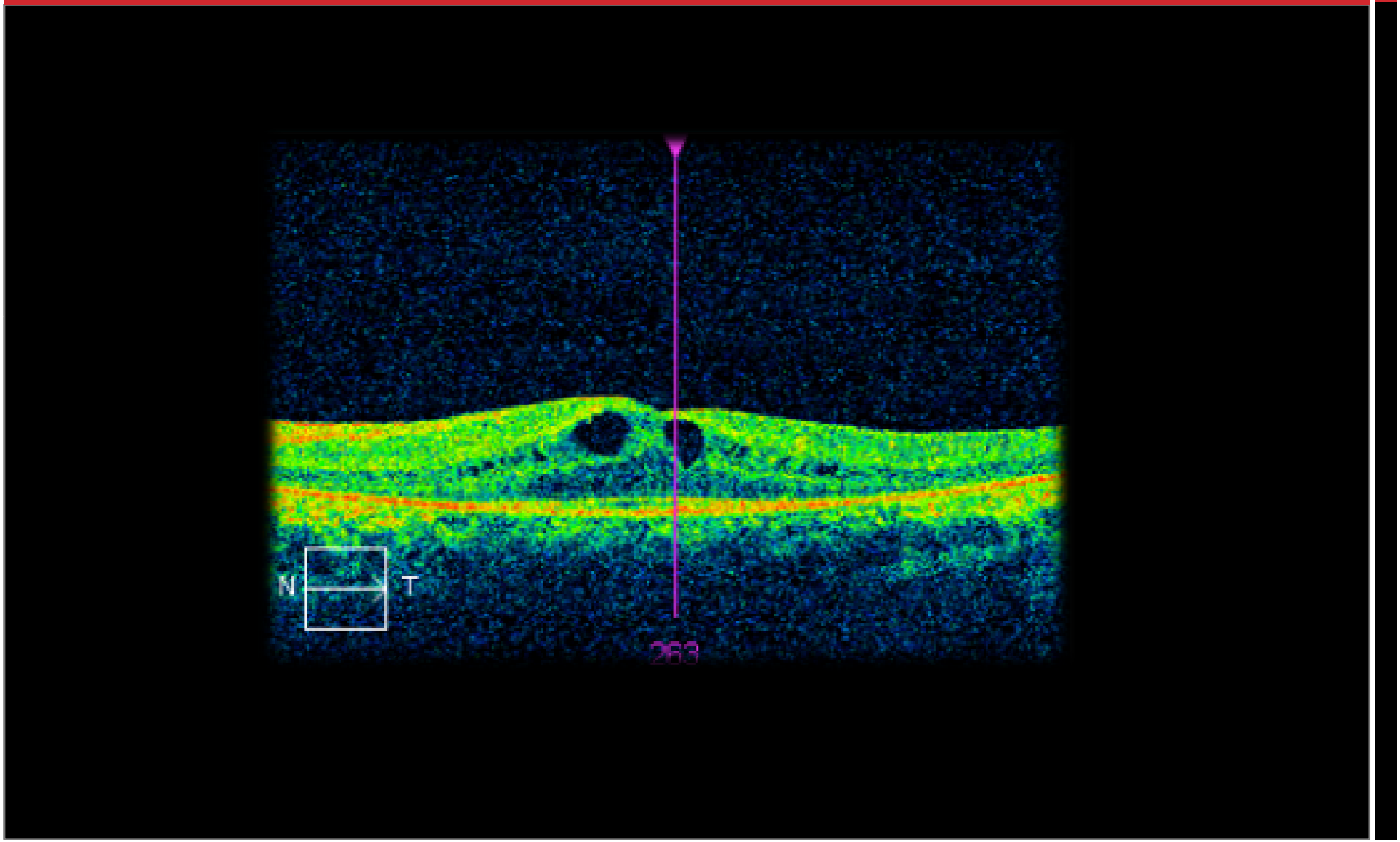

RETINITE PIGMENTOSA

Follow up: Autofluorescenza

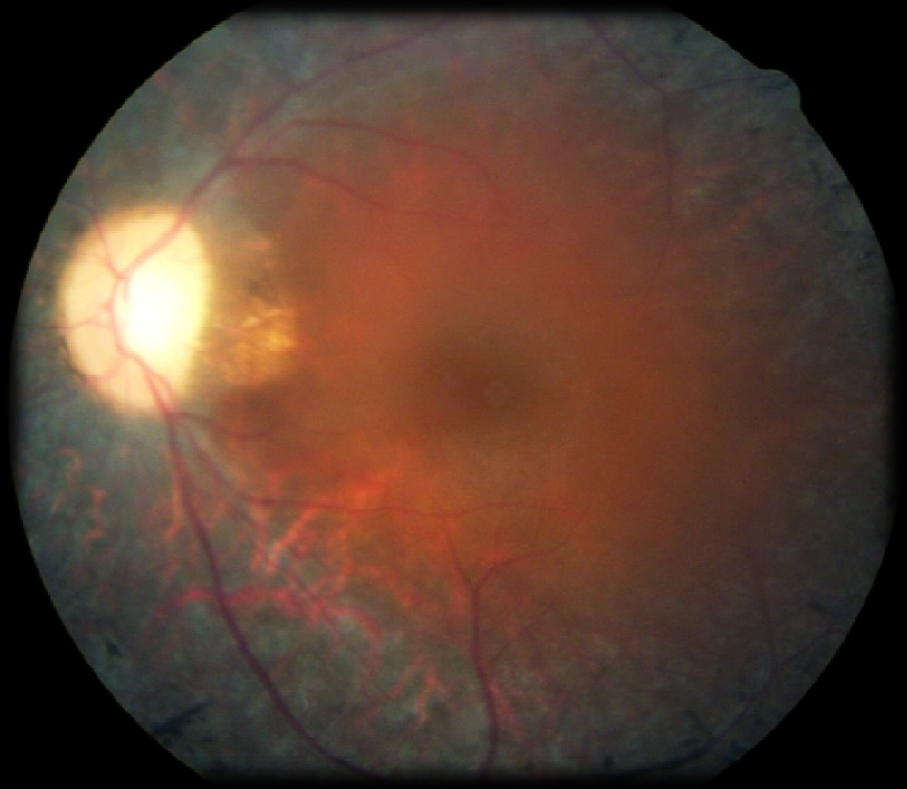

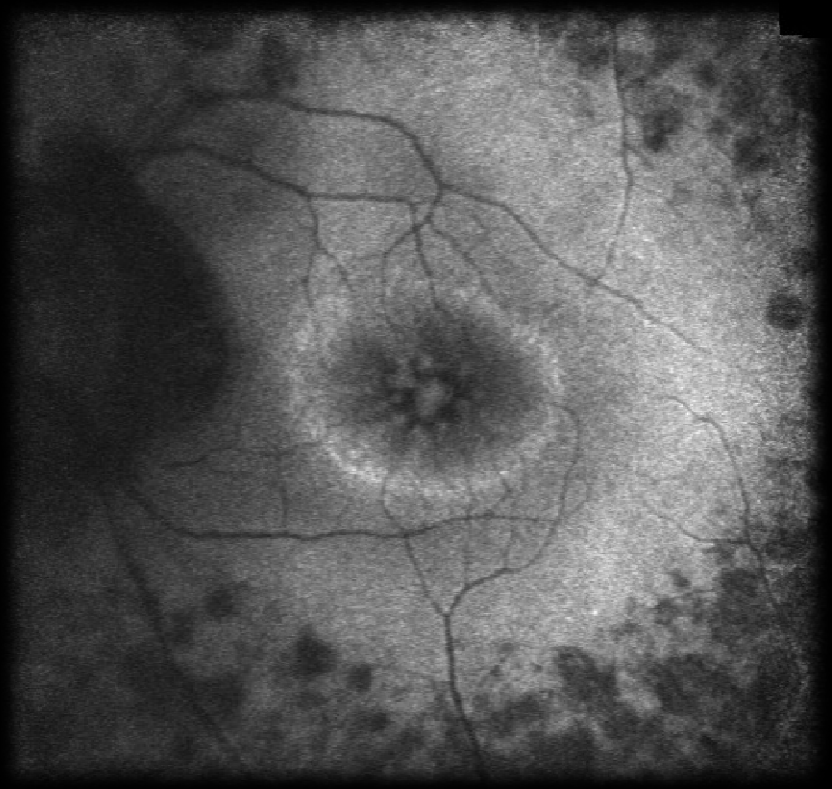

RETINITE PIGMENTOSA

Follow up: Microperimentria

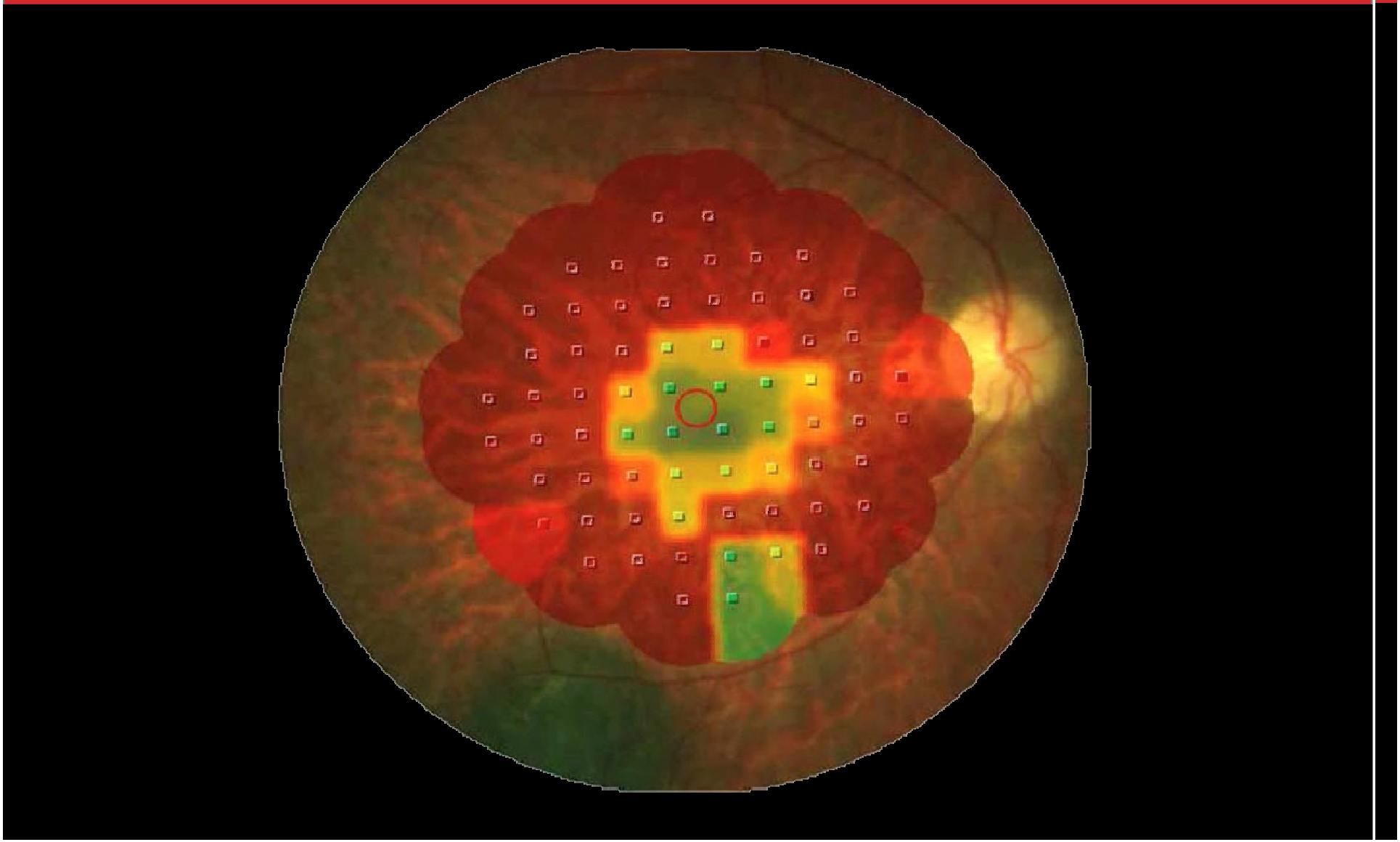

RETINITE PIGMENTOSA

Terapia

- Gestione delle complicanze:

  estrazione di cataratta, trattamento dell'edema maculare cistoide.

- Supplementazione di vitamina A palmitato ed Acidi grassi omega-3

- Ausili ottici

AMAUROSI CONGENITA DI LEBER

AMAUROSI CONGENITA DI LEBER

Definizione

Degenerazione ereditaria della retina caratterizzata da grave perdita della funzione visiva alla nascita o nella prima decade di vita.

AMAUROSI CONGENITA DI LEBER

Modalità di trasmissione ereditaria

Autosomica recessiva

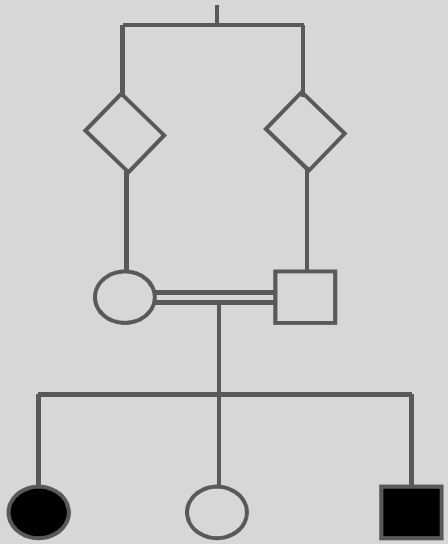

AMAUROSI CONGENITA DI LEBER

Sintomi

-Segno oculo digitale di Franceschetti

-Cecità notturna

-Fotofobia

-Attrazione visiva verso fonti luminose

AMAUROSI CONGENITA DI LEBER

AMAUROSI CONGENITA DI LEBER

Inquadramento clinico

Residuo visivo nell'infanzia

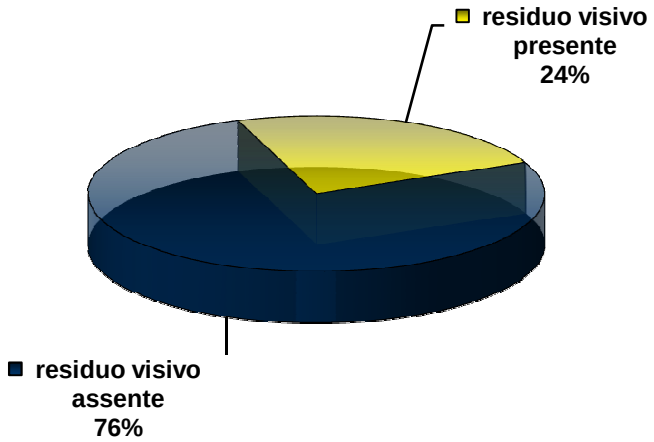

Sintomatologia

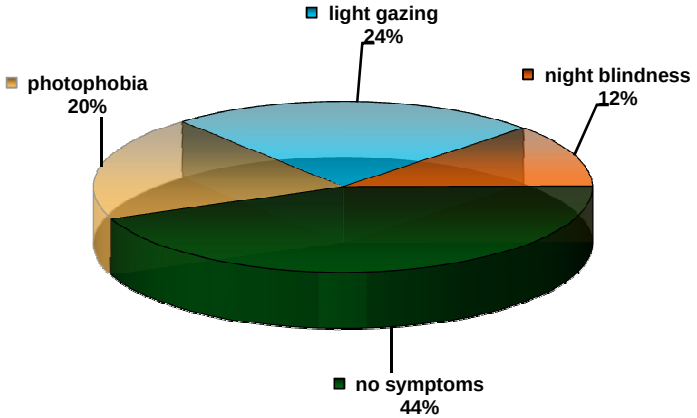

Acutezza visiva centrale

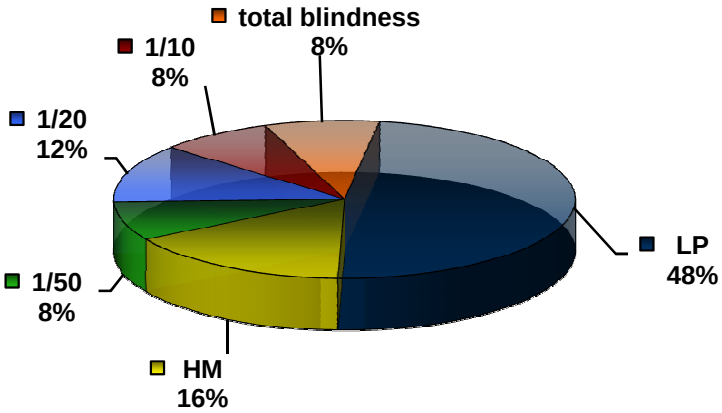

Refrazione

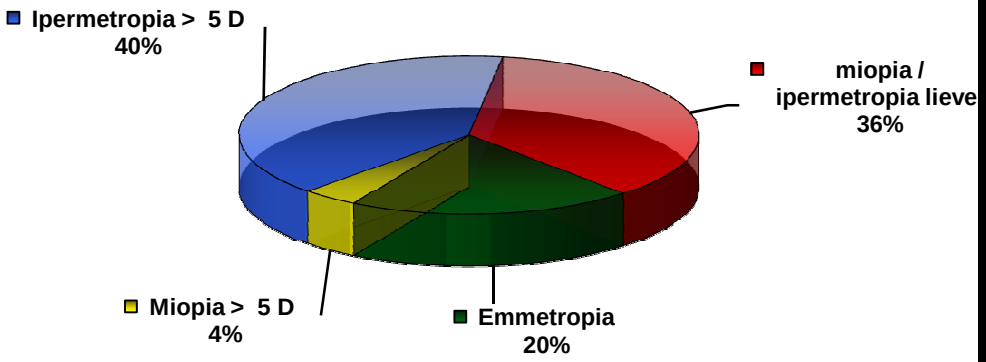

AMAUROSI CONGENITA DI LEBER

Inquadramento clinico

Nistagmo

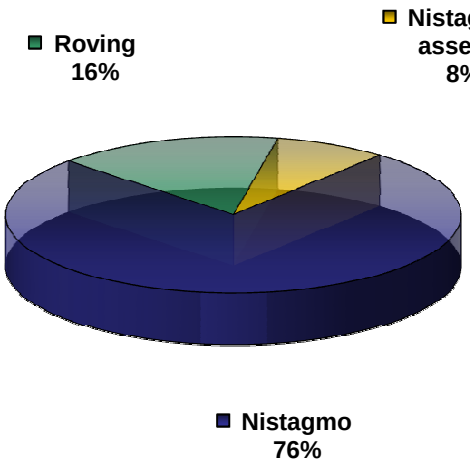

Fondo oculare

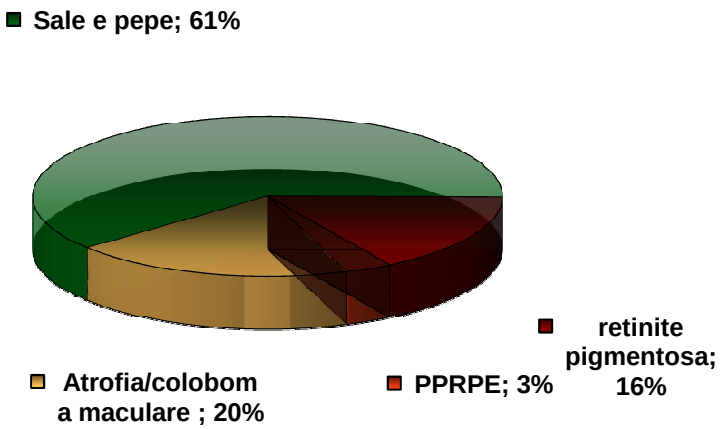

Elettroretinogramma

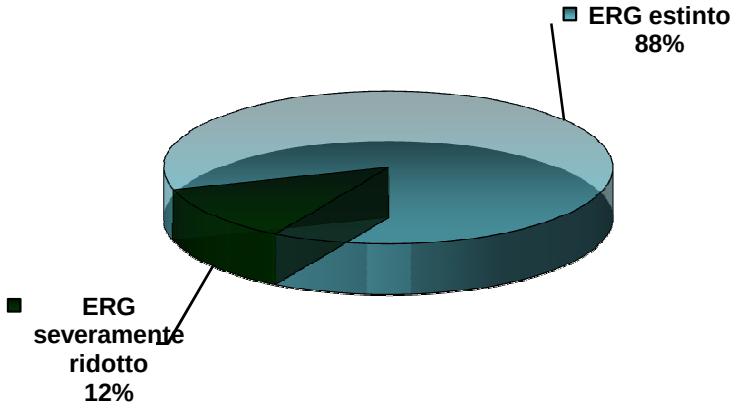

OCT *(n 11)*

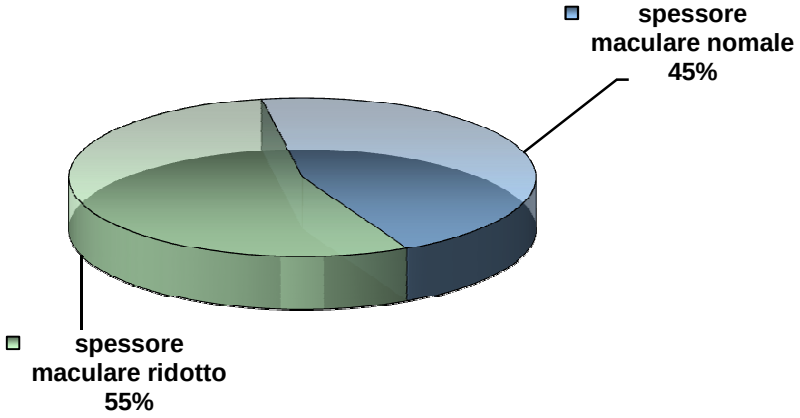

AMAUROSI CONGENITA DI LEBER

Inquadramento clinico: RPE65

FT
Età: 8
AVC= OD MM
OS 1/30

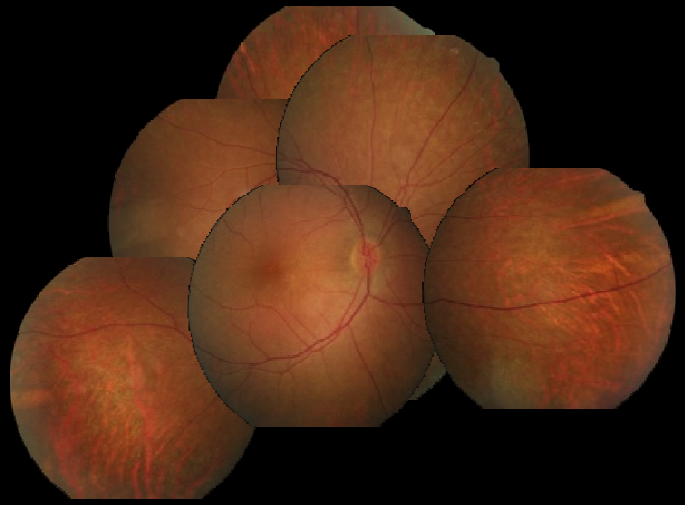

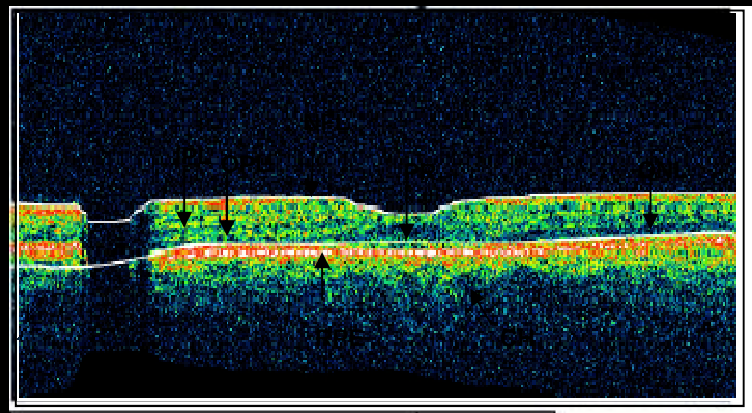

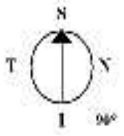

Signal Strength (Max 10)	4		
Missing Data			
Retinal Thickness is	152	microns at A-scan	270
Caliper Length is	OFF		

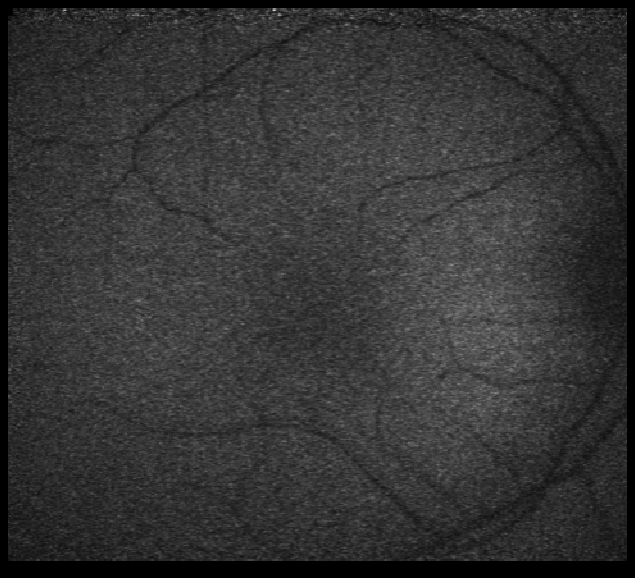

Thickness Chart

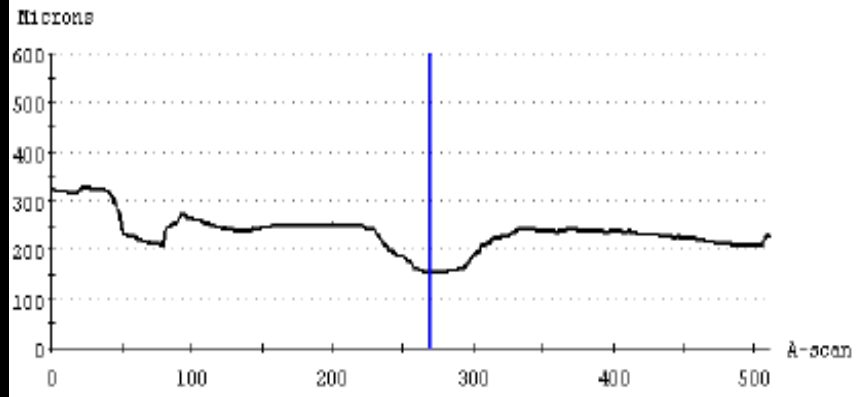

AMAUROSI CONGENITA DI LEBER

Inquadramento clinico: CRB1

DFI
Età: 24
AVC= PL

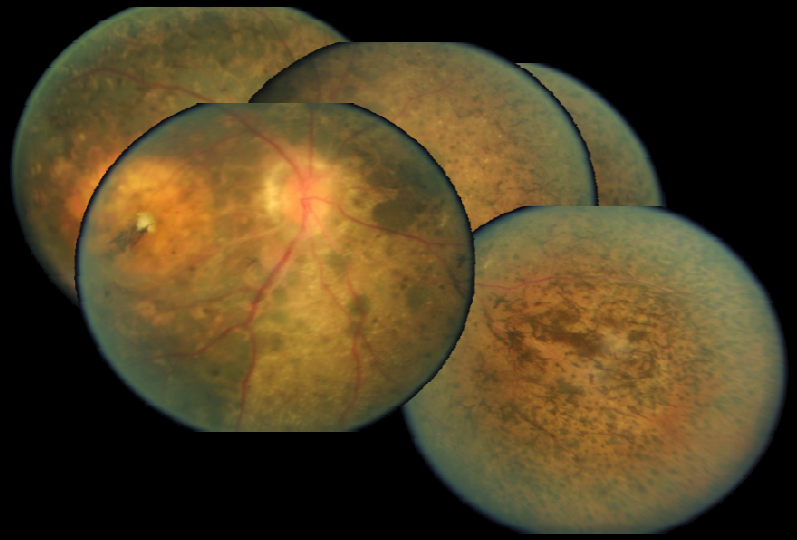

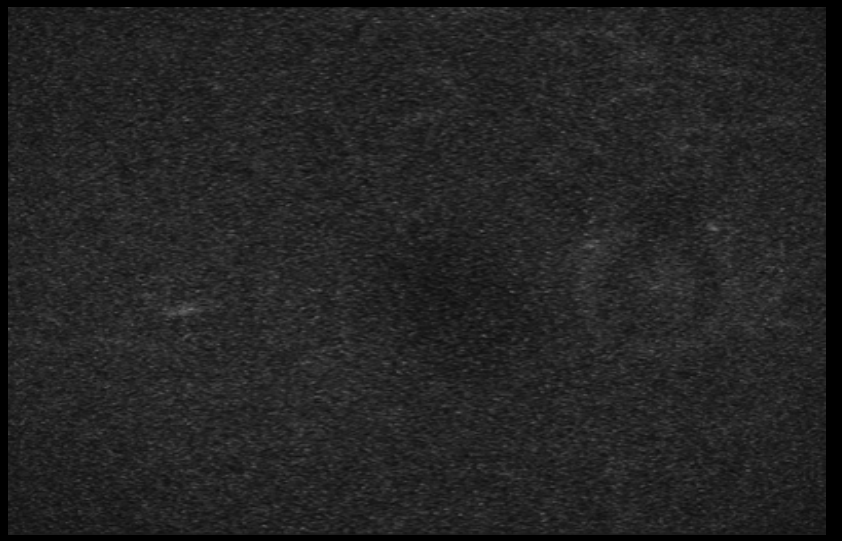

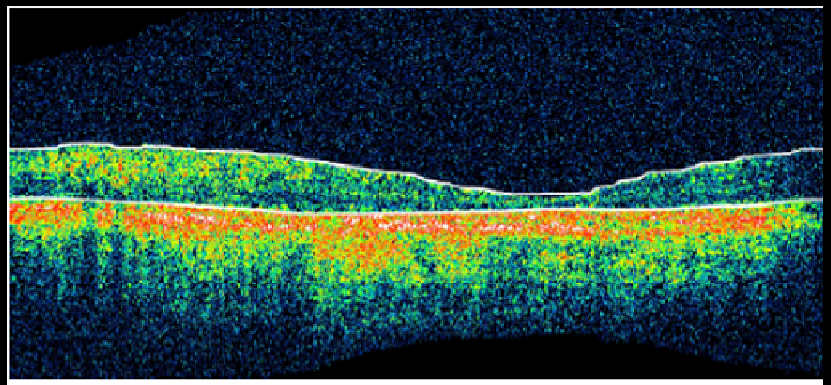

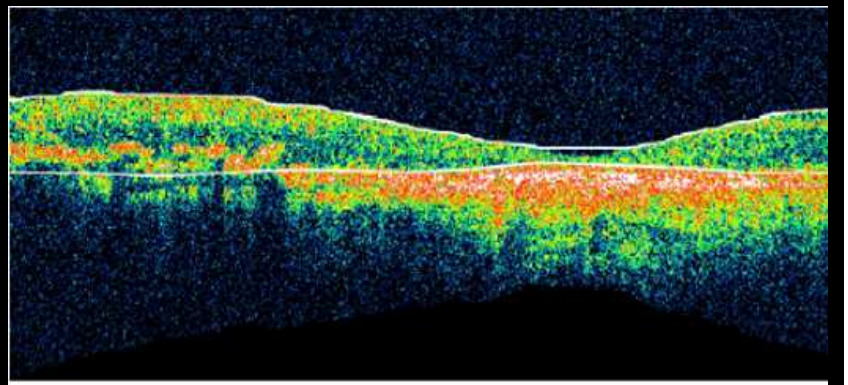

AMAUROSI CONGENITA DI LEBER

Inquadramento clinico: GUCY2D

CM
Età: 11
AVC = PL in OO

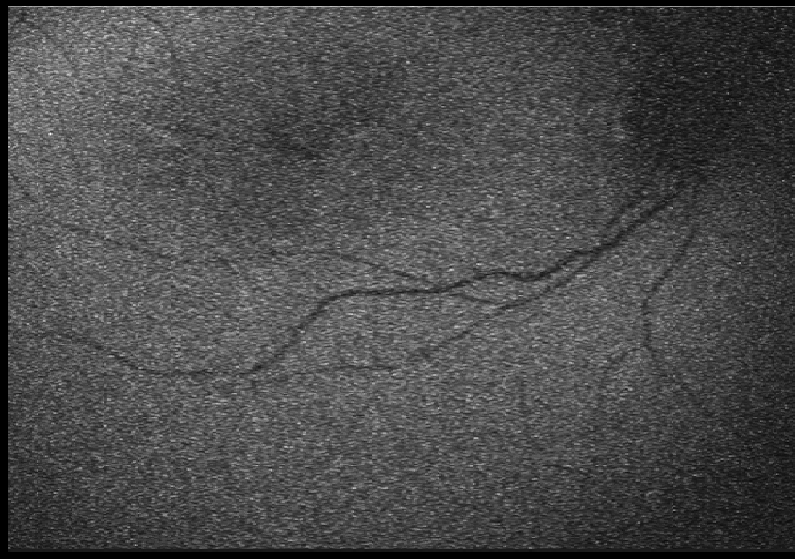

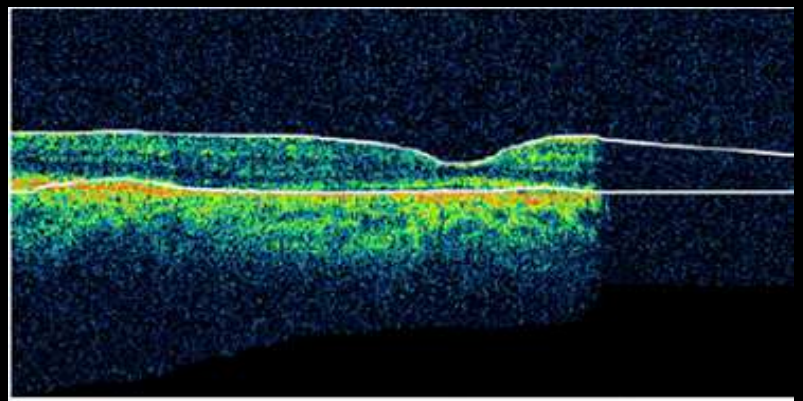

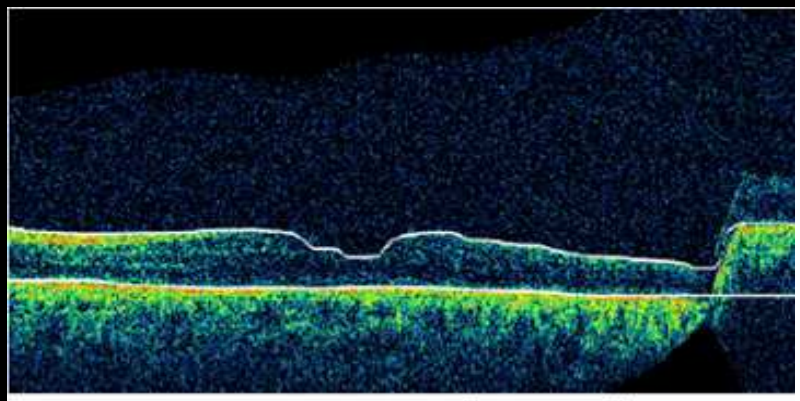

LABORATORI TEST GENETICO

- U.O. di Citogenetica e Genetica Azienda Osp-Univ. di Careggi, Firenze

The NEW ENGLAND JOURNAL of MEDICINE

BRIEF REPORT

Safety and Efficacy of Gene Transfer for Leber's Congenital Amaurosis

Albert M. Maguire, M.D., Francesca Simonelli, M.D., Eric A. Pierce, M.D., Ph.D., Edward N. Pugh, Jr., Ph.D., Federico Mingozzi, Ph.D., Jeannette Bennicelli, Ph.D., Sandro Banfi, M.D., Kathleen A. Marshall, C.O.T., Francesco Testa, M.D., Enrico M. Surace, D.V.M., Settimio Rossi, M.D., Arkady Lyubarsky, Ph.D., Valder R. Arruda, M.D., Barbara Konkle, M.D., Edwin Stone, M.D., Ph.D., Junwei Sun, M.S., Jonathan Jacobs, Ph.D., Lou Dell'Osso, Ph.D., Richard Hertle, M.D., Jian-xing Ma, M.D., Ph.D., T. Michael Redmond, Ph.D., Xiaosong Zhu, M.D., Bernd Hauck, Ph.D., Olga Zelenaia, Ph.D., Kenneth S. Shindler, M.D., Ph.D., Maureen G. Maguire, Ph.D., J. Fraser Wright, Ph.D., Nicholas J. Volpe, M.D., Jennifer Wellman McDonnell, M.S., Alberto Auricchio, M.D., Katherine A. High, M.D., and Jean Bennett, M.D., Ph.D.

© The American Society of Gene & Cell Therapy

original article

MTOpen Molecular Therapy

Gene Therapy for Leber's Congenital Amaurosis is Safe and Effective Through 1.5 Years After Vector Administration

Francesca Simonelli[1,2], Albert M Maguire[3–5], Francesco Testa[1], Eric A Pierce[3,5], Federico Mingozzi[4], Jeannette L Bennicelli[3,5], Settimio Rossi[1], Kathleen Marshall[4], Sandro Banfi[2], Enrico M Surace[2], Junwei Sun[4], T Michael Redmond[6], Xiaosong Zhu[4], Kenneth S Shindler[3,5], Gui-Shuang Ying[3], Carmela Ziviello[2,7], Carmela Acerra[1,2,4], J Fraser Wright[4,5], Jennifer Wellman McDonnell[4], Katherine A High[4,5,8], Jean Bennett[3,4] and Alberto Auricchio[2,9]

THE LANCET Articles

Age-dependent effects of *RPE65* gene therapy for Leber's congenital amaurosis: a phase 1 dose-escalation trial

Albert M Maguire, Katherine A High*, Alberto Auricchio, J Fraser Wright, Eric A Pierce, Francesco Testa, Federico Mingozzi, Jeannette L Bennicelli, Gui-shuang Ying, Settimio Rossi, Ann Fulton, Kathleen A Marshall, Sandro Banfi, Daniel C Chung, Jessica I W Morgan, Bernd Hauck, Olga Zelenaia, Xiaosong Zhu, Leslie Raffini, Frauke Coppieters, Elfride De Baere, Kenneth S Shindler, Nicholas J Volpe, Enrico M Surace, Carmela Acerra, Arkady Lyubarsky, T Michael Redmond, Edwin Stone, Junwei Sun, Jennifer Wellman McDonnell, Bart P Leroy, Francesca Simonelli, Jean Bennett*

Clinica Oculistica AOU-SUN

Policlinico Cappella Cangiani Isola 3, edificio 15

Centro Studi Retinopatie Ereditarie

(dott. F. Testa, dott.ssa A. Nesti, dott. S. Rossi, dott.ssa A. De Benedictis, dott.ssa V. Di Iorio)

Centro di Riferimento Regionale per la Prevenzione e la Riabilitazione della Cecità

(Responsabile dott. M. Della Corte)

Distrofie retiniche ereditarie

(Distrofia vitreo retinica, Retinite Pigmentosa, Retinite punctata Albescens, Distrofia dei coni, malattia di Stargardt, Amaurosi congenita di Leber, Distrofia vitelliforme di Best, Distrofia ialina della retina, Fundus Albipunctatus, Fundus Flavimaculatus, Malattia di Golman-Favre, Retinoschisi giovanile, Coroidemia, Sindrome di Bardet-Biedle, Sindrome di Usher, Distrofia coroideale di Bietti)

Casistica (Registro Malattie Rare della Campania): n°2055 paz ienti

Distribuzione per tipi di malattie: 56% Retiniti Pigmentose, 20% Stargardt, S di USH 17% , LCA 4 %.....

Provenienza dei pazienti: 55 % Campania, 45% altre Regioni