

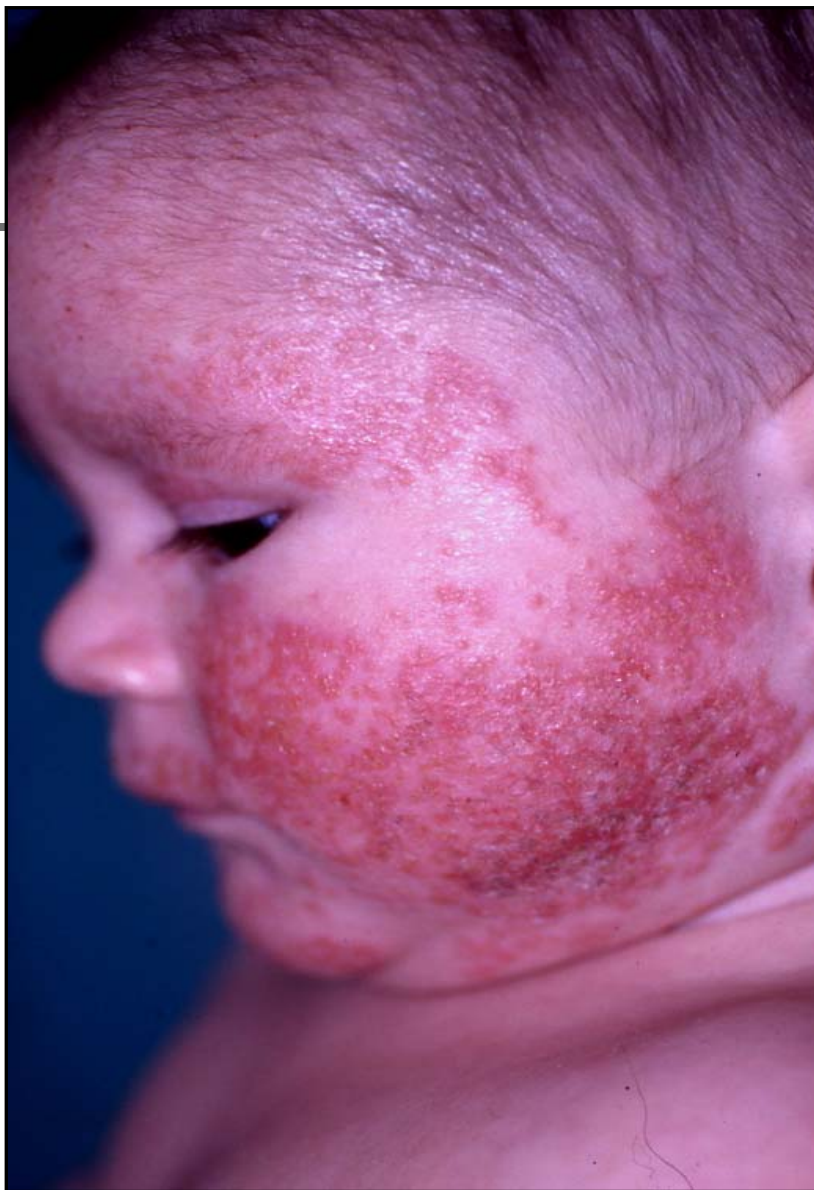# DERMATITE ATOPICA SI' O NO

**MAURO PARADISI**

**VII DIVISIONE DERMATOLOGIA PEDIATRICA**

**IDI-IRCCS ROMA**

**mapara@tiscali.it**

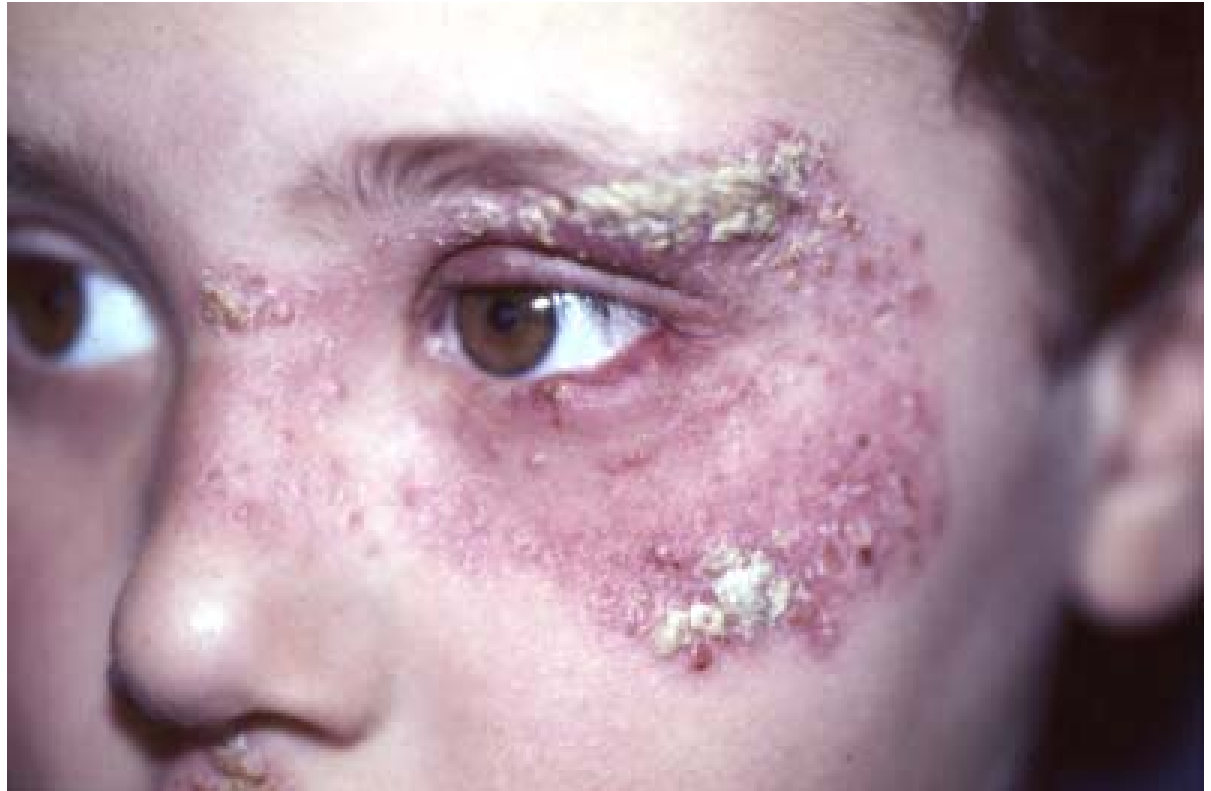

**DERMATITE ATOPIC**

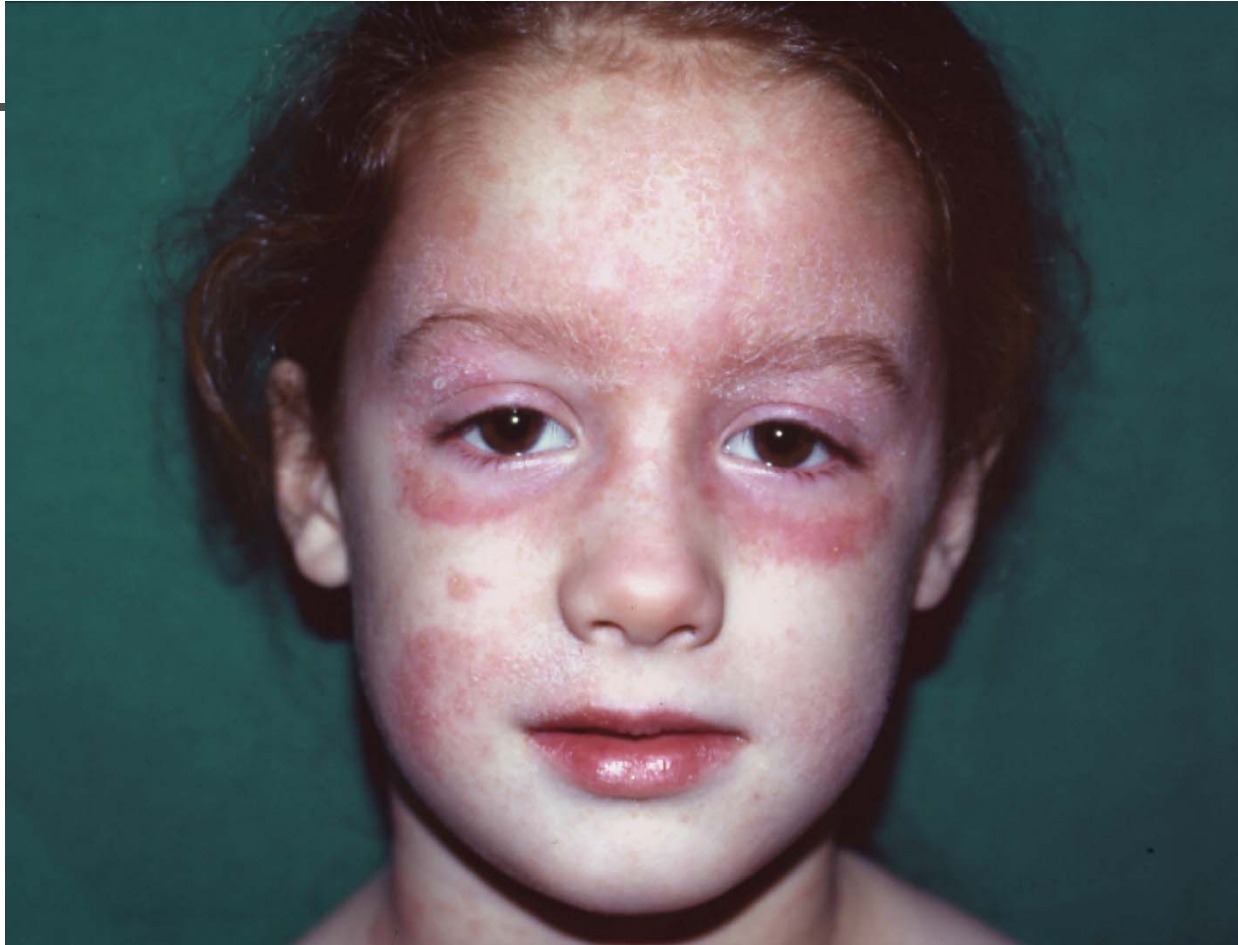**-*Tinea faciei (T. rubrum)***

**- Macule eritematose lievemente infiltrate, espansione centrifuga a margini  
vescico-papulo-crostosi**

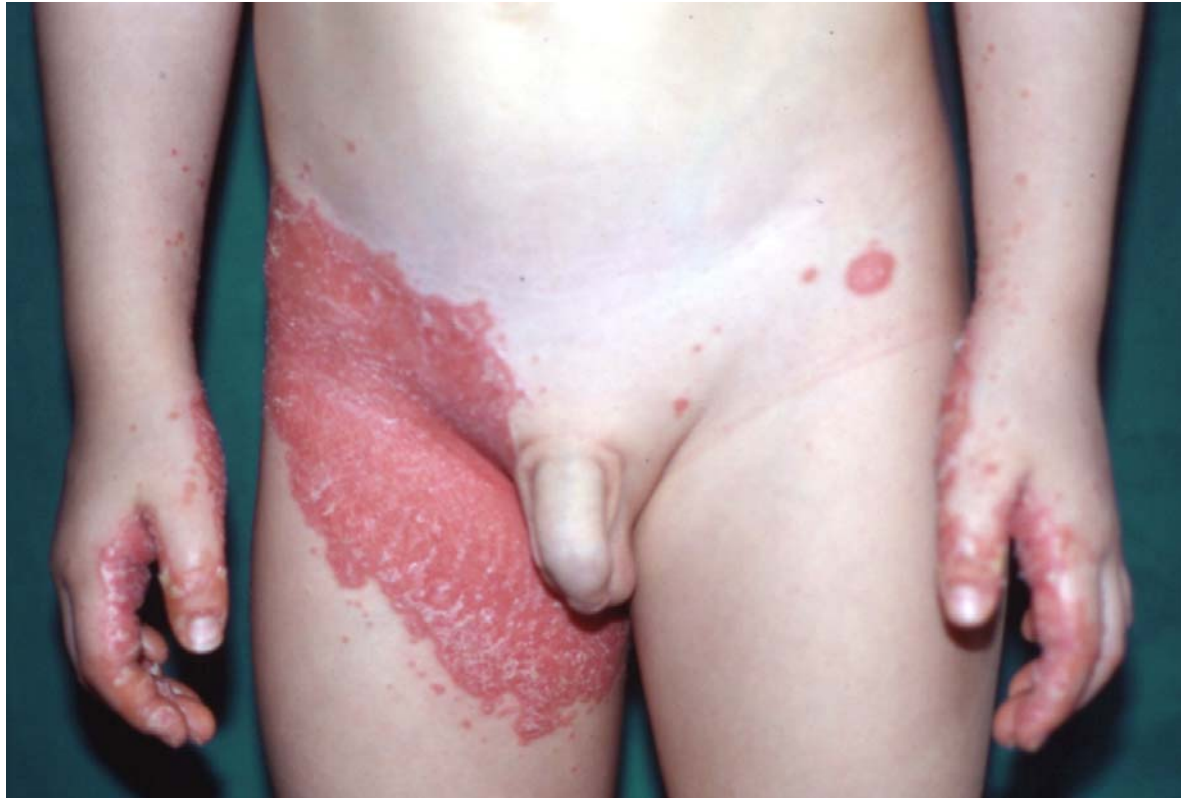**- Aspetto a coccarda**



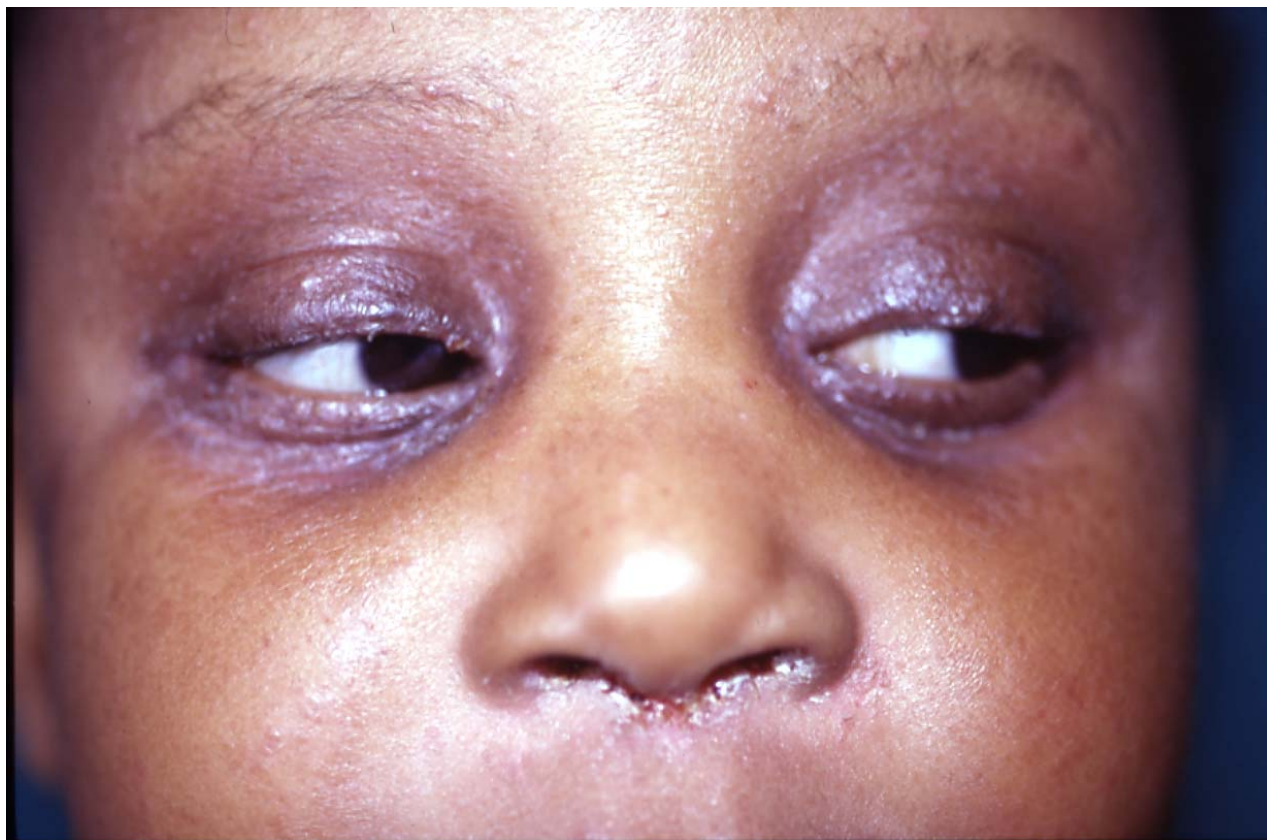**TINEA INCOGNITA**



**DERMATITE ATOPICA**

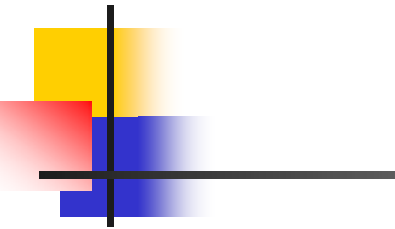
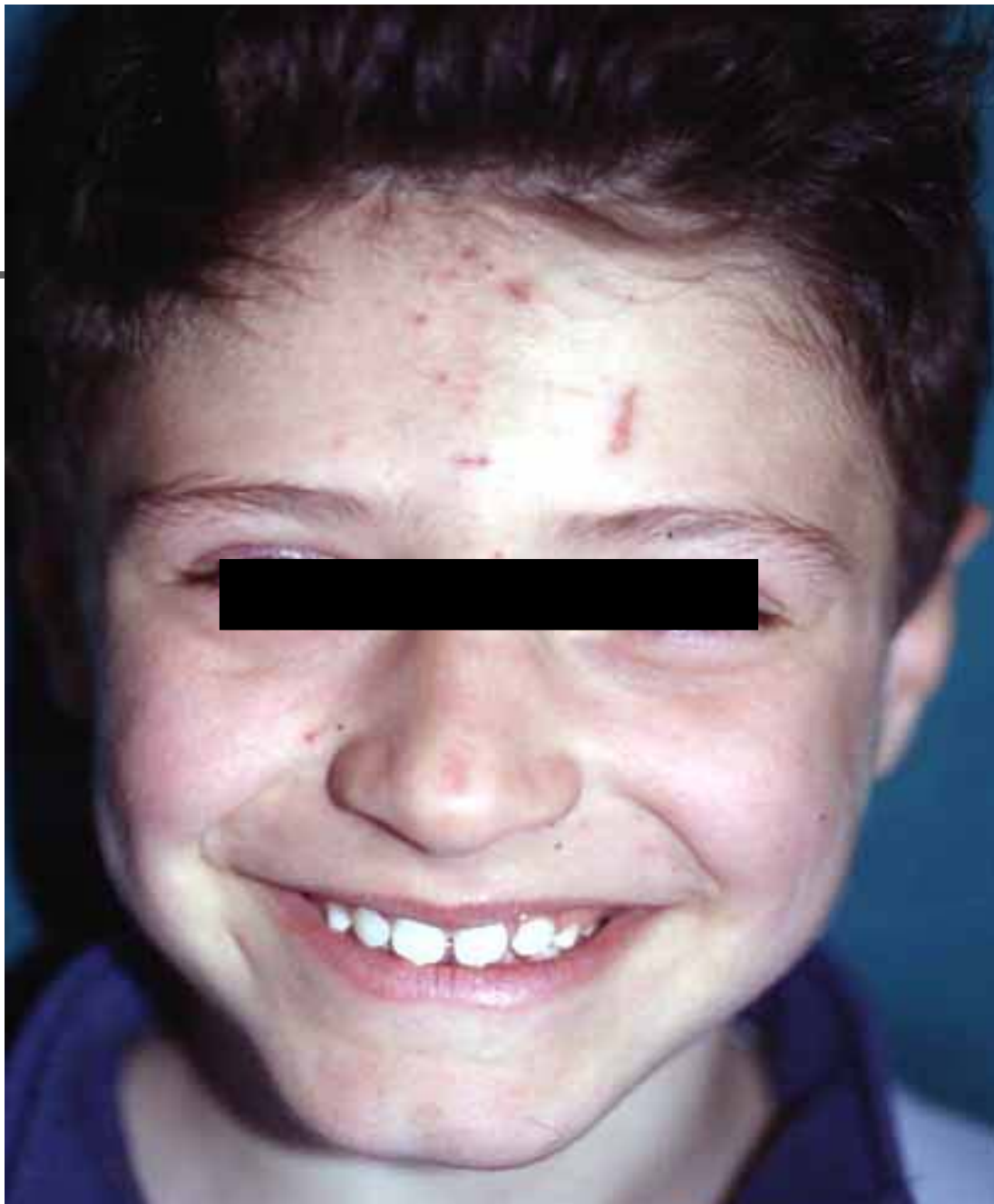

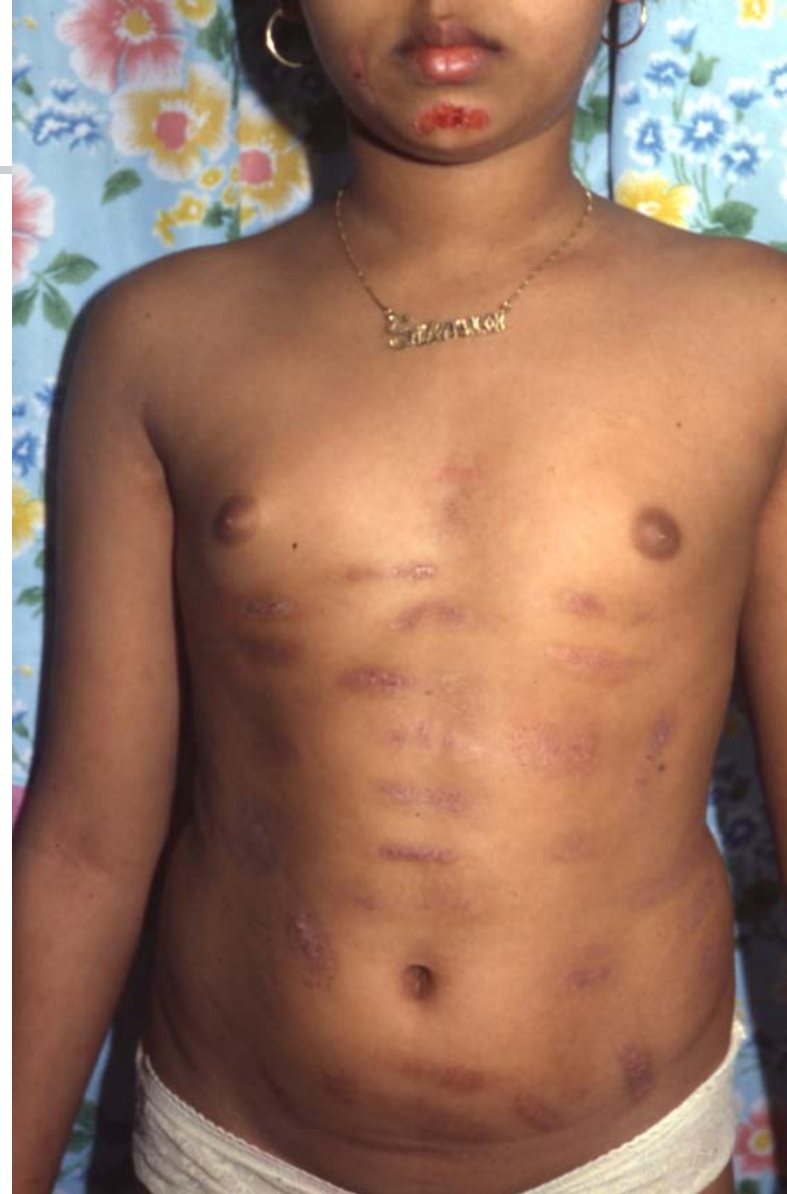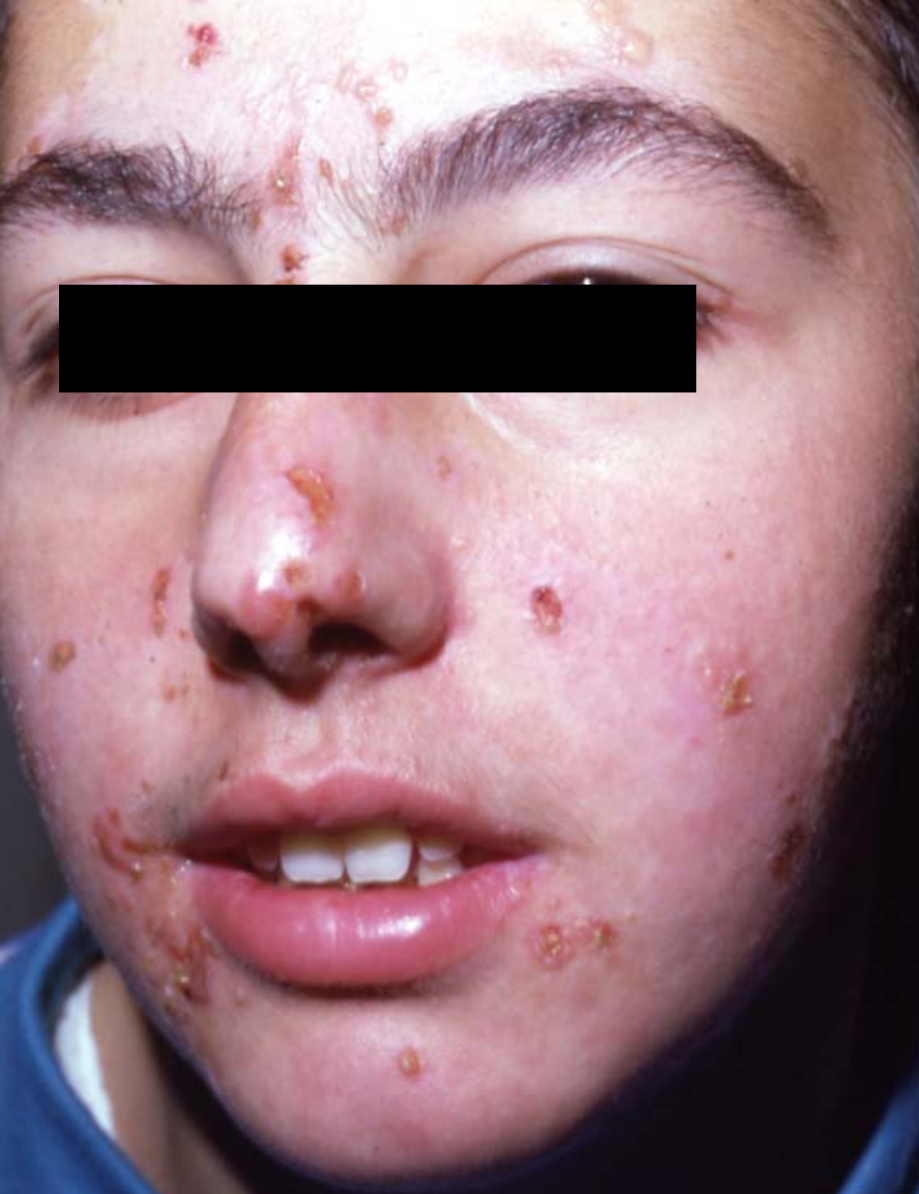**PSORIASI**

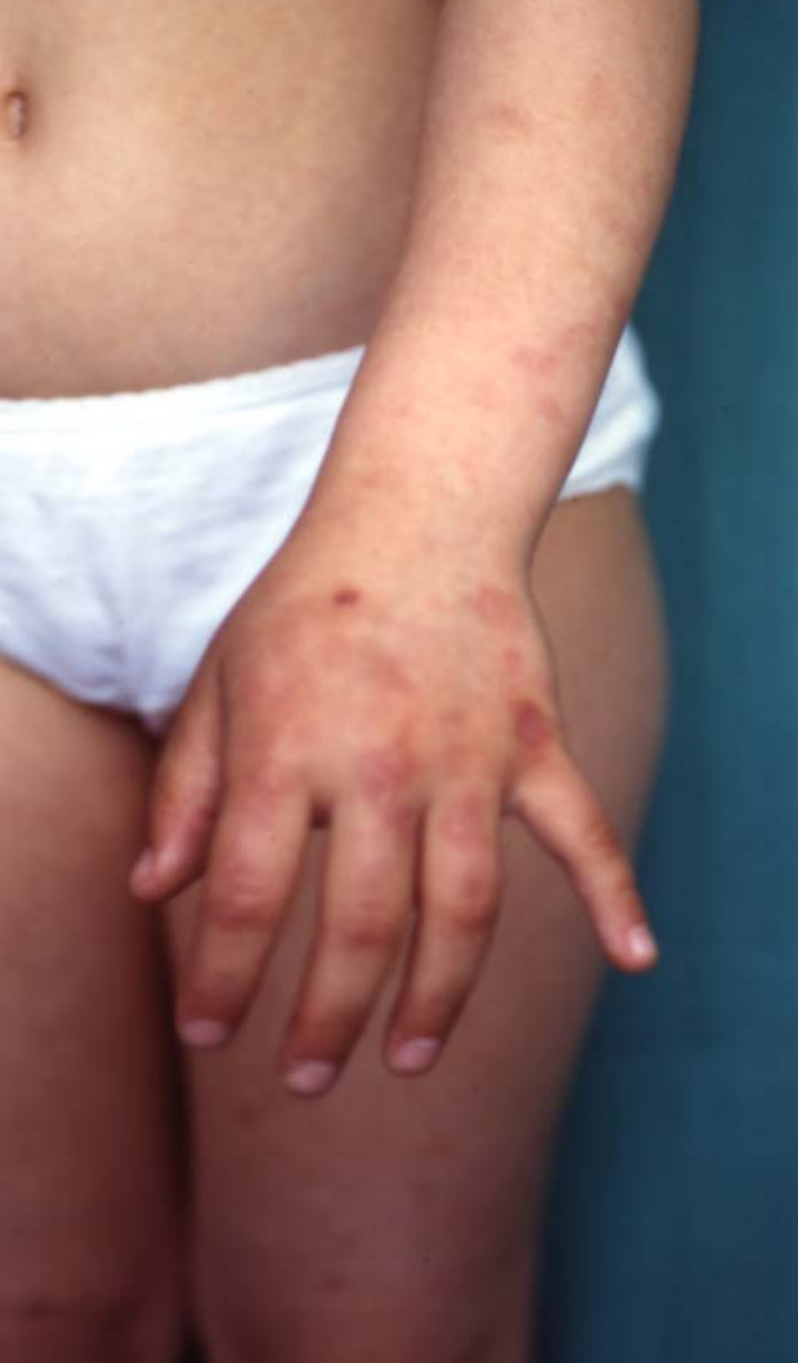

**PLICA DI DENNIE-MORGAN**

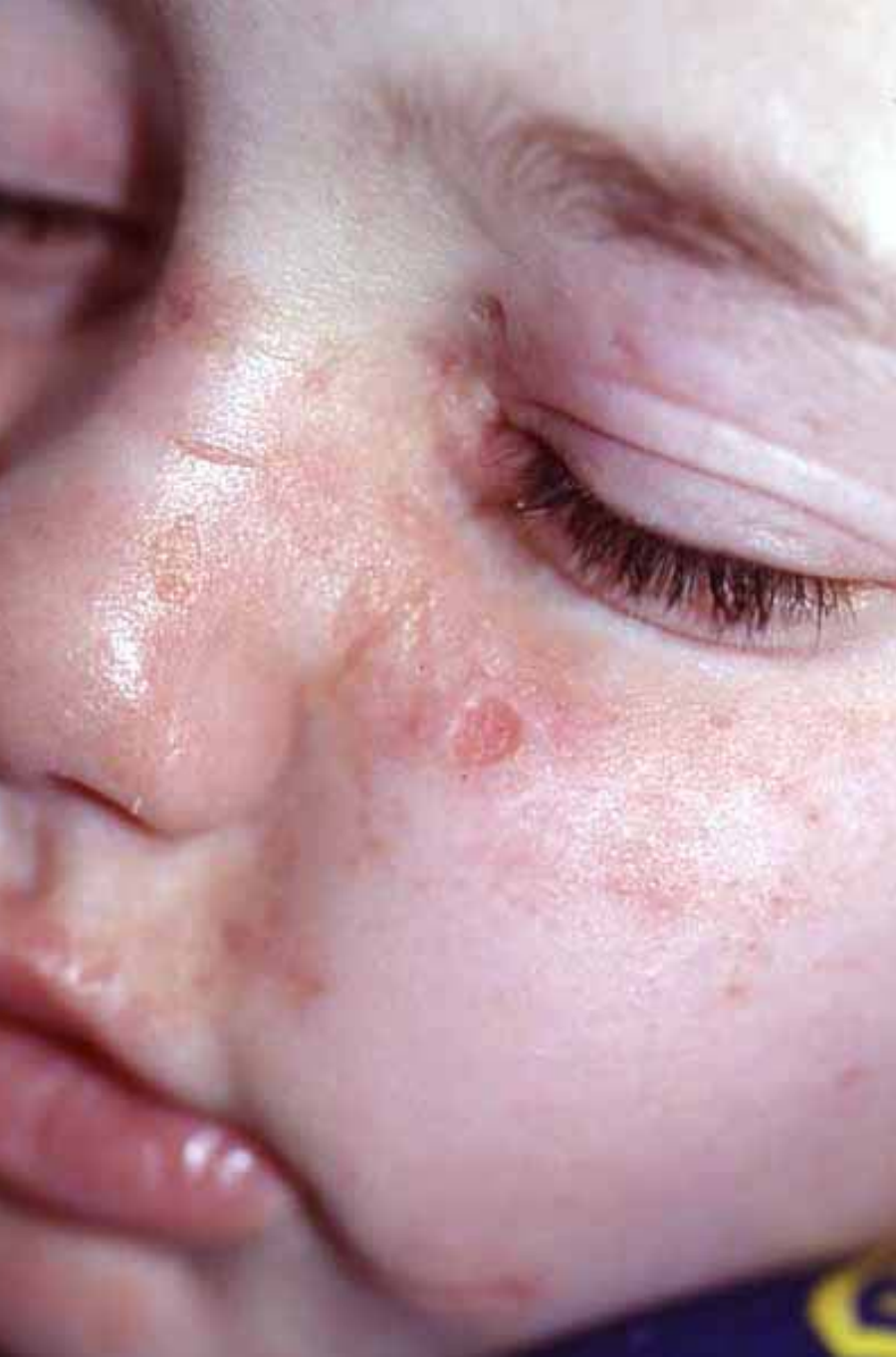# ESCORAZIONI NEUROTICHE







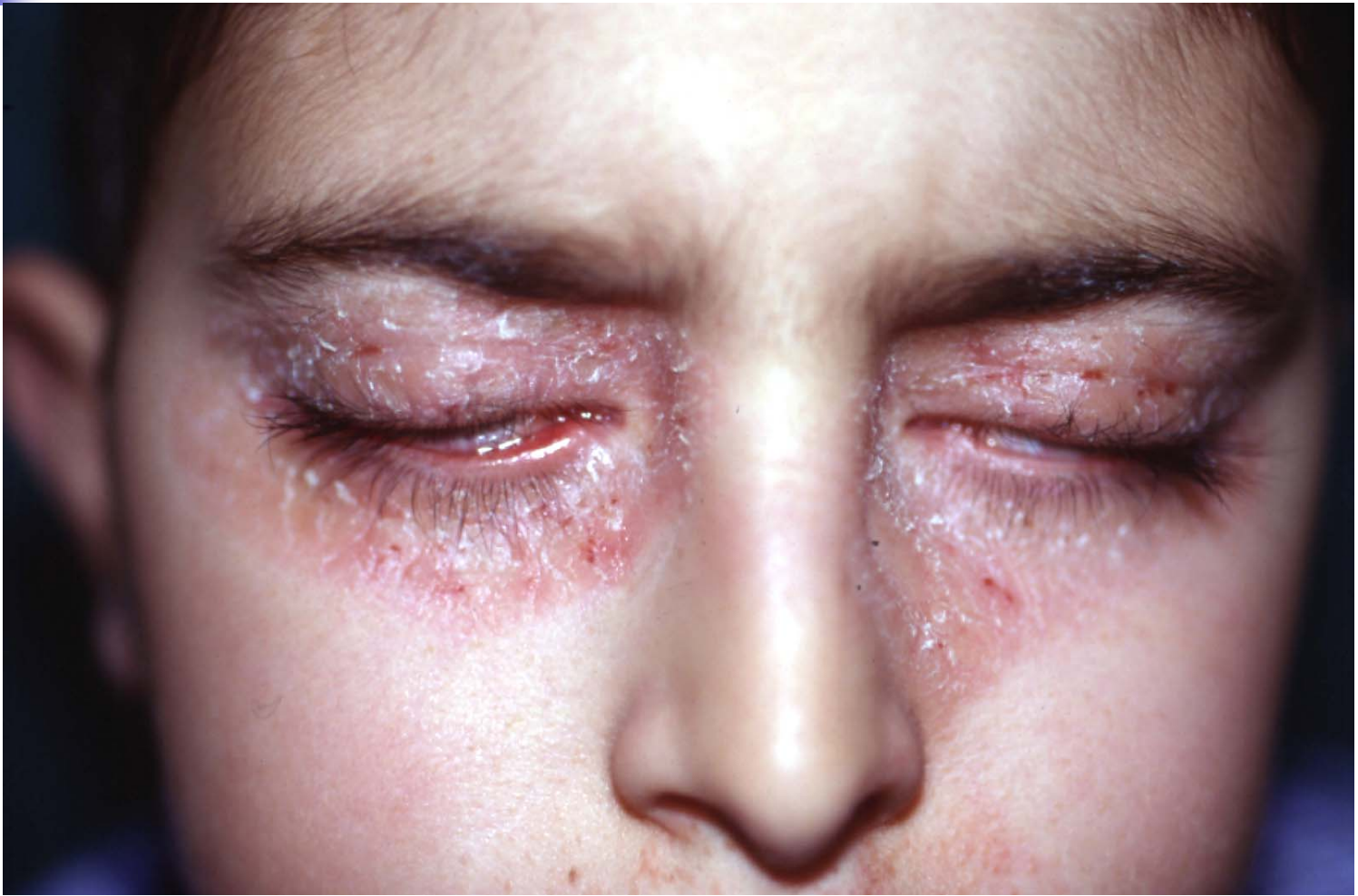- elevata conflittualità nella coppia genitoriale
- elevata rivalità nei confronti della sorella “perfetta”
- manifestazioni di elevata aggressività
- diagnosi psicopatologica: disturbo da ansia di separazione ad insorgenza precoce
- diagnosi dermatologica: dermatite artefatta

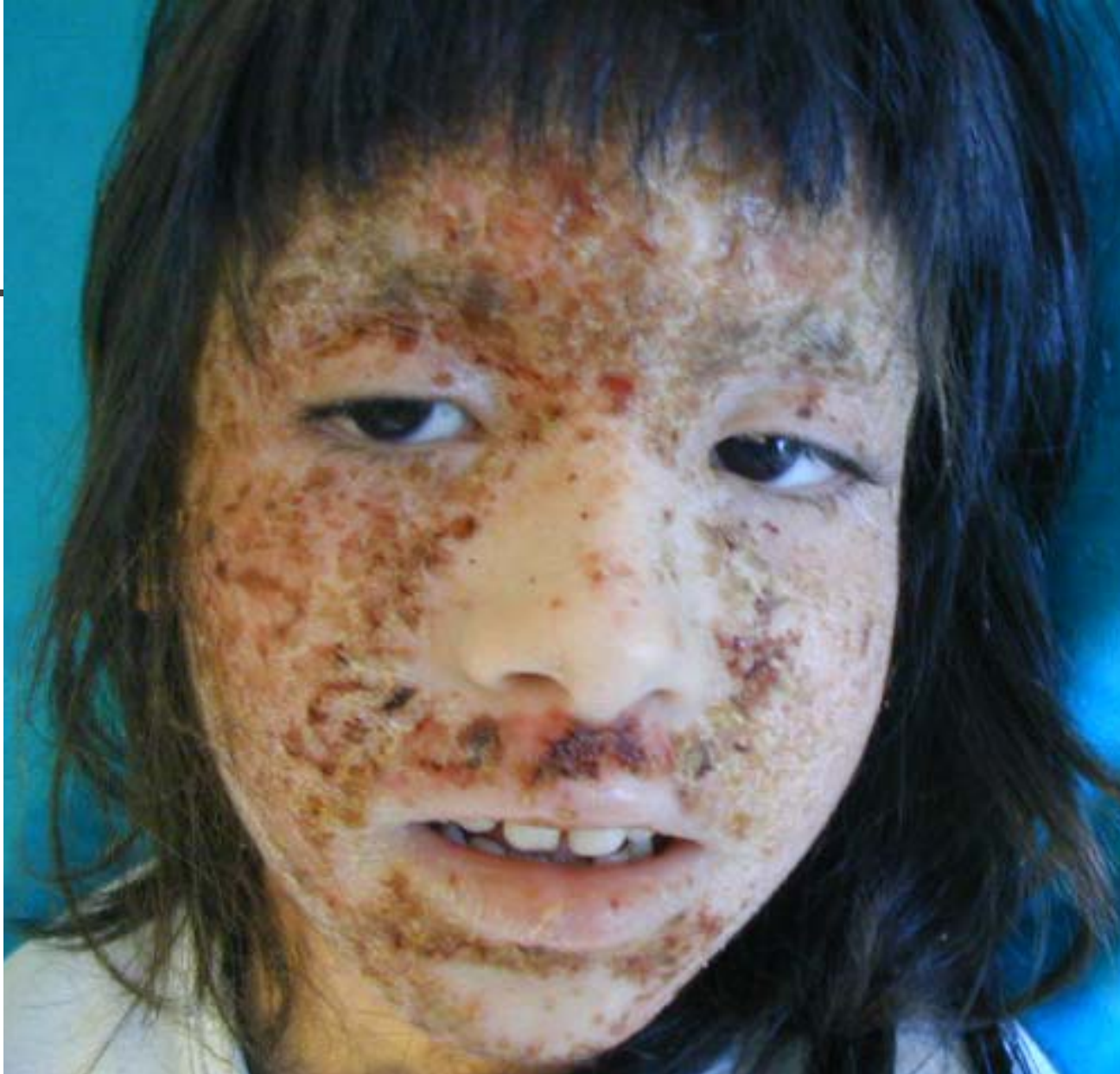

## **LIPOPROTEINOSI (s. di Urbach-Wiethe)**

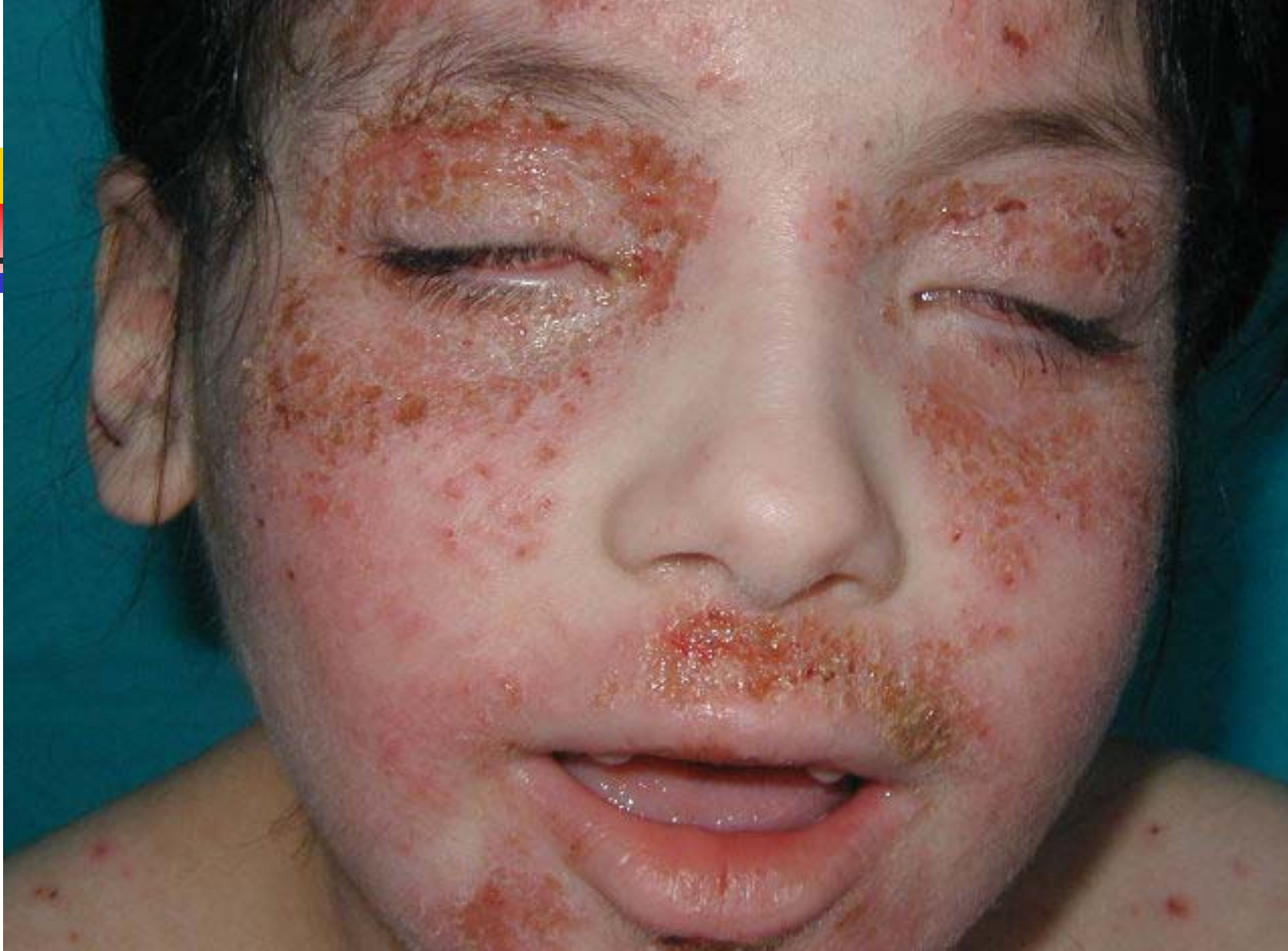- Raro disordine aut rec
- Deposito di materiale ialino in vari organi
- Prima infanzia: raucedine, cute ispessita, giallastra, escoriata, blefarite "perlata"

# PSORIASI

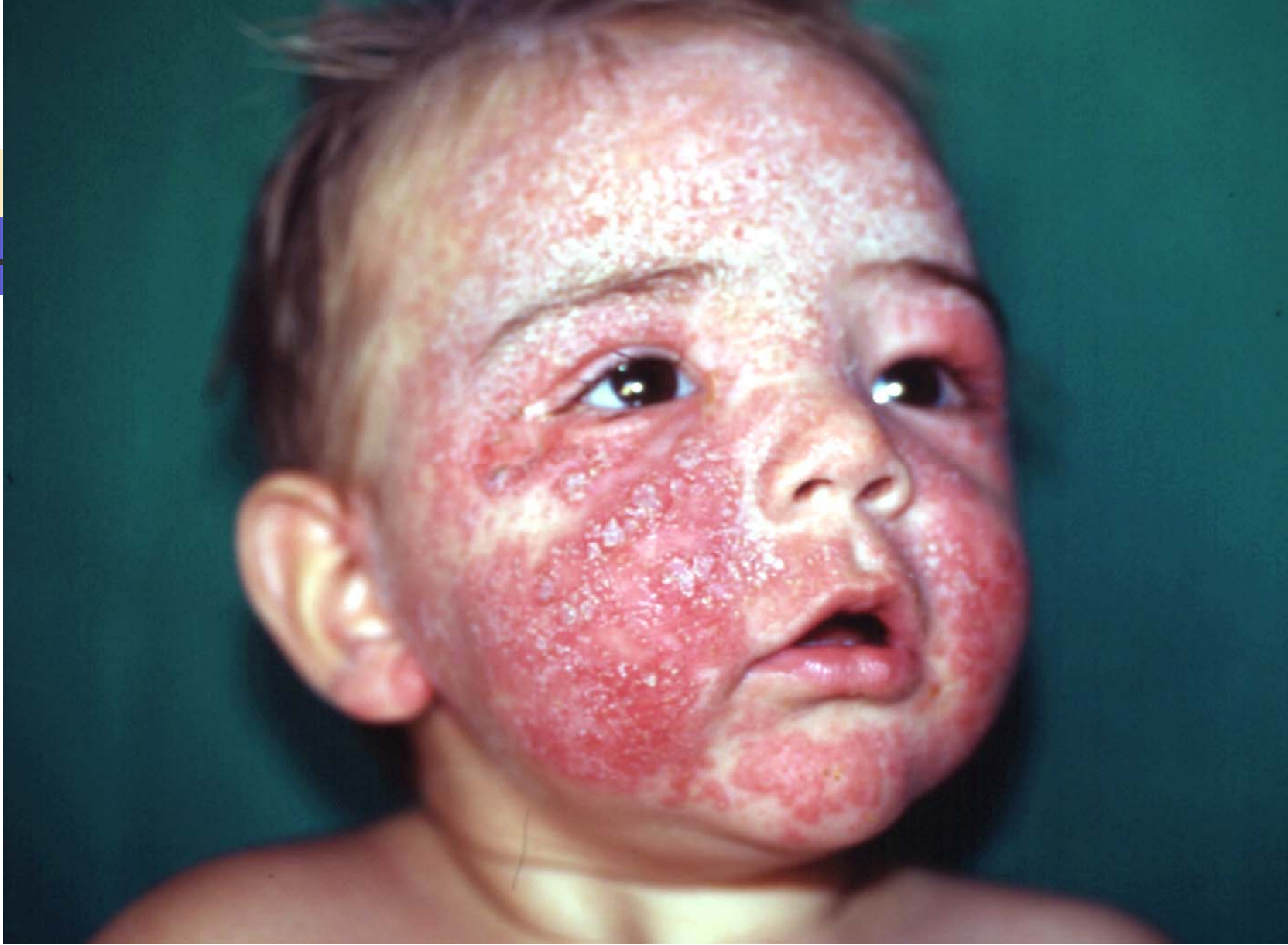



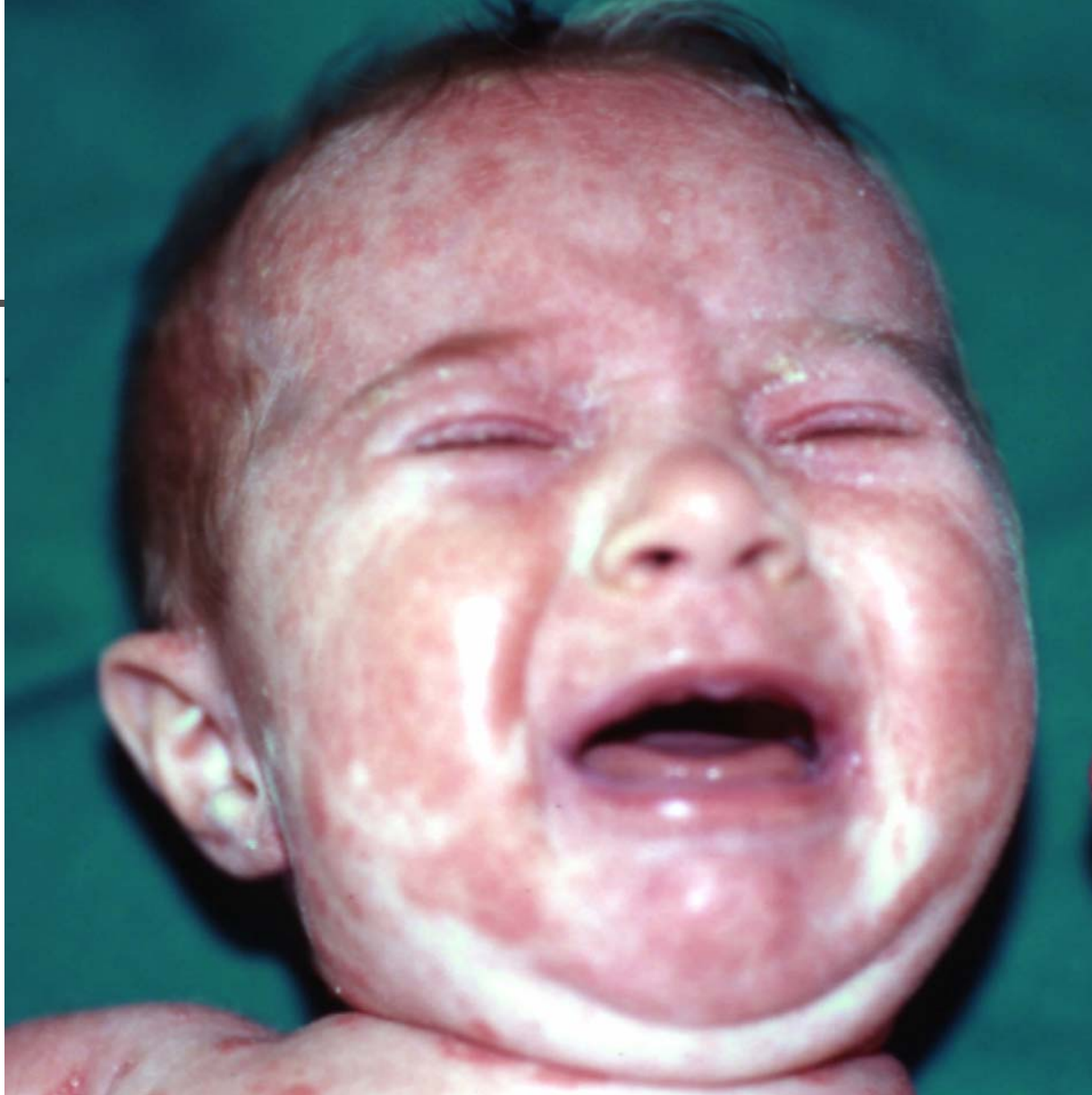
**DERMATITE ATOPICA IMPETIGINIZZATA**




**DERMATITE ATOPICA IMPETIGINIZZATA**



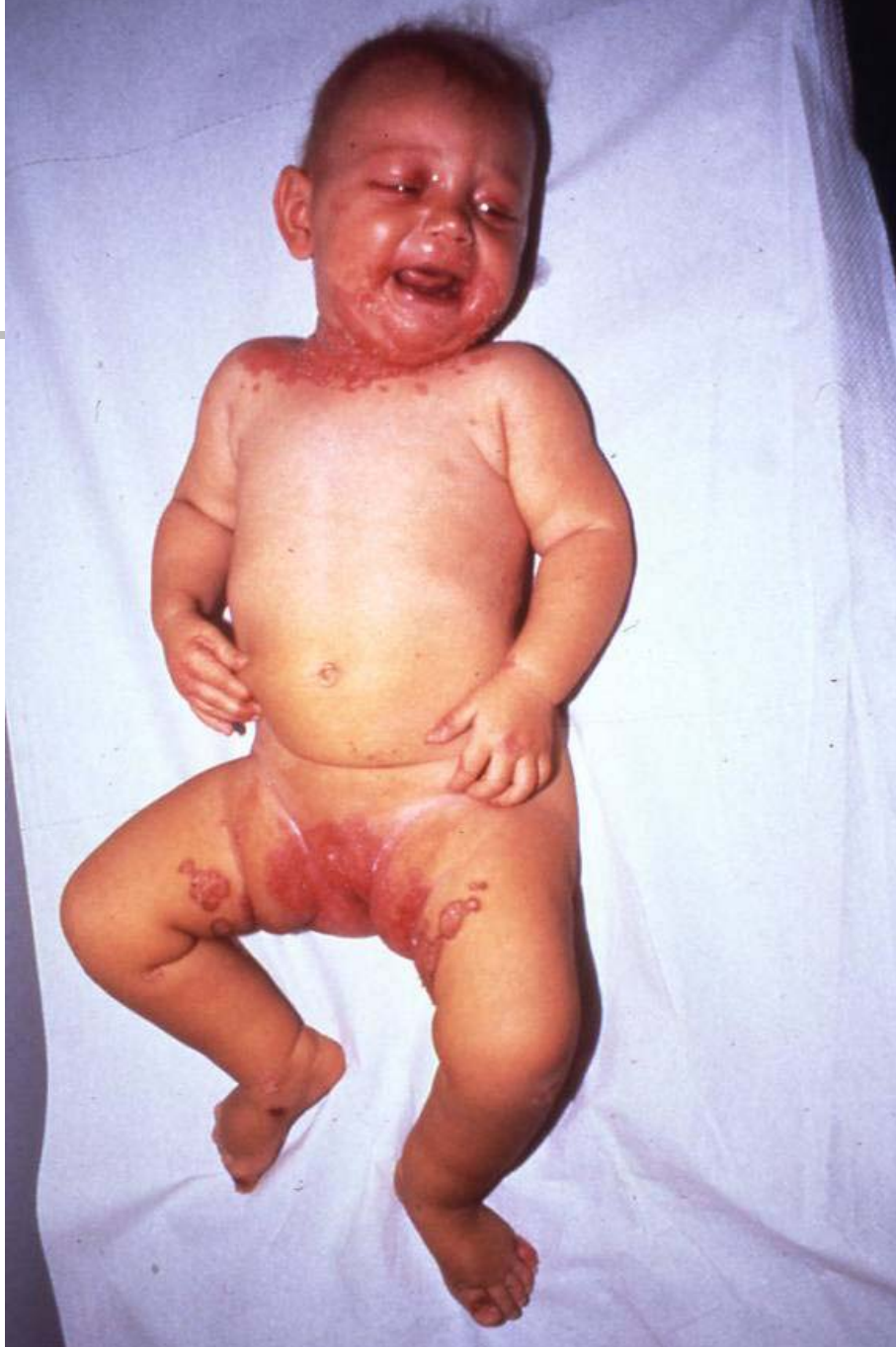**PSORIASI**

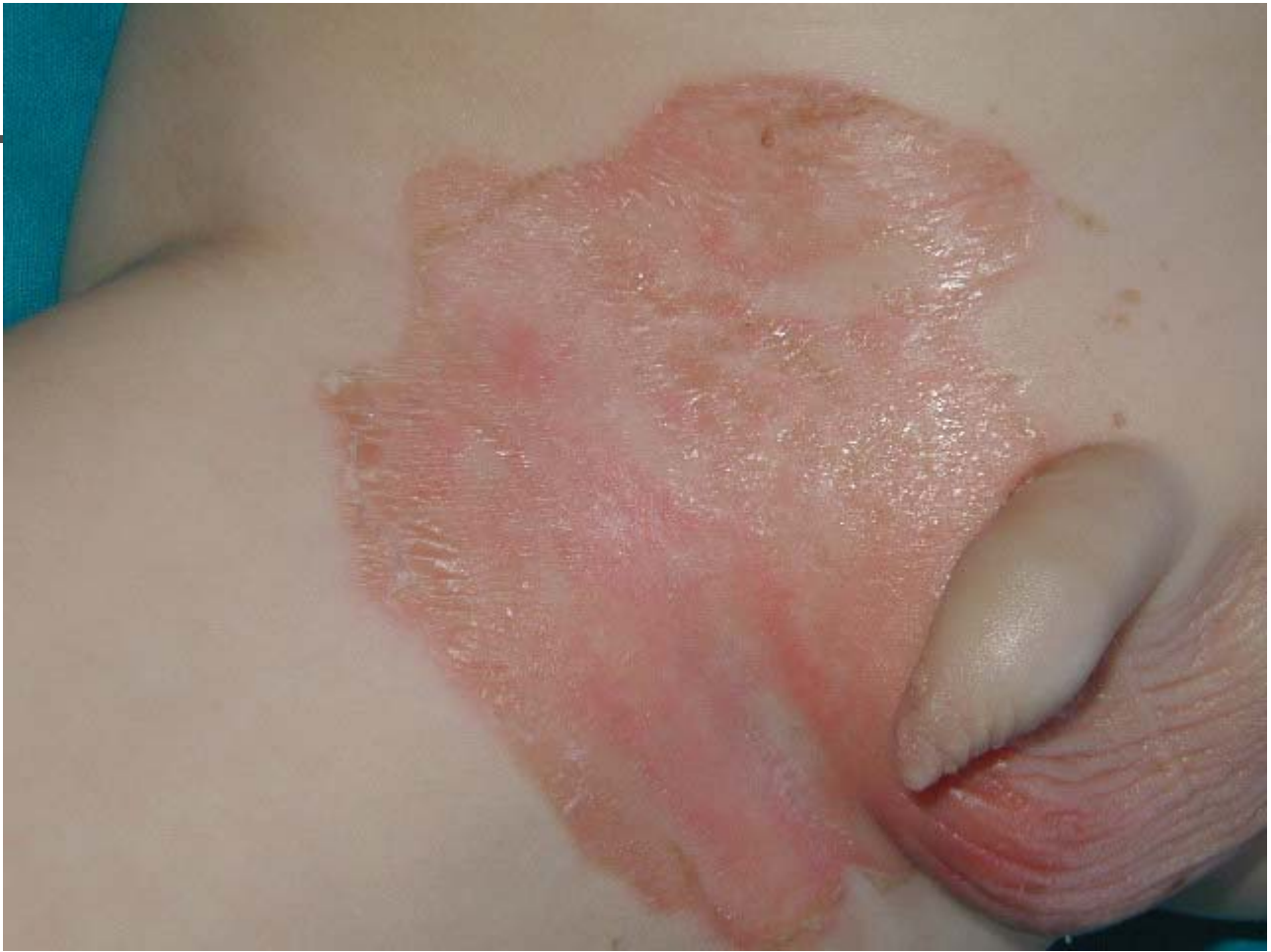

**DERMATITE ATOPICA**

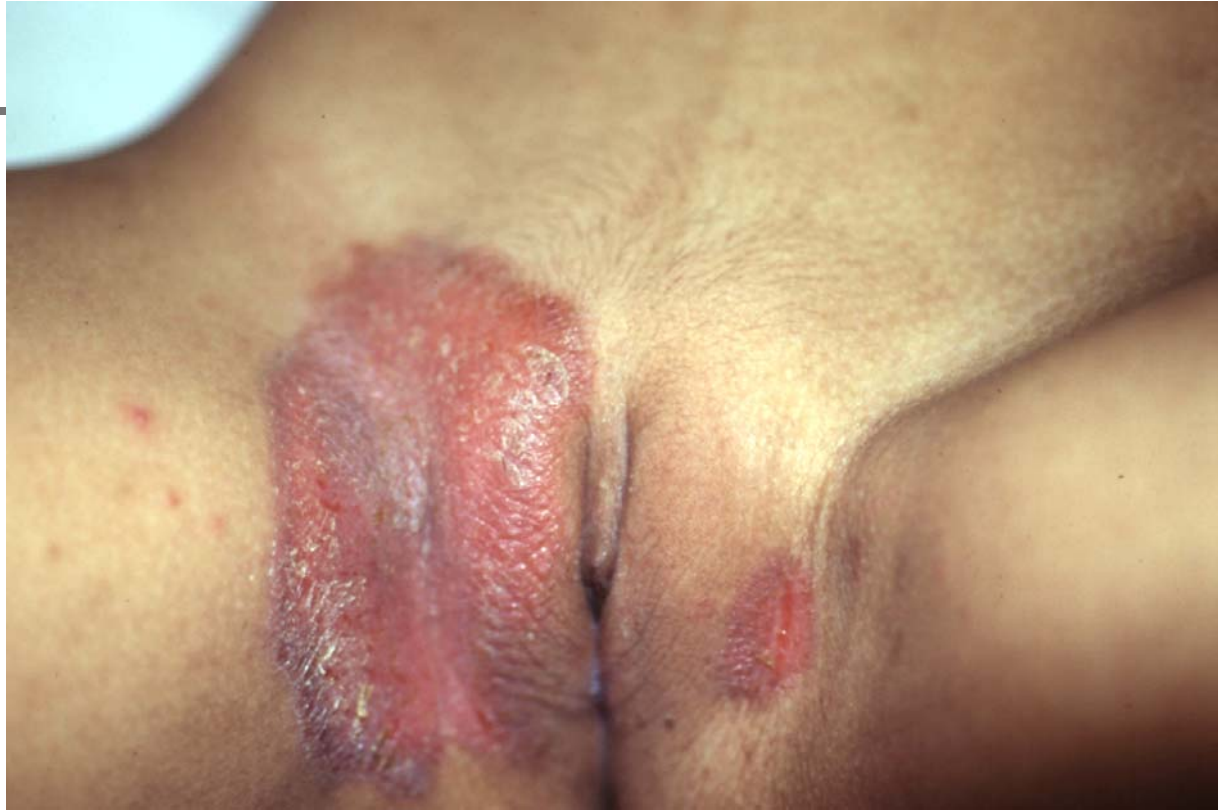- 
- Autosomica recessiva
  - Carezza di Zinco
  - Lattanti
  - Lesioni eritemato-vescico-crostose (volto, genitali, pieghe flessorie)
  - Alopecia progressiva
  - Disturbi dell'umore
  - Diarrea

**ACRODERMATITE ENTEROPATICA**

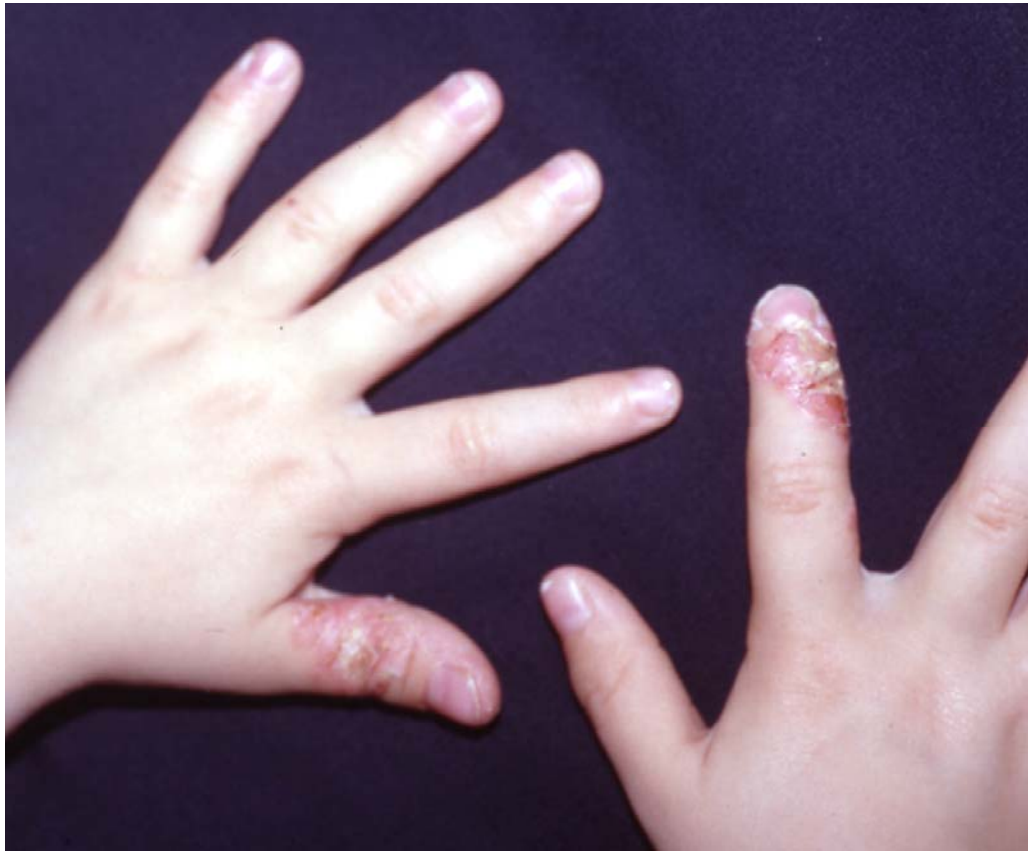



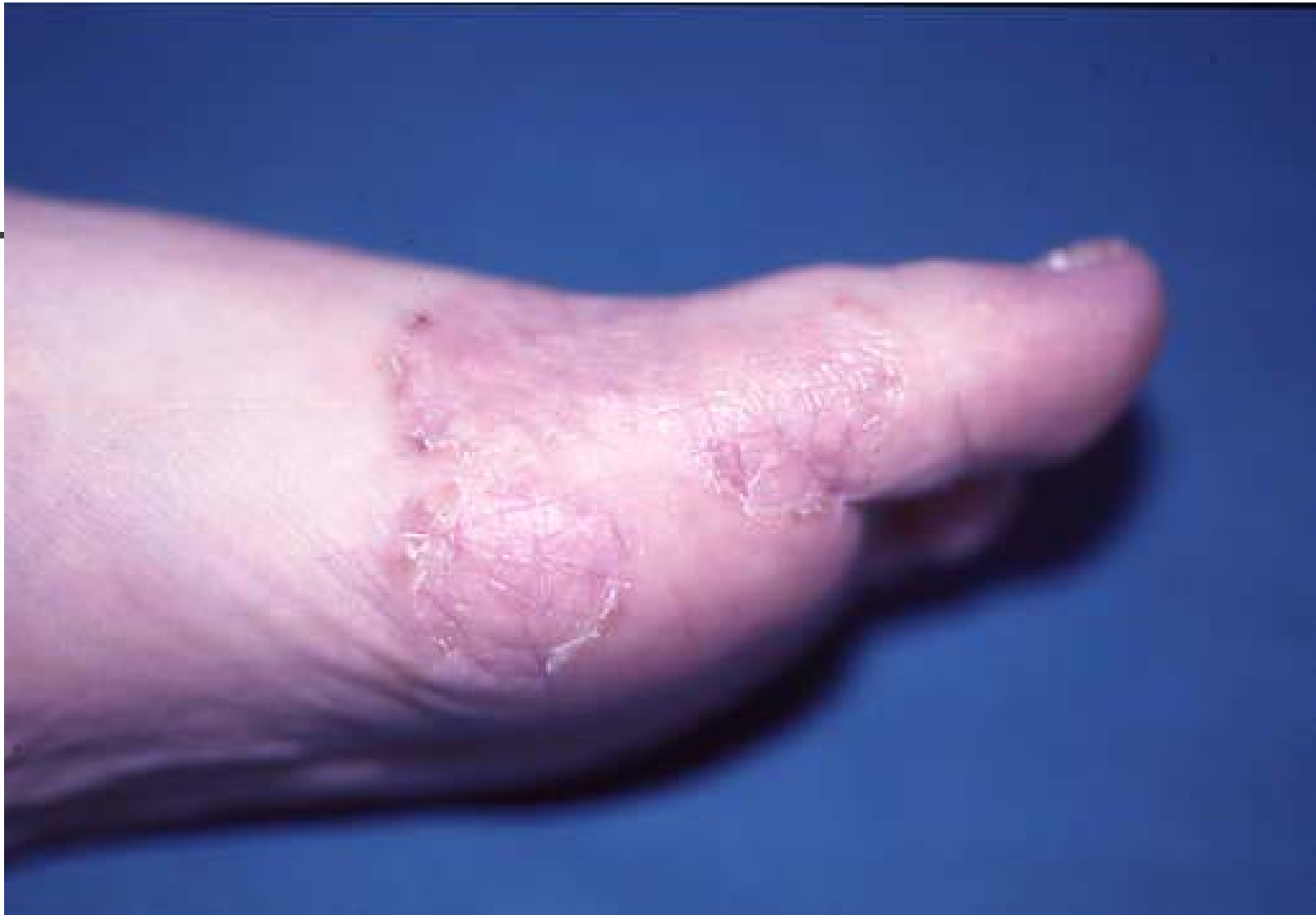**ACRODERMATITE ENTEROPATICA**



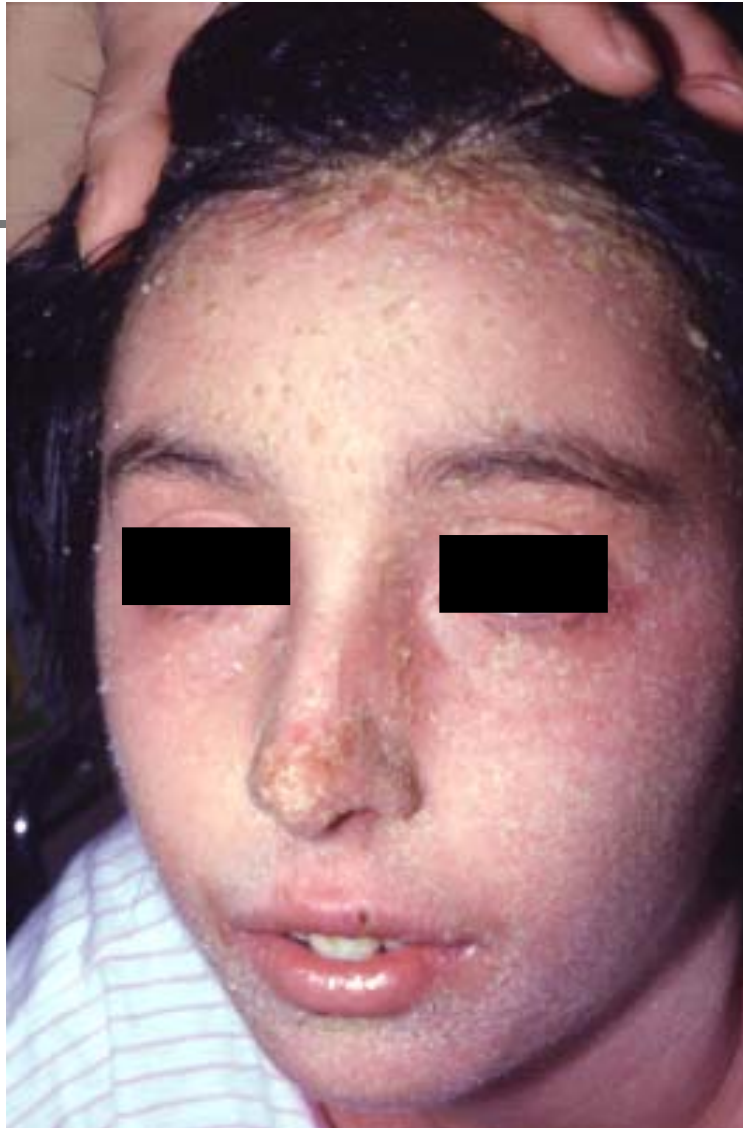**PSORIASI**



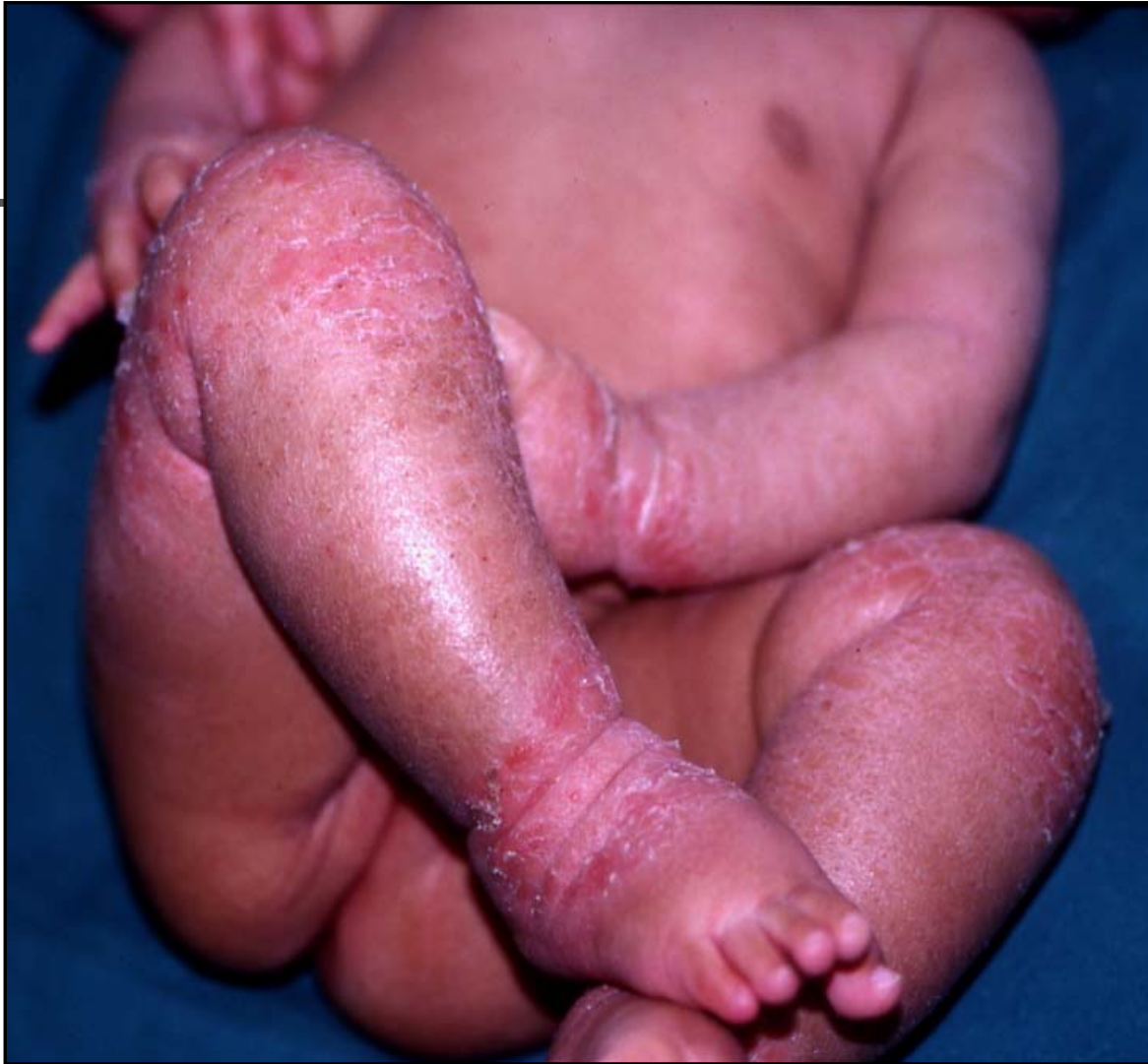**PSORIASI**



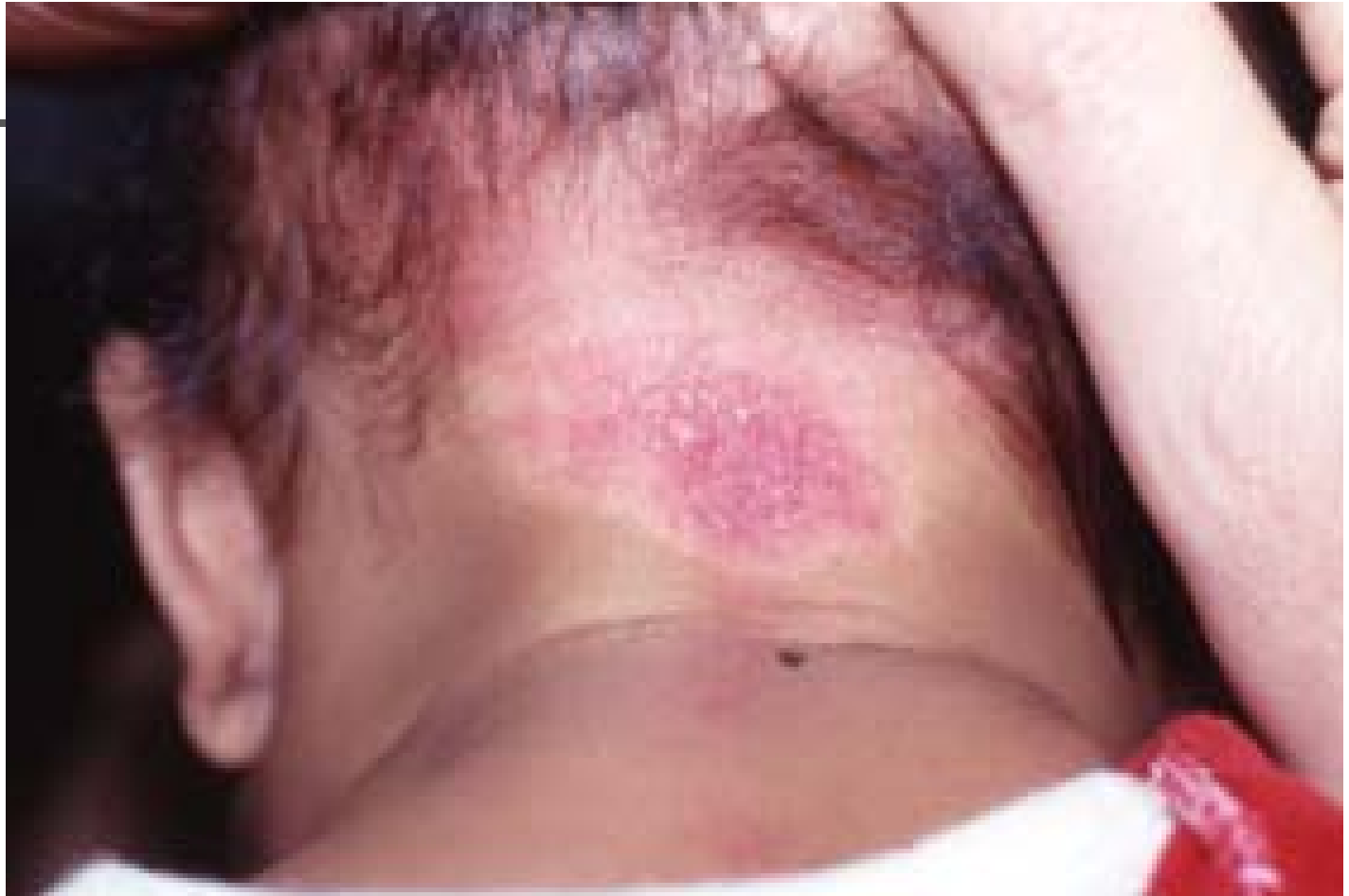**DAC**



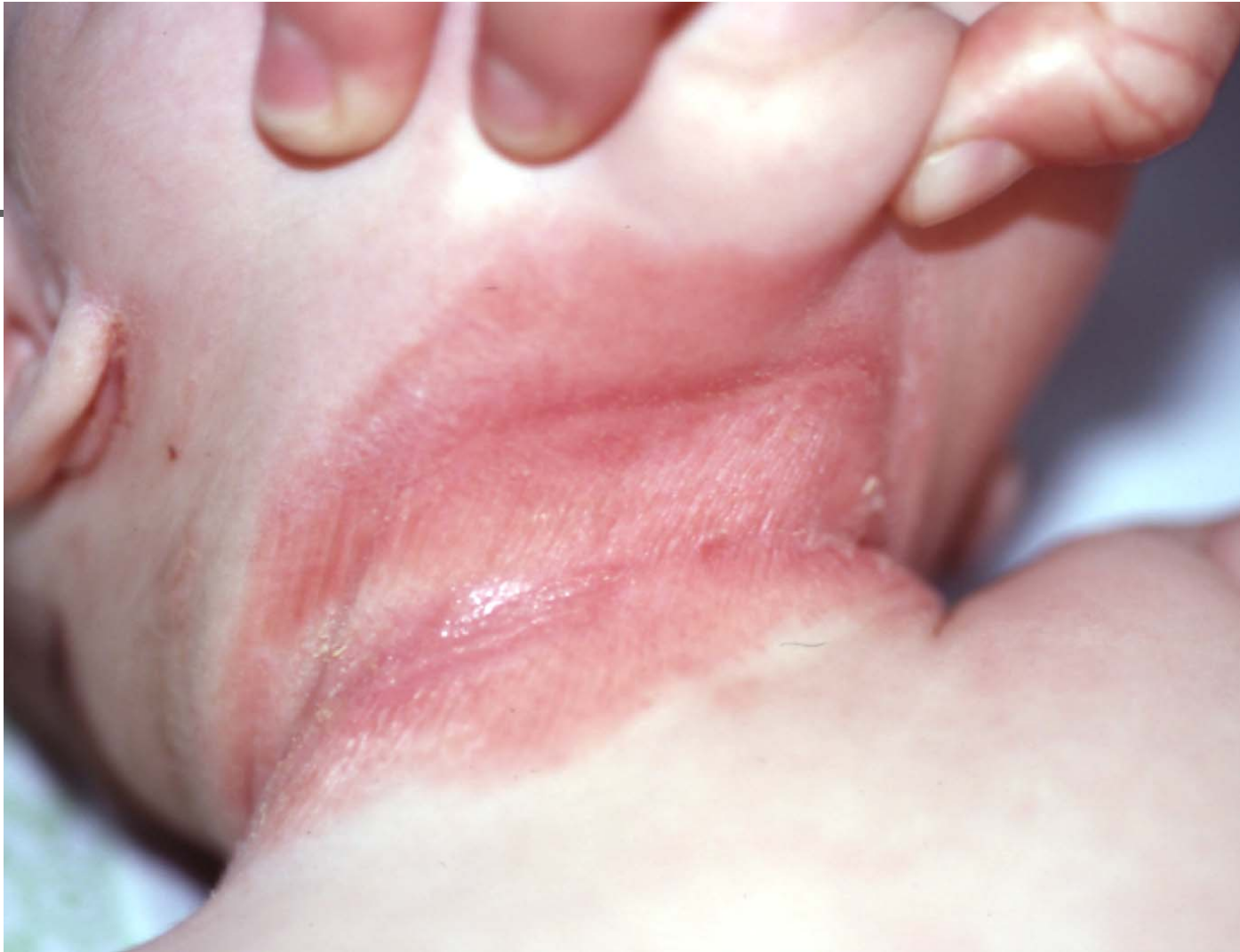**PSORIASI**



**DERMATITE ATOPICA**



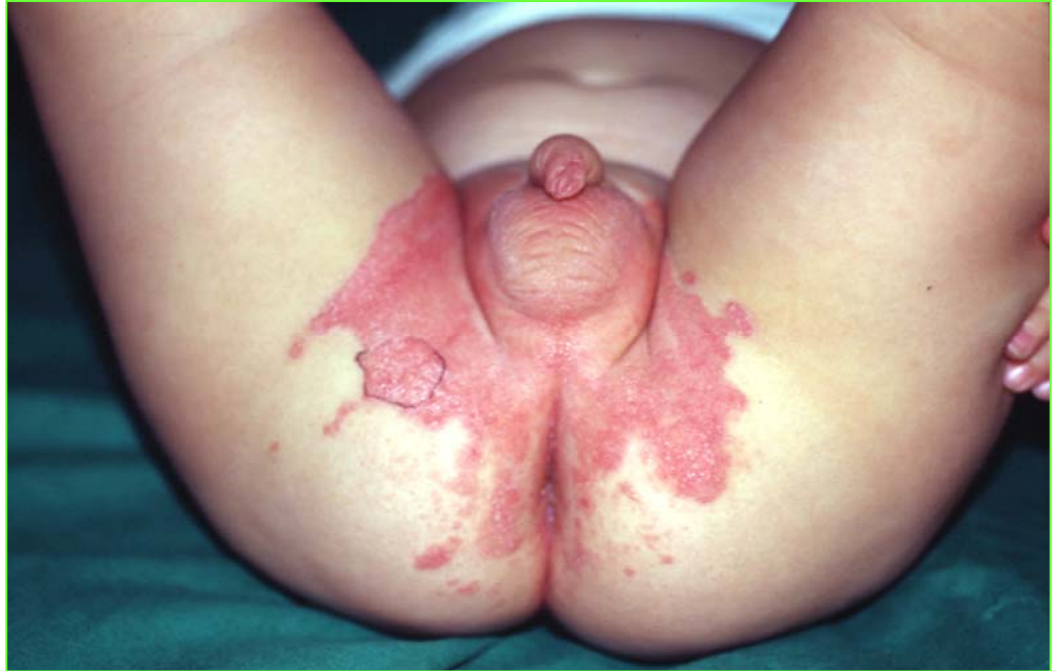**DERMATITE ERITEMATOSA DELLA NUCA**



**PSORIASI**

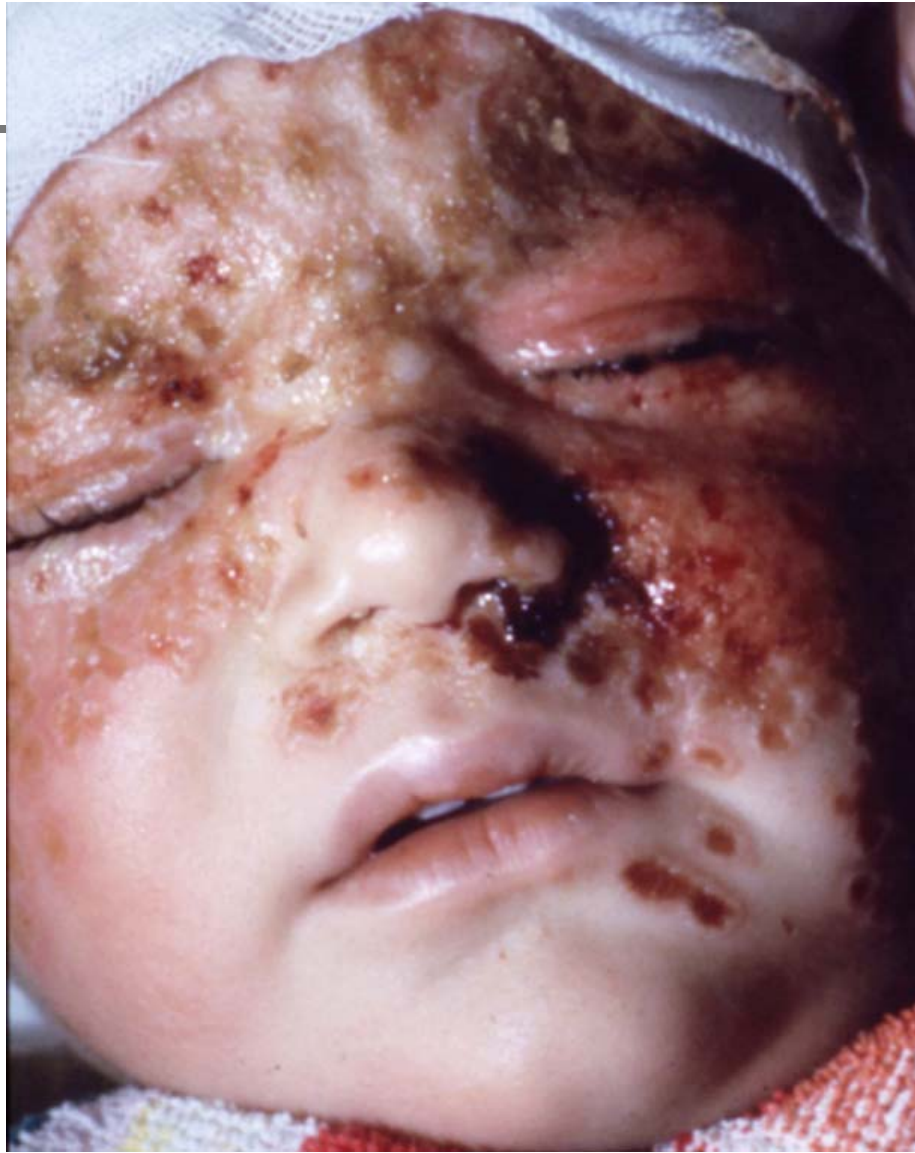## LA PSORIASI DELLE PIEGHE

Valorizzare x la DD:  
la familiarità, l'aspetto  
"lucido" e il colore rosso  
vivo, i bordi netti, le squame  
argentee, lesioni tipiche a  
distanza, la resistenza alle  
cure

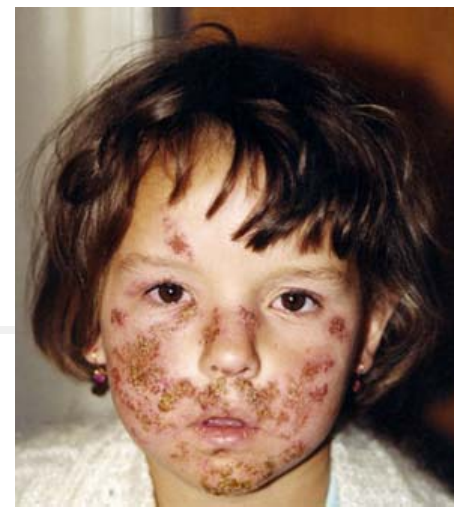

Nella napkin psoriasi, che può rimanere un "unicum"  
transitorio nella storia del bambino, solo un numero tra  
il 15 e il 20% svilupperà una vera psoriasi in seguito

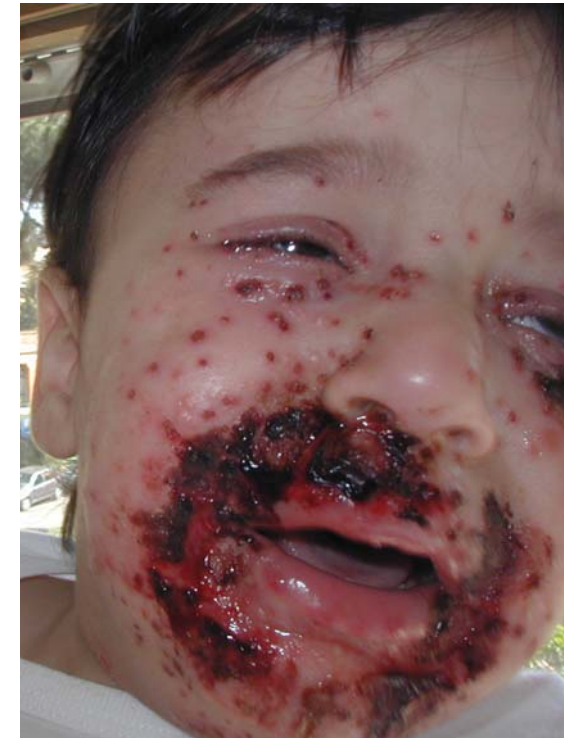# ERUZIONE VARICELLIFORME DI KAPOSI-JULIUSBERG

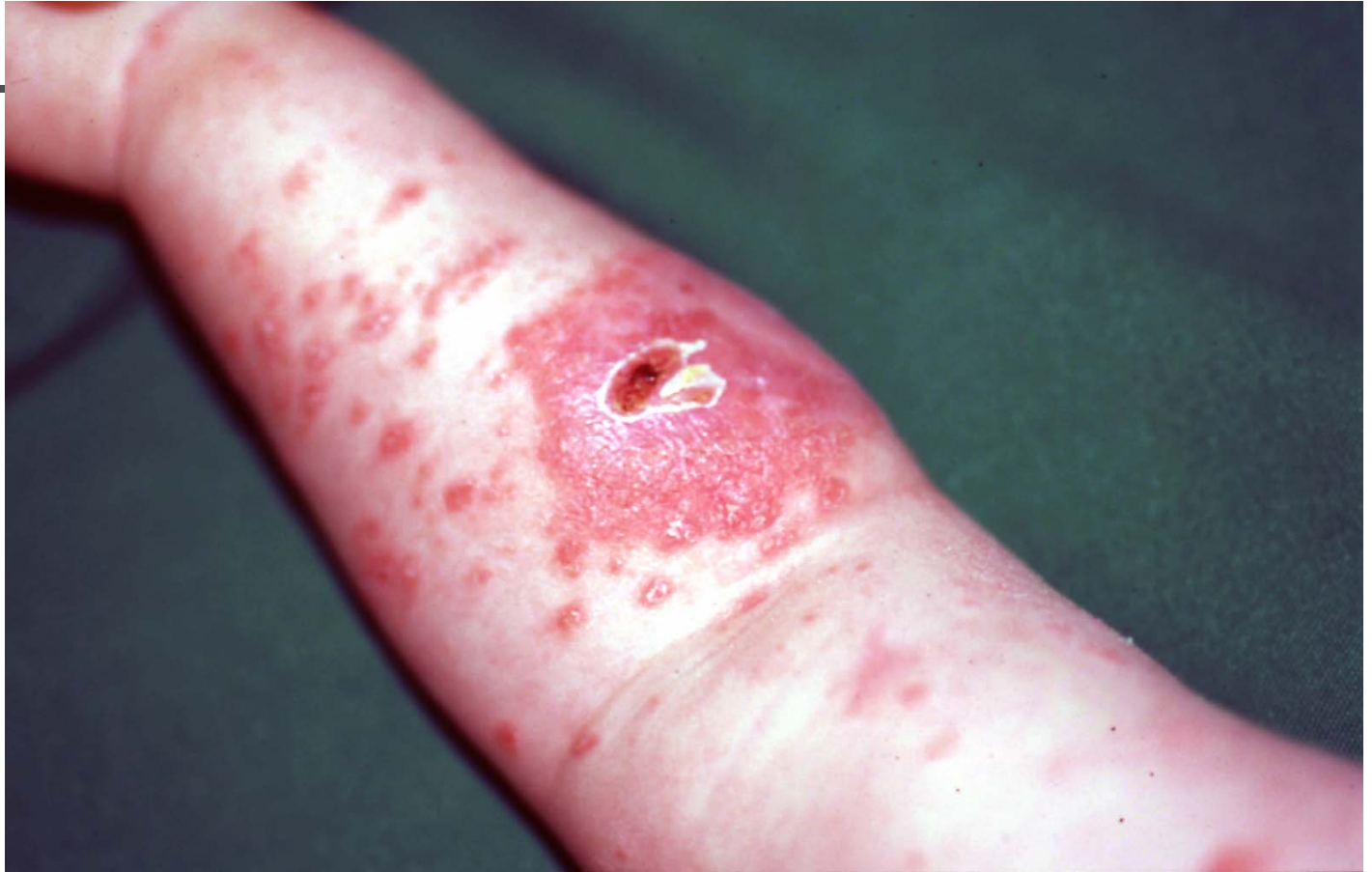

# ERUZIONE VARICELLIFORME DI KAPOSÌ-JULIUSBERG

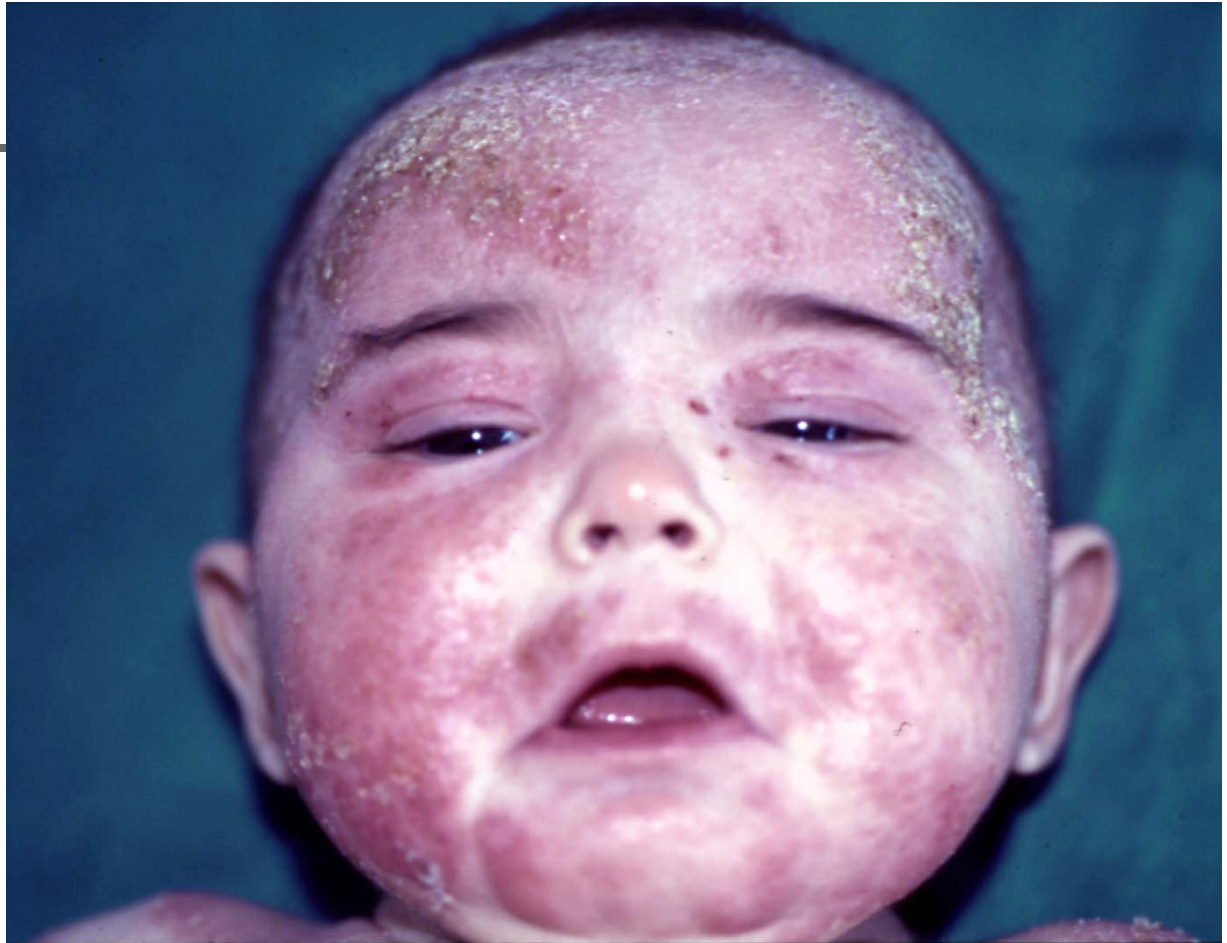

- Herpes virus
- Esordio acuto
- Gravità dell'eczema non significativo
- Lesioni vescico-bollose esitanti in croste emorragiche

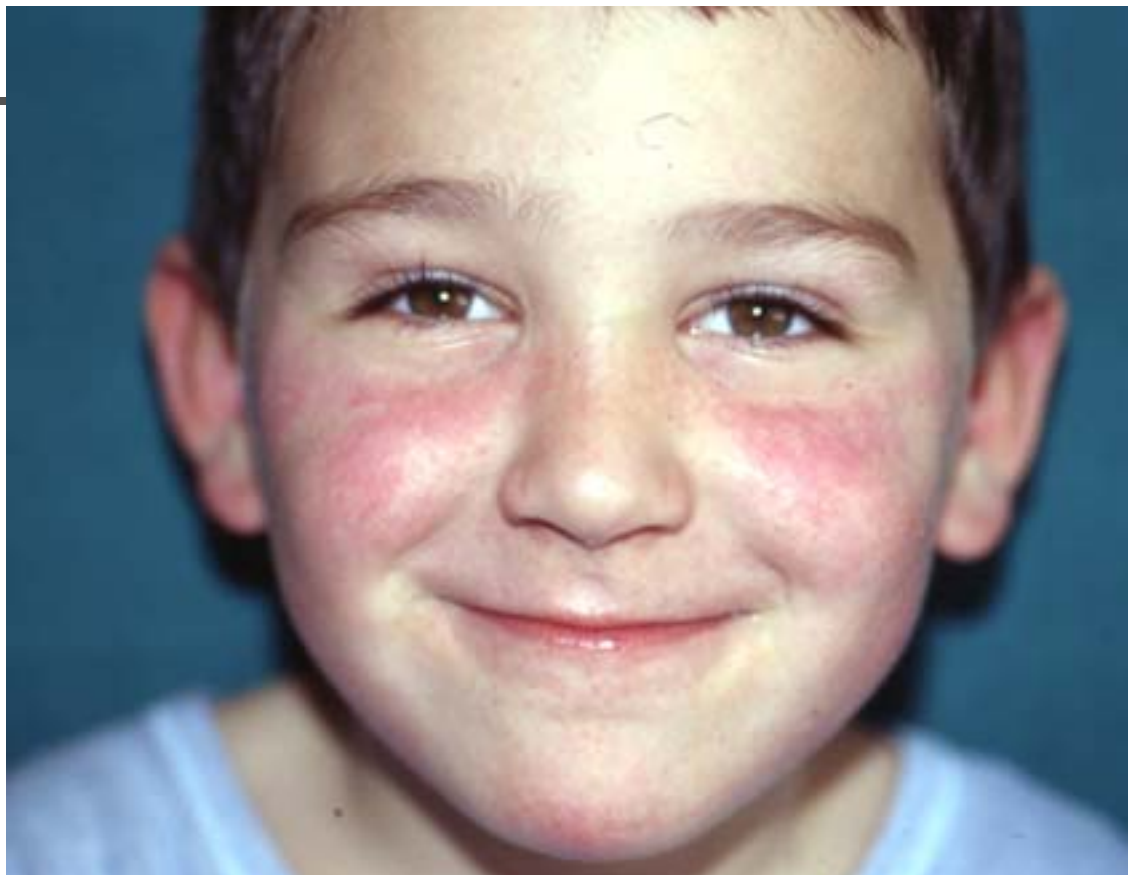



**PSORIASI**



**DERMATITE SEBORROICA + DERMATITE ATOPICA**



**DERMATOMIOSITE**

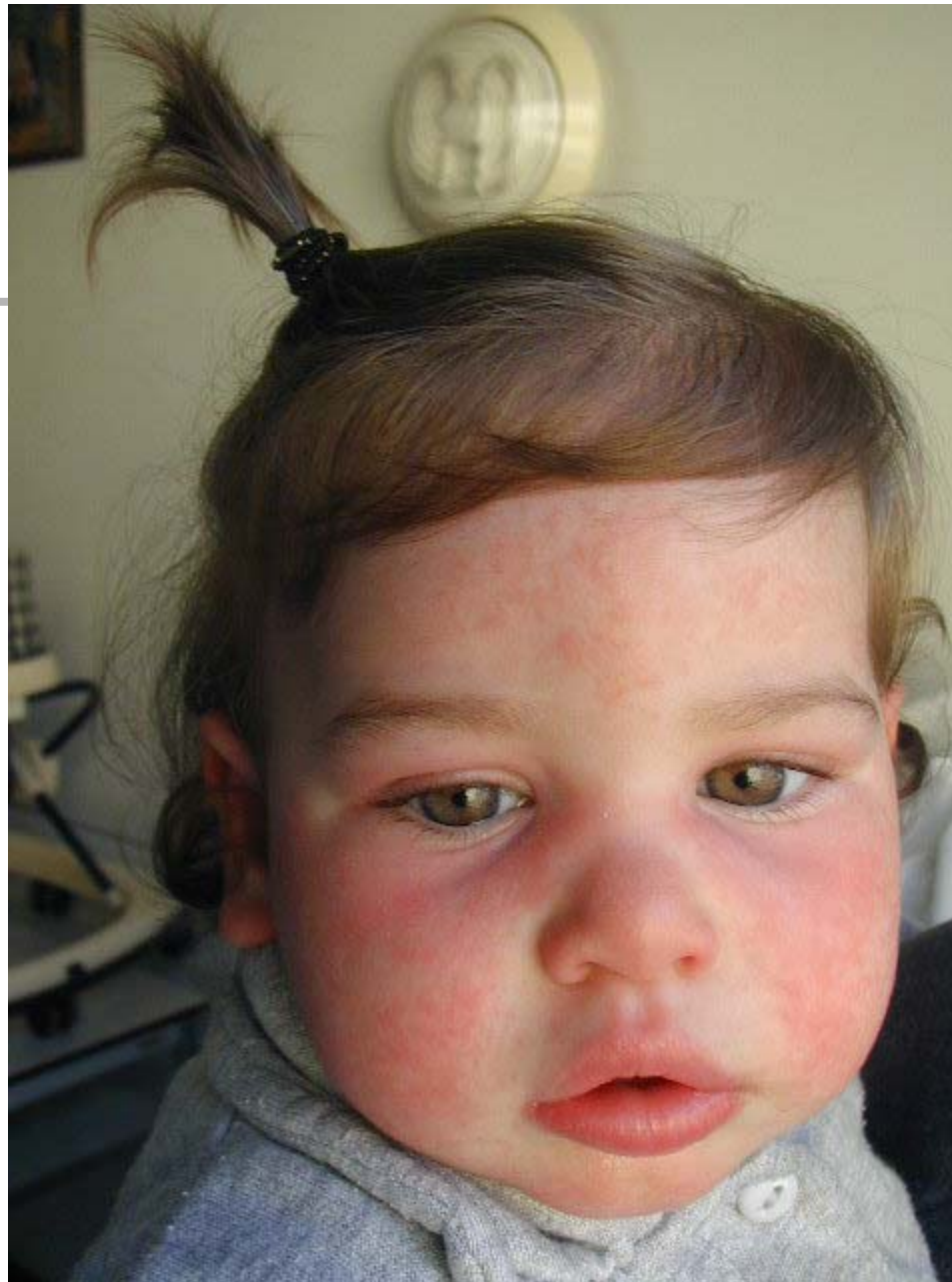
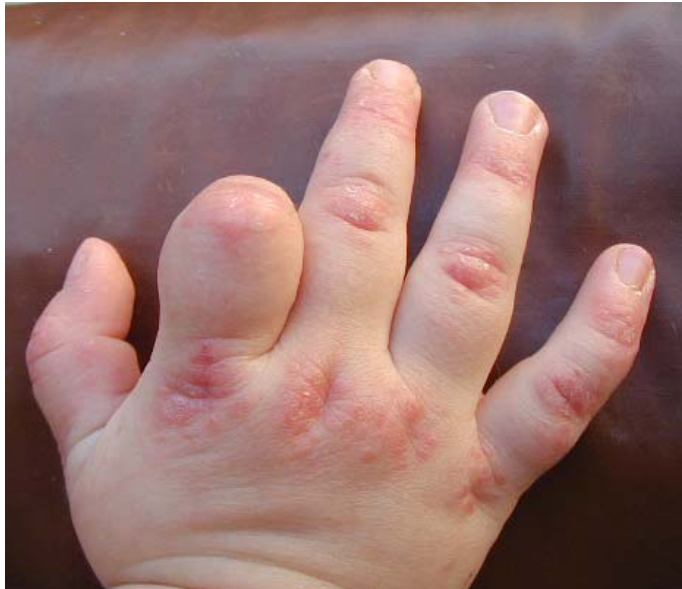

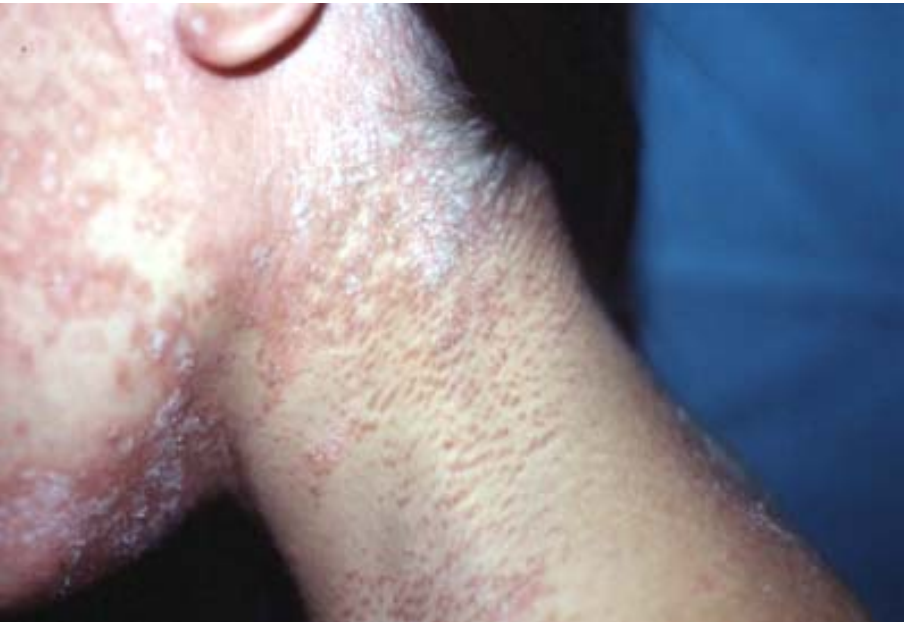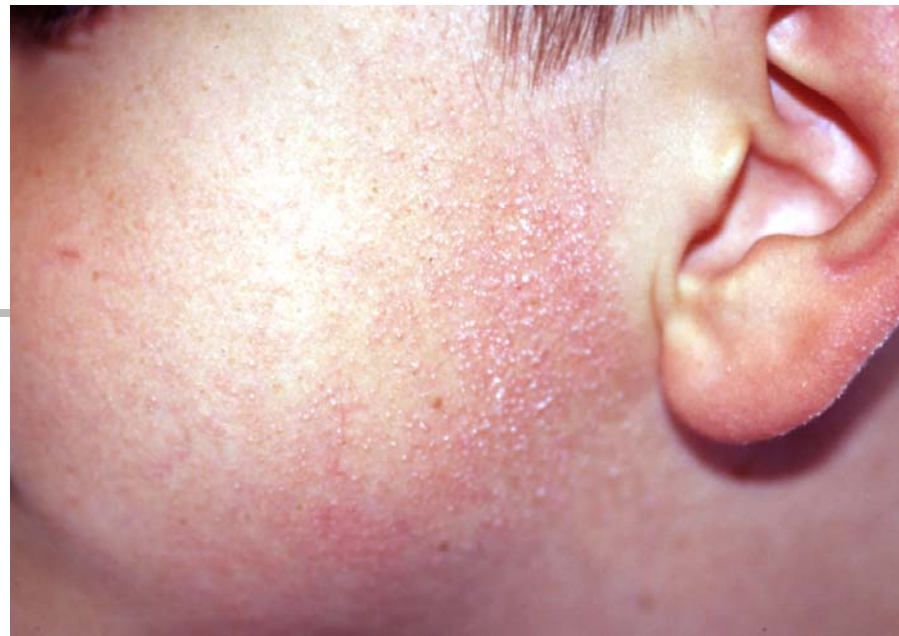**Eritema liliaceo del volto,  
edema, fotosensibilità**

**Astenia ingravescente**

**Possibili lesioni psoriasiformi  
ai gomiti e ginocchia**

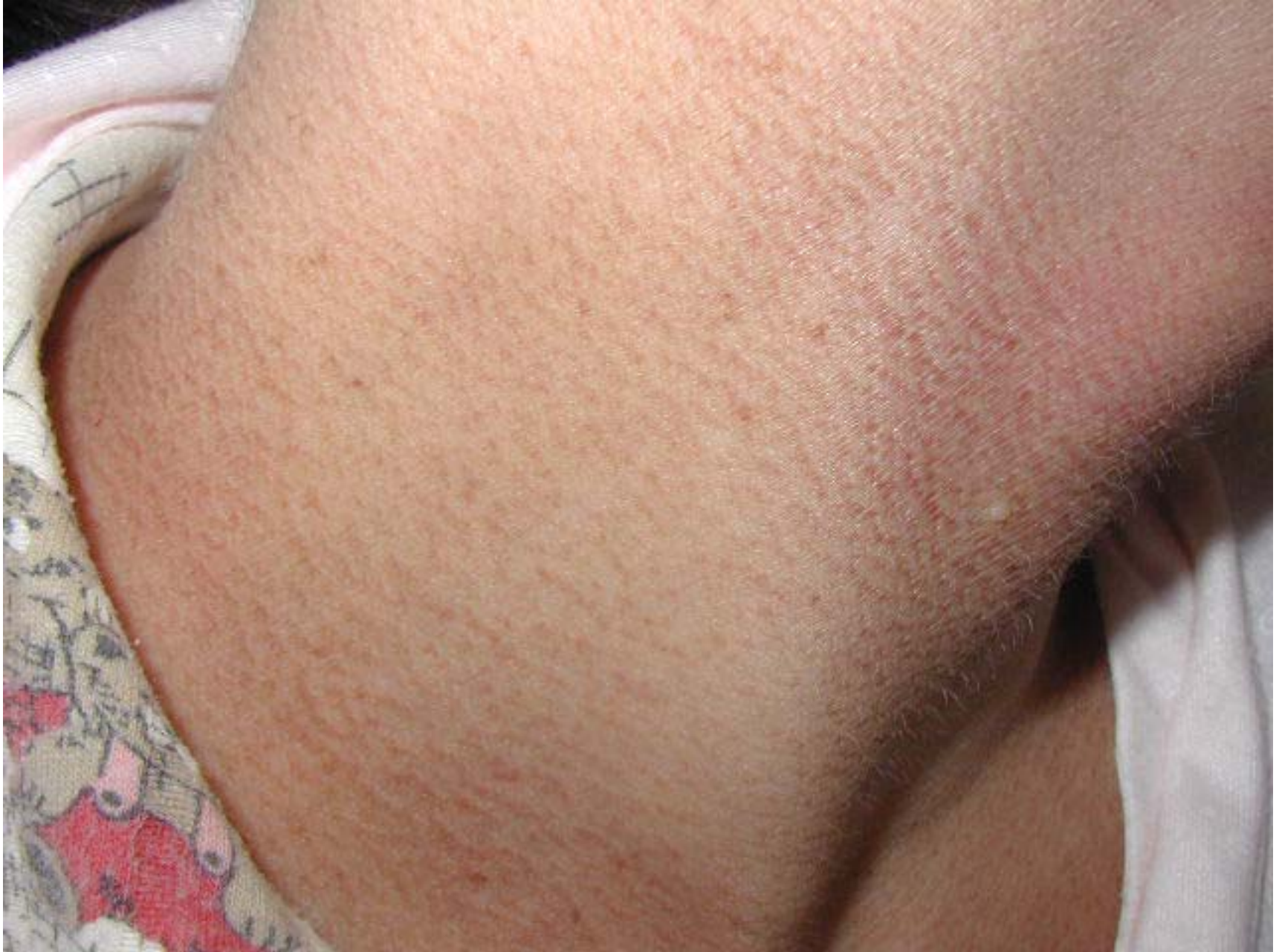**Papule di Gottron**



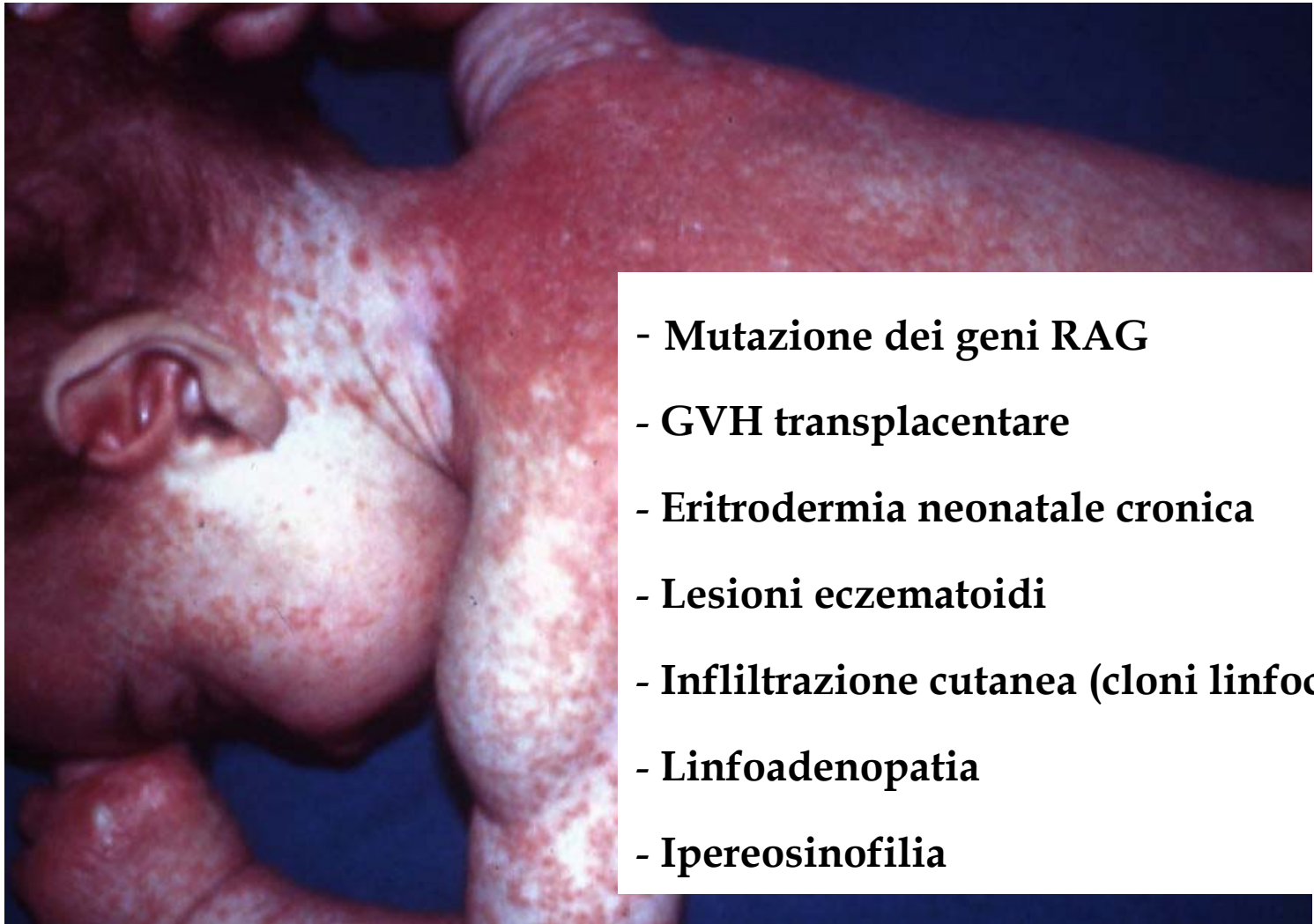


- **Macule eritematose, desquamanti**
- **Papule cornee follicolari**
- **Progressione cranio-caudale**
- **Cheratodermia palmo-plantare**

**PITIRIASI RUBRA PILARE**



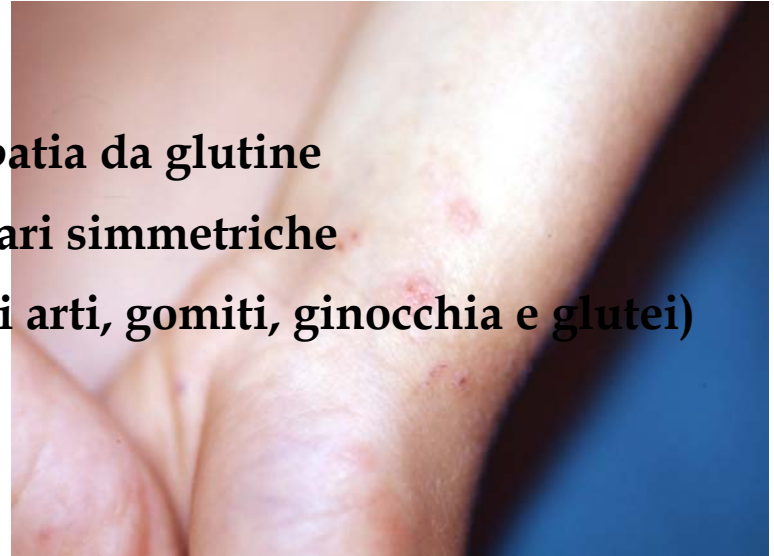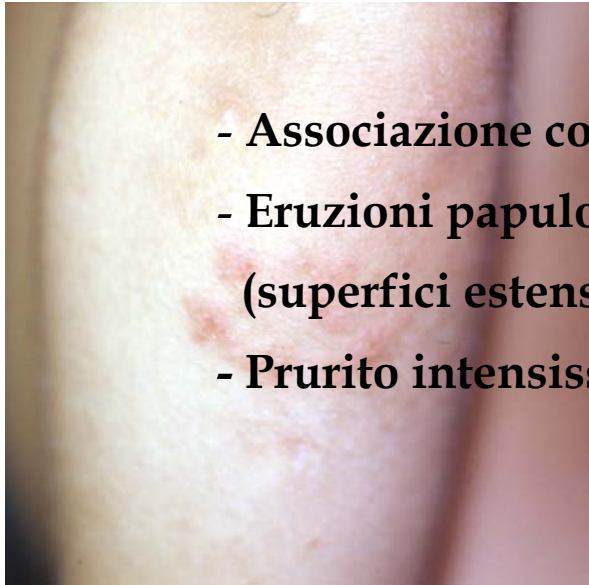
**DERMATITE ATOPICA: DIRTY NECK**



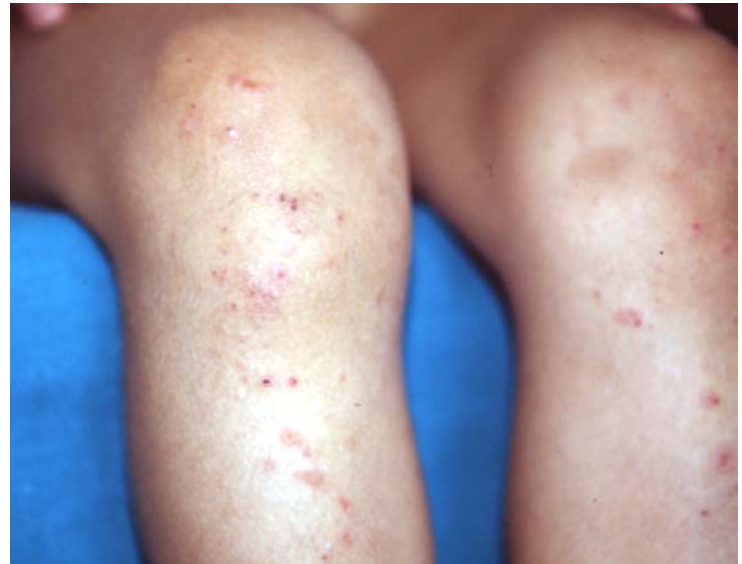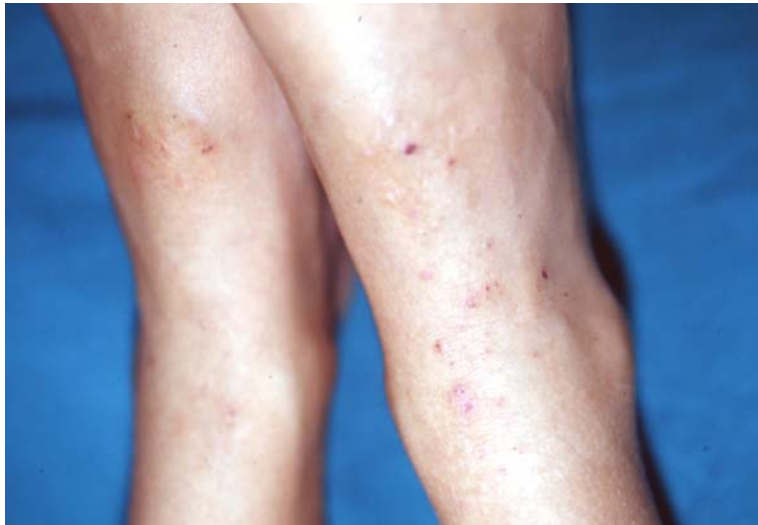- **Mutazione dei geni RAG**
- **GVH transplacentare**
- **Eritrodermia neonatale cronica**
- **Lesioni eczematoidi**
- **Infiltrazione cutanea (cloni linfocitari)**
- **Linfoadenopatia**
- **Ipereosinofilia**

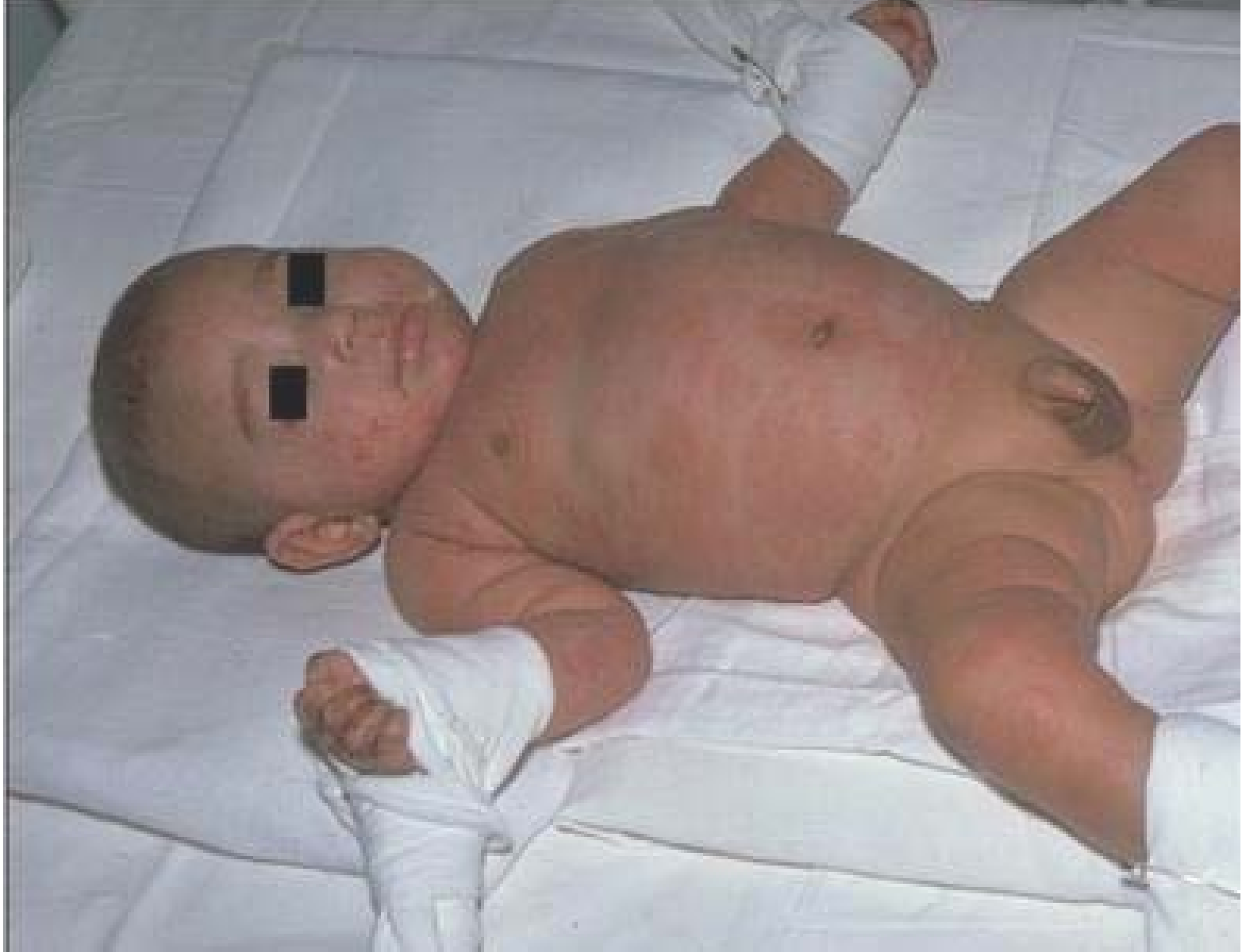## **SINDROME DI OMMEN**

- Associazione con enteropatia da glutine
- Eruzioni papulo-vescicolari simmetriche  
(superfici estensorie degli arti, gomiti, ginocchia e glutei)
- Prurito intensissimo



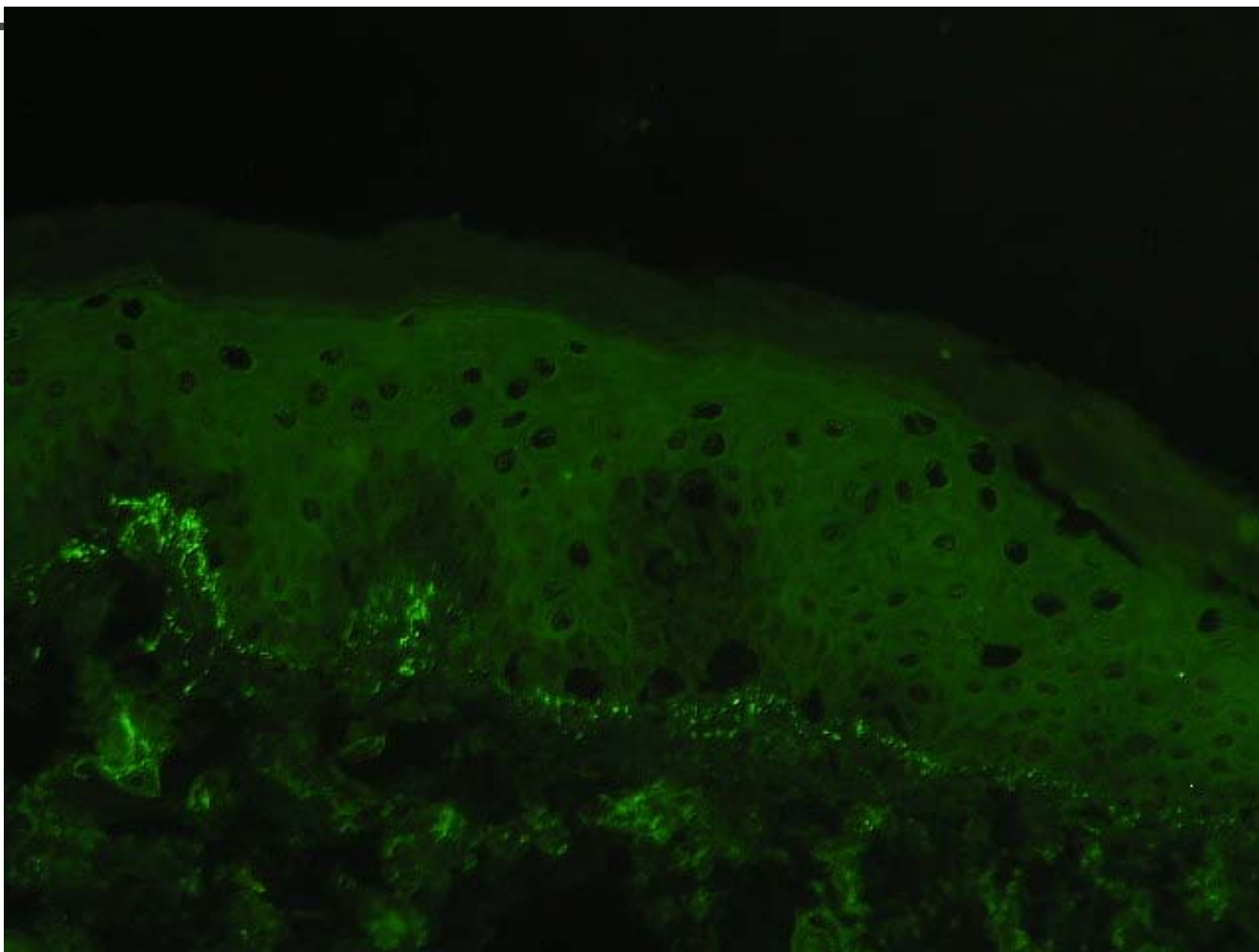
## DERMATITE ERPETIFORME DI DUHRING



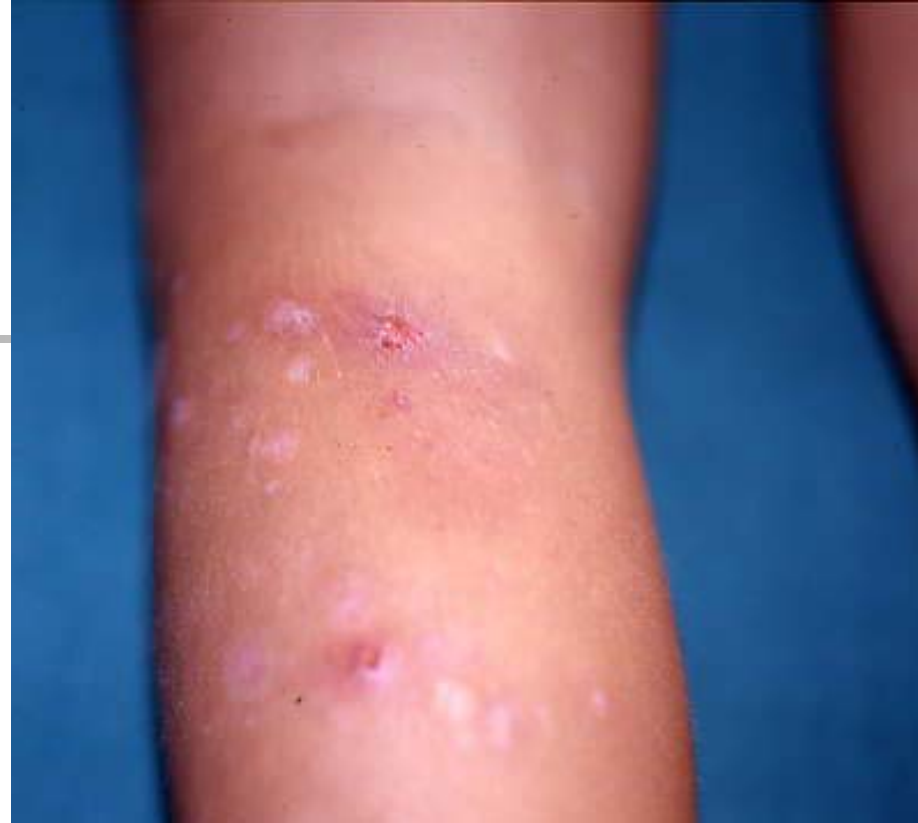
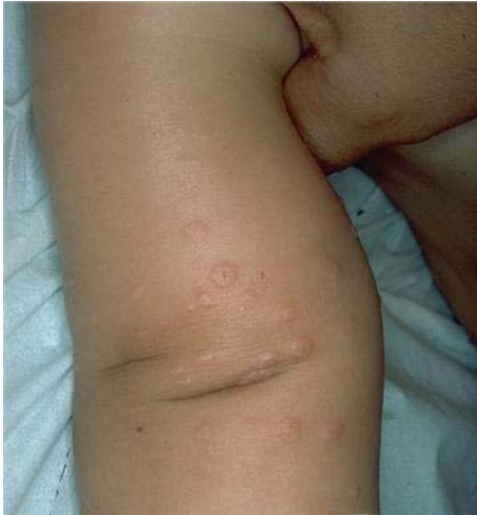
**DERMATITE ERPETIFORME DI DUHRING**

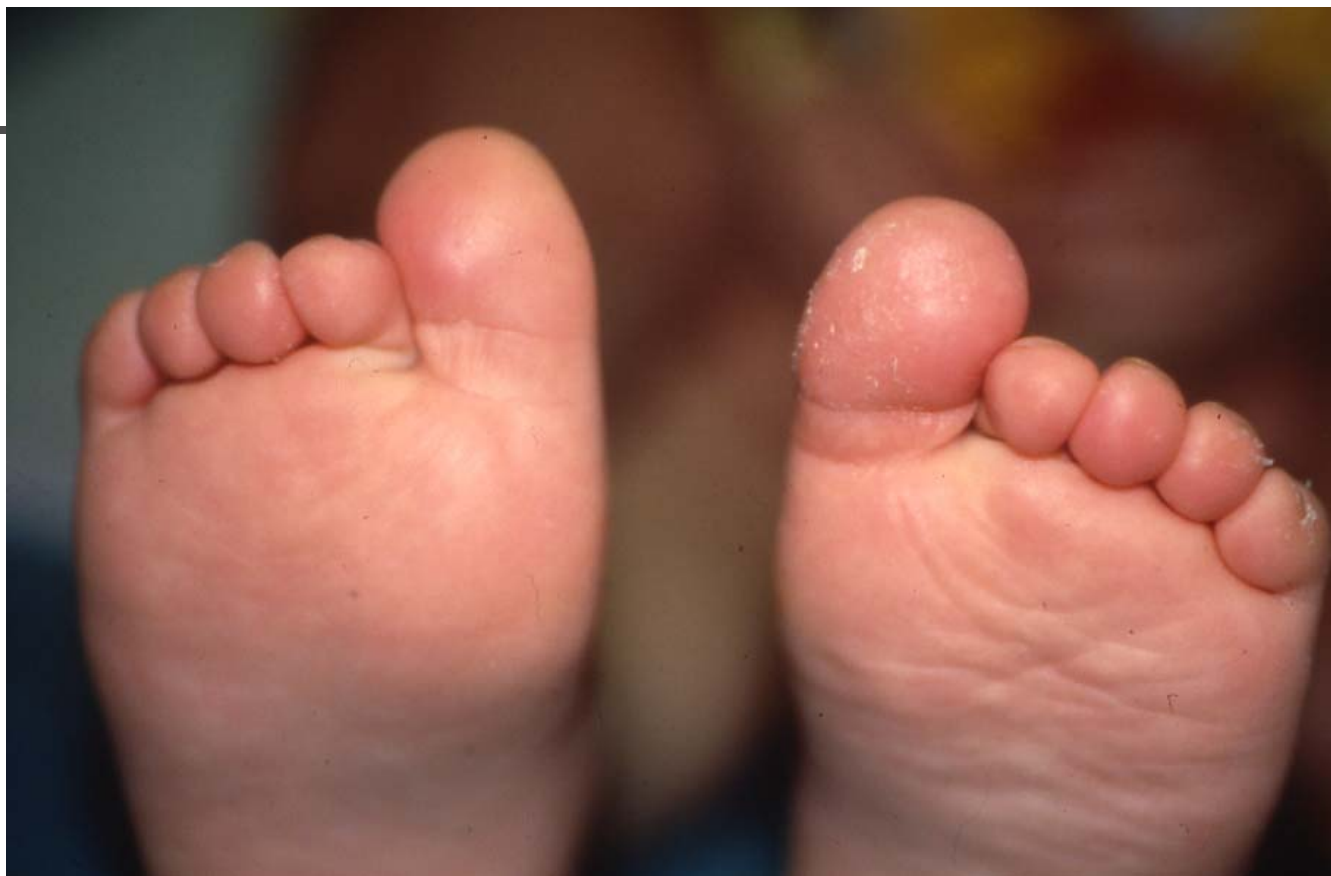## Depositi di IgA all'apice delle papille dermiche



## PRURIGO-STROFULO



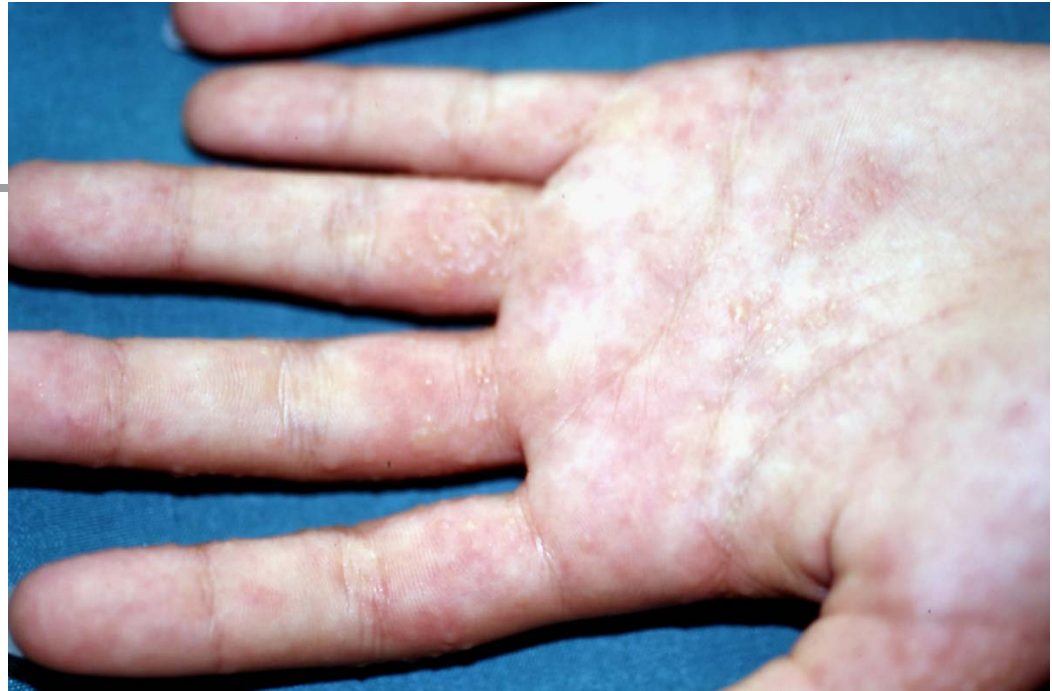- **Orticaria papulosa, lichen urticatus, lichen semplice acuto di Vidal**
- **Lesioni eritemato-papulose o papulo-vescicole, essudazione e croste**
- **Reazione abnorme a punture di insetti, Intenso prurito**
- **Diatesi atopica quasi sempre presente**



**“PIEDE INVERNALE” ATOPICO**



D.A. e D.A.C. da nichel

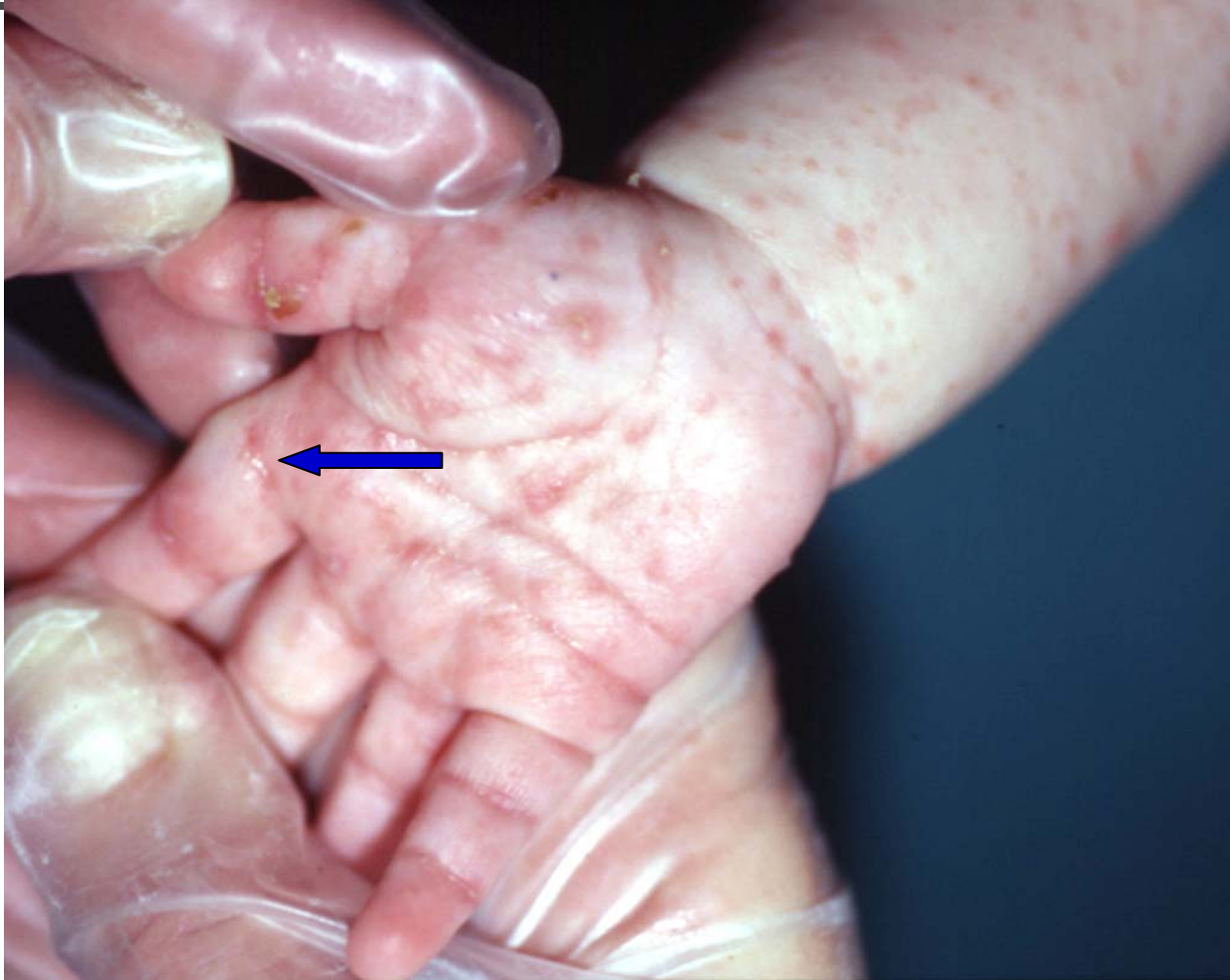

- Una sensibilizzazione al nichel è alla base di molte “mancate guarigioni” della DA, specie nelle adolescenti
- Tra il 16 ed il 18 % dei pz atopici svilupperà una sensibilizzazione al Ni (popol sana: media 13,5)


- *Sarcoptes scabiei*

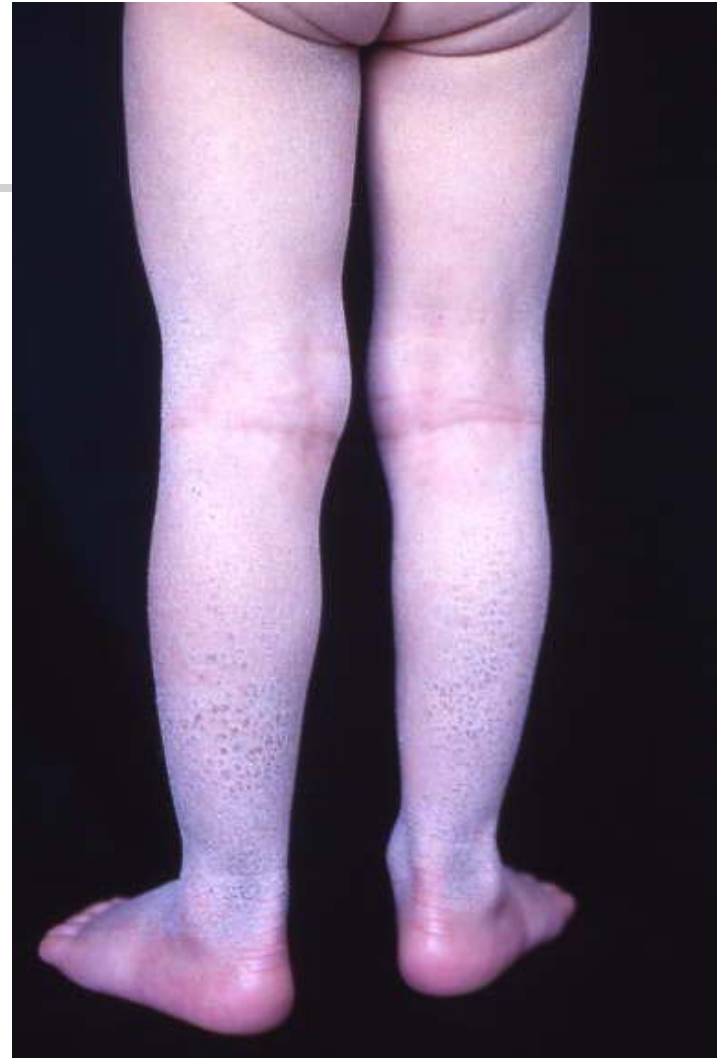- Vescicole perlacee, miliariformi su fondo eritematoso

- Eruzione vescico-pustolosa palmo-plantare, cunicoli\*



SCABBIA

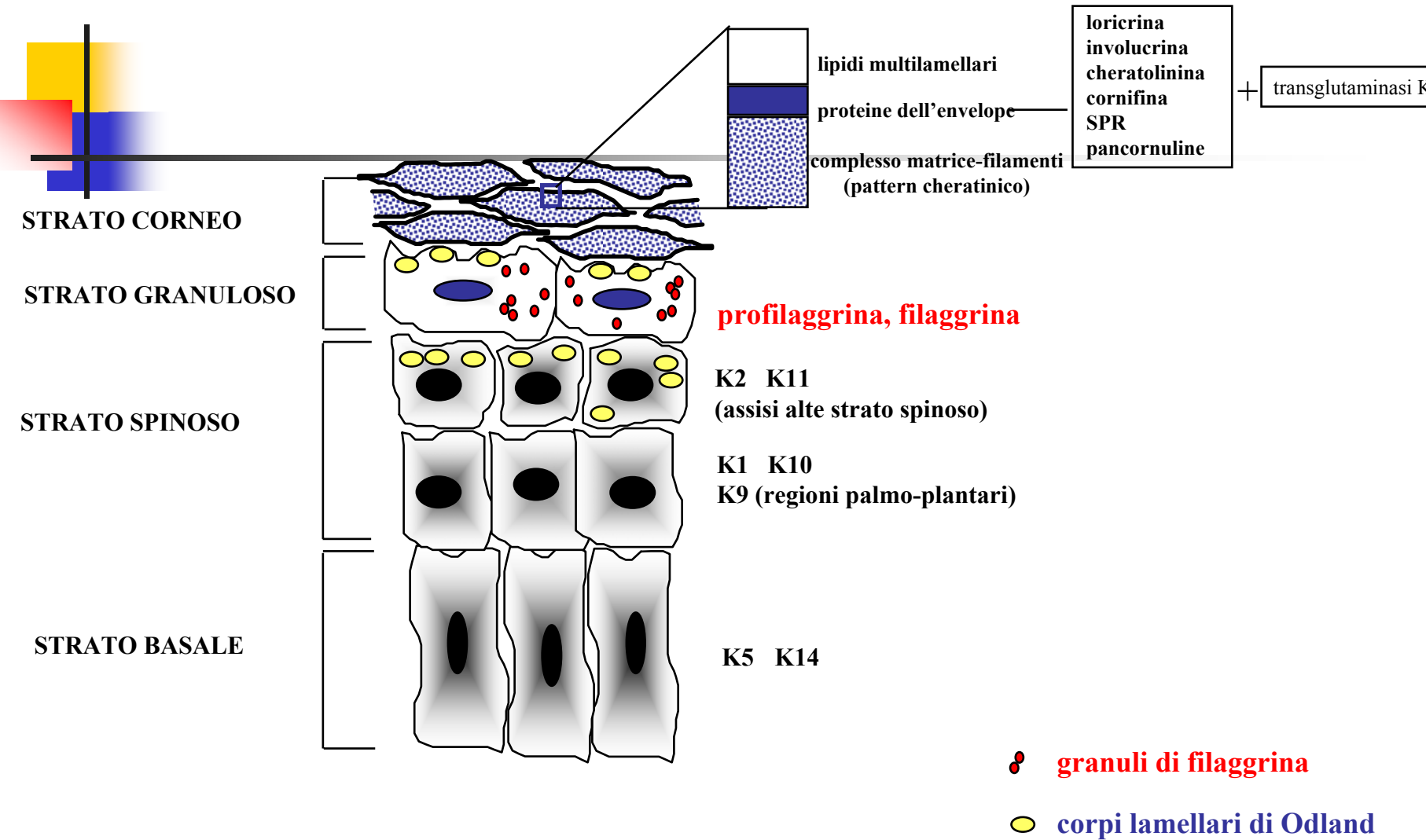
- 
- Autosomica dominante
  - Cheratosi pilare
  - Xerosi palmo-plantare
  - Risparmio delle pieghe
  - Associazione significativa con la DA



**ITTIOSI VOLGARE**

# Strato corneo – sede della barriera della permeabilità

## Lipidi – substrato che permette allo strato corneo la funzione barriera





**Prevalent and rare mutations in the gene encoding filaggrin cause ichthyosis vulgaris and predispose individuals to atopic dermatitis.**

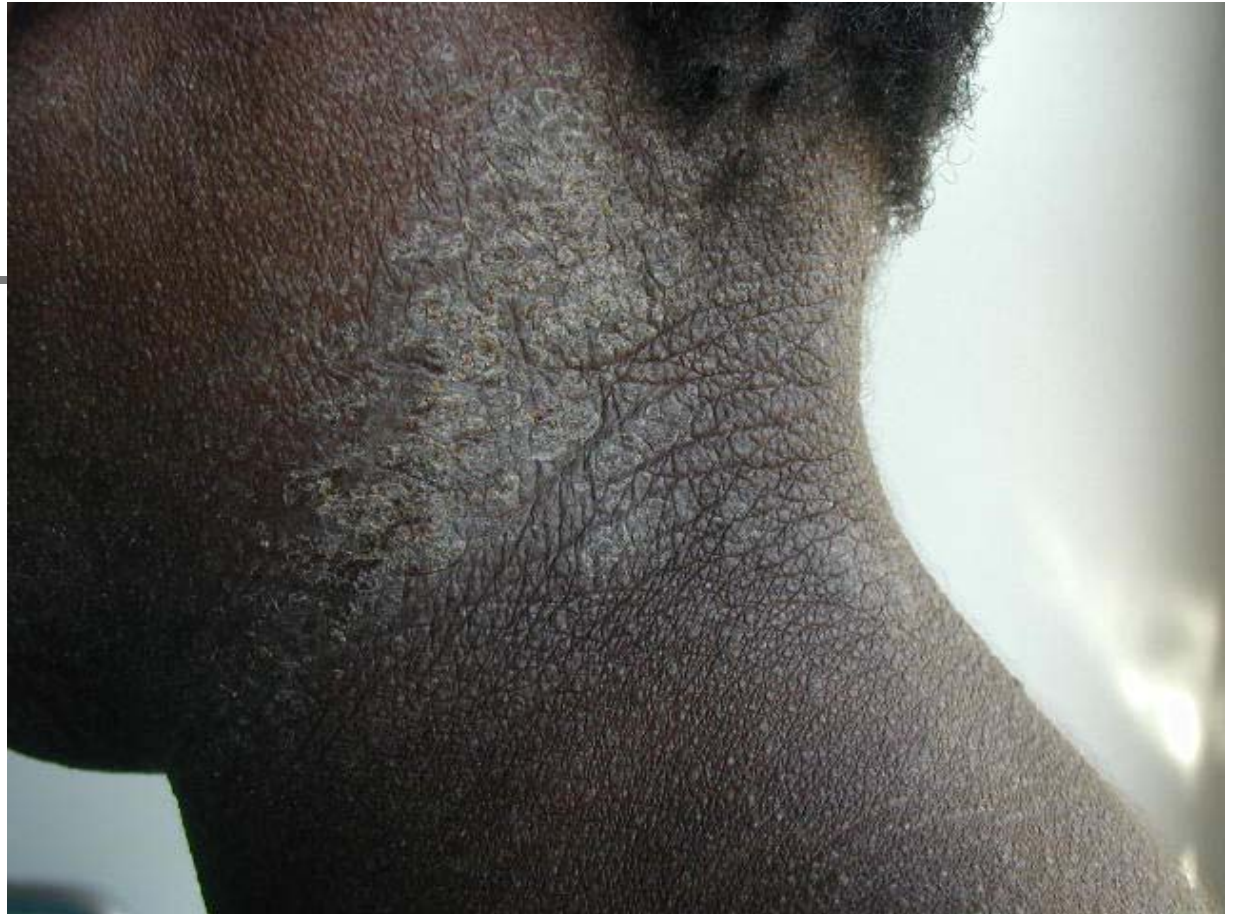
SANDILANS A . J INVEST DERMATOL. 2006

**Loss-of-function variations within the filaggrin gene predispose for atopic dermatitis with allergic sensitizations.**

WEIDINGER S. J ALLERGY CLIN IMMUNOL. 2006

**New perspective on epidermal barrier dysfunction in atopic dermatitis: gene-environment interactions**

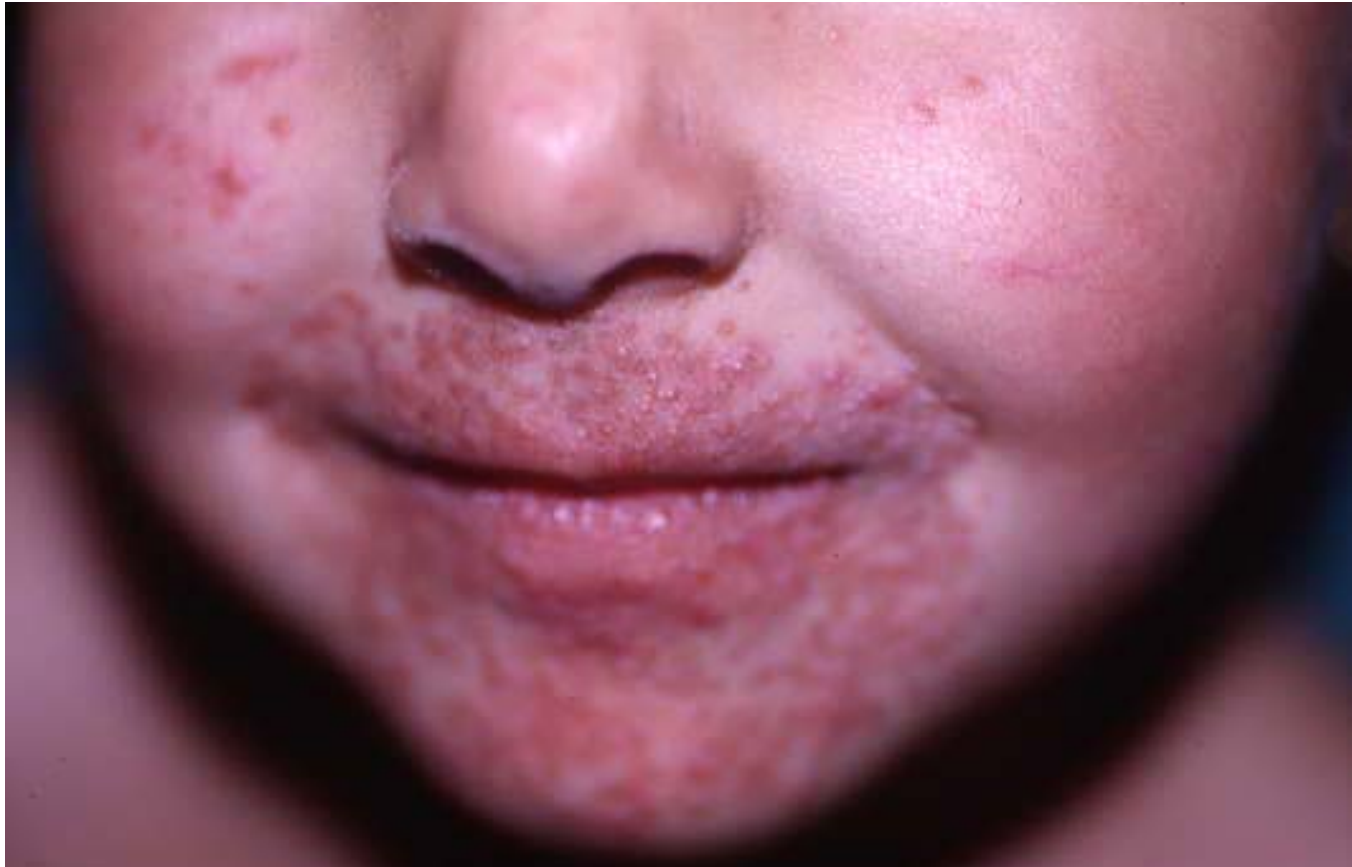CORK MJ. J ALLERGY CLIN IMMUN 2006

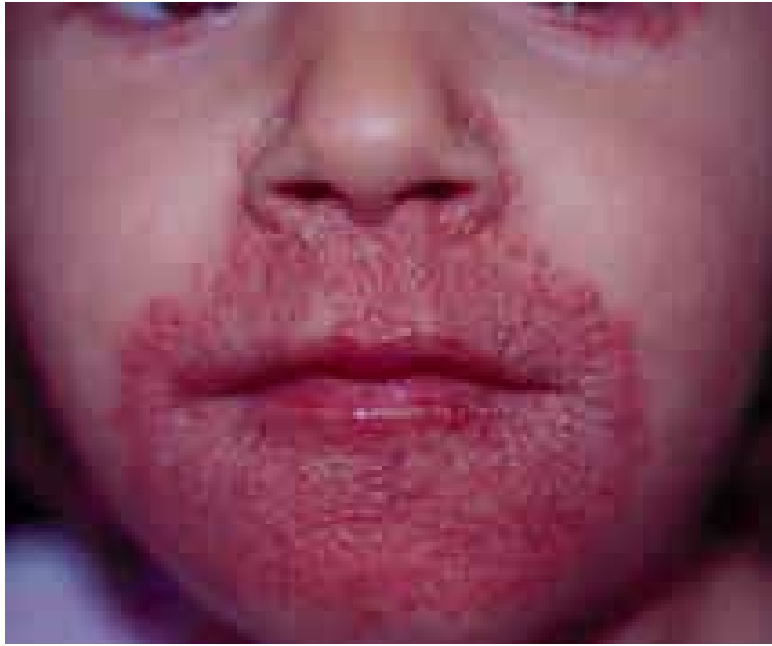

**DERMATITE ATOPICA**

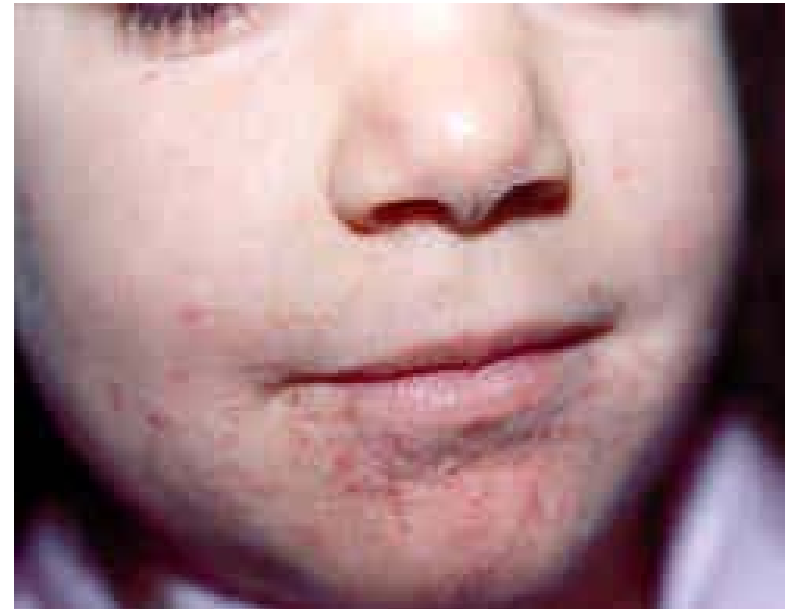**Nelle persone di colore prevalenza lesioni  
follicolari e lichenificate**

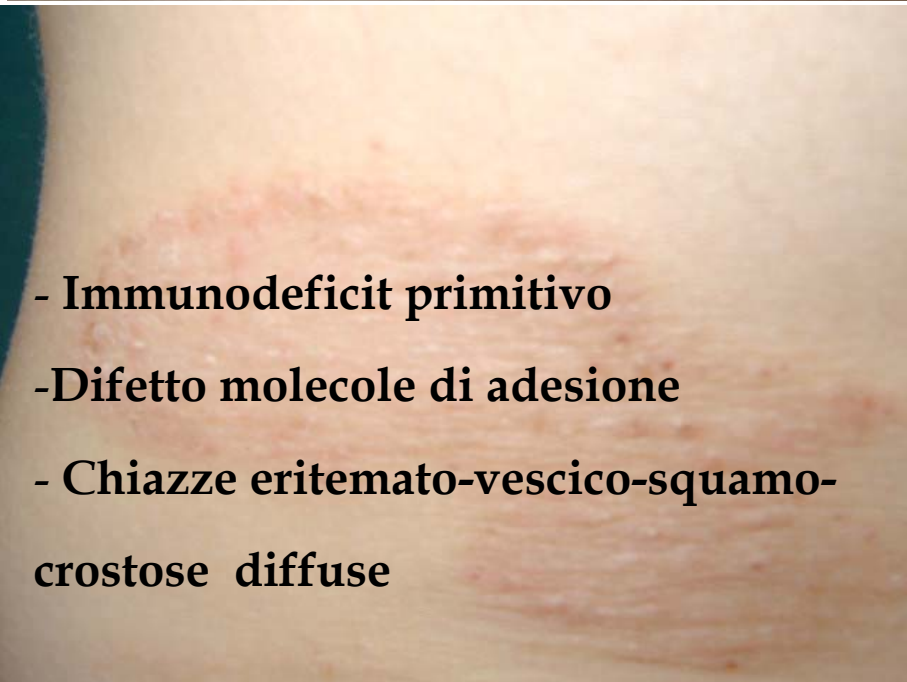
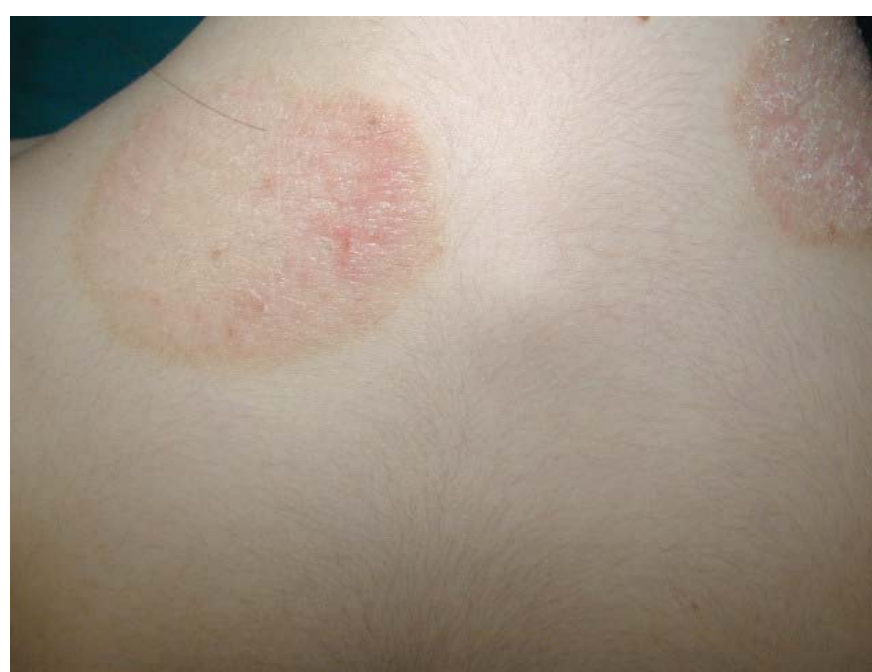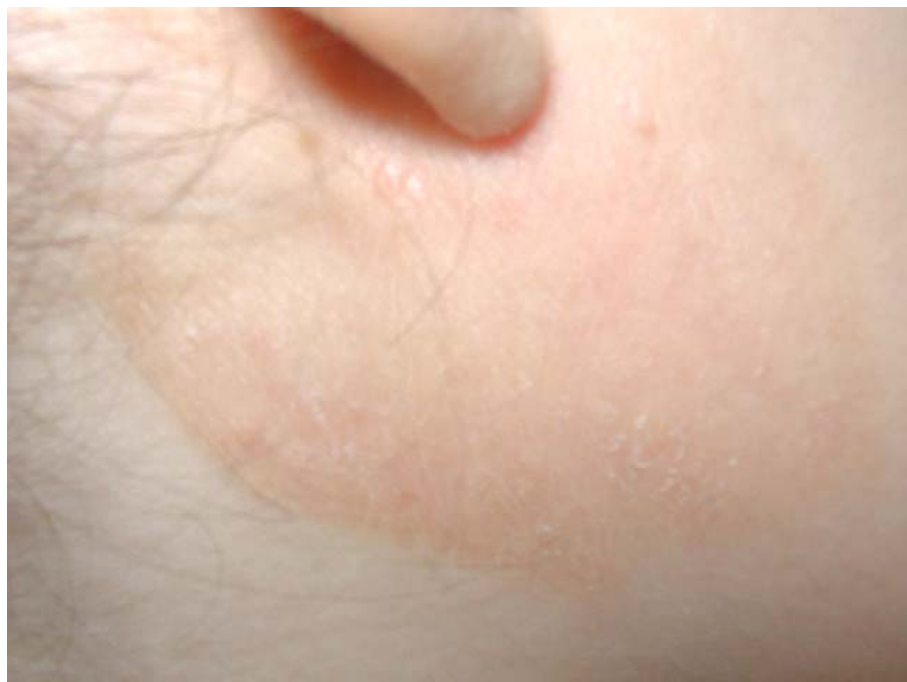# DERMATITE PERIORALE



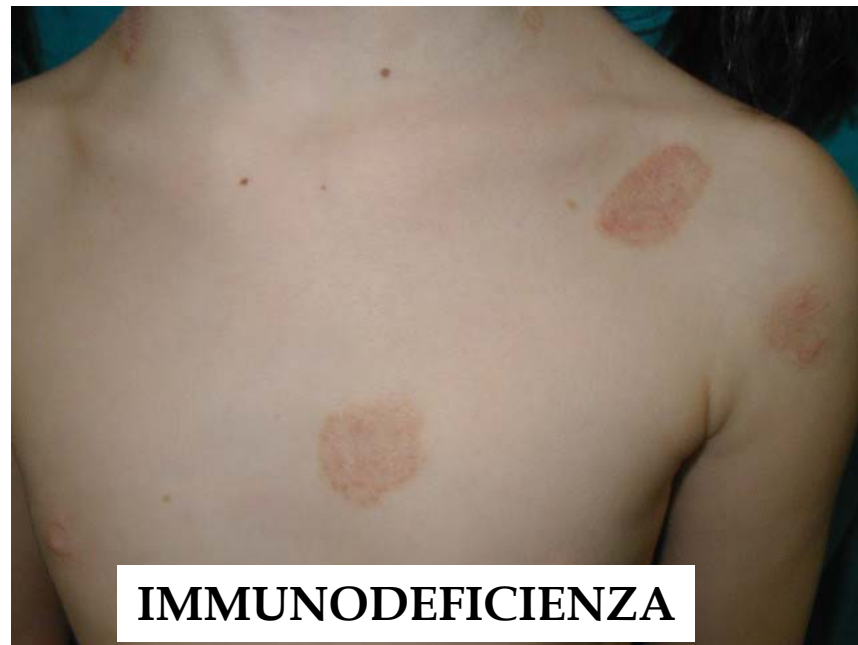

- **Iniziale irritazione (saliva, cibi acidi o salati)**
- **Uso e abuso di steroidi locali**
- **Spesso diatesi atopica**
- **Eritema, vescico-pustole, croste, ragadi, essudazioni peribuccali**



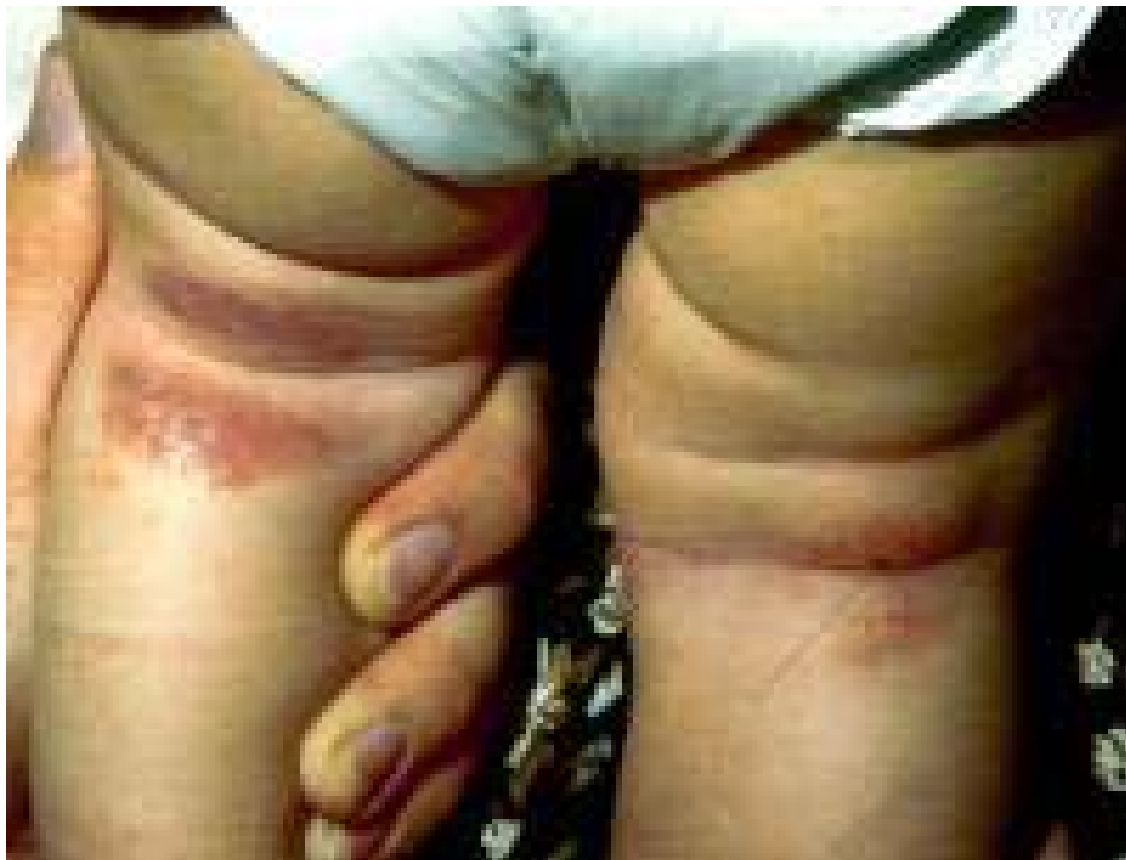


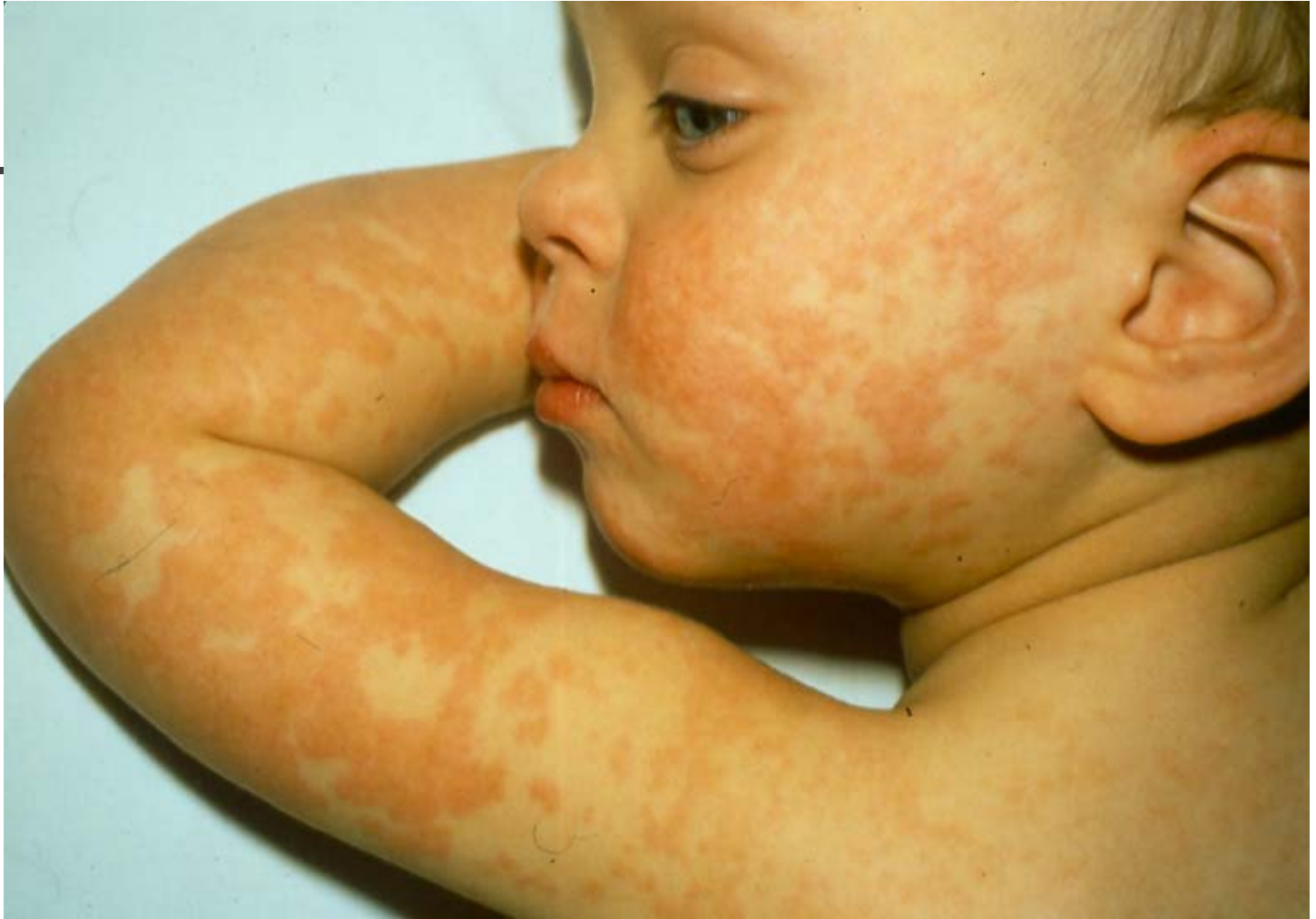- Immunodeficit primitivo
- Difetto molecole di adesione
- Chiazze eritemato-vescico-squamocrostose diffuse



**IMMUNODEFICIENZA**

## DERMATITE ATOPICA IN S. DI WISKOTT-ALDRICH





# IMMUNODEFICIENZE PRIMARIE E D.A.



---

 IPOGAMMAGLOBULINEMIA X-LINKED

 DEFICIT DI IgA

 ATASSIA-TELEANGECTASIA

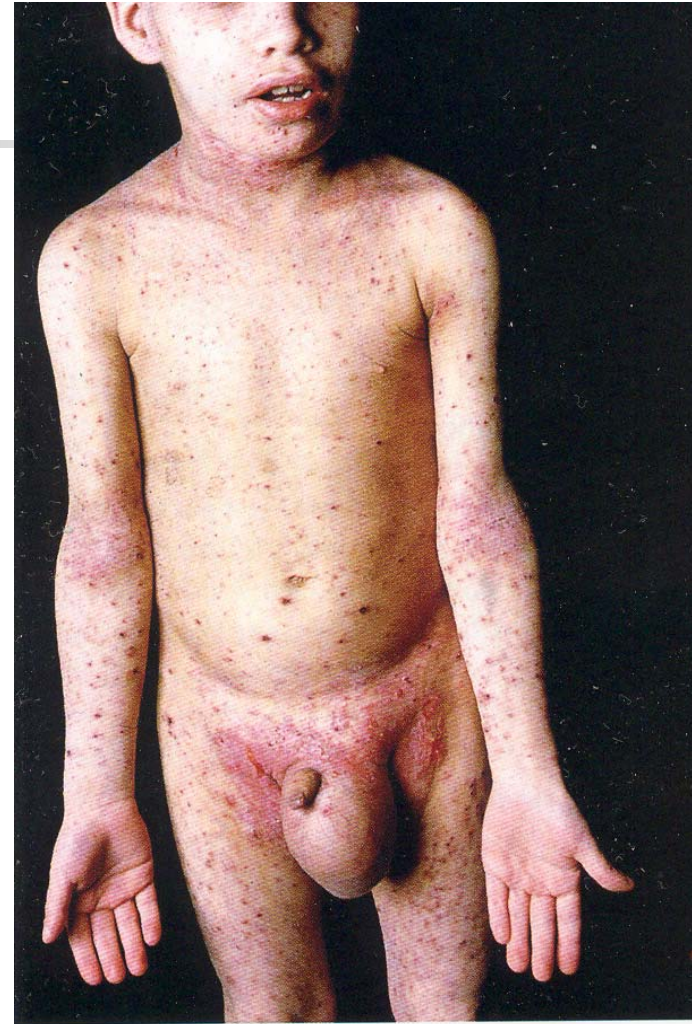 SINDROME IPER-IgE

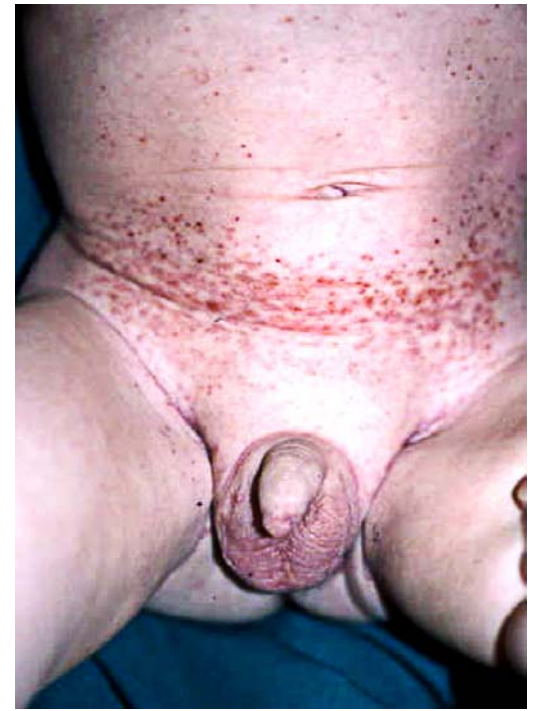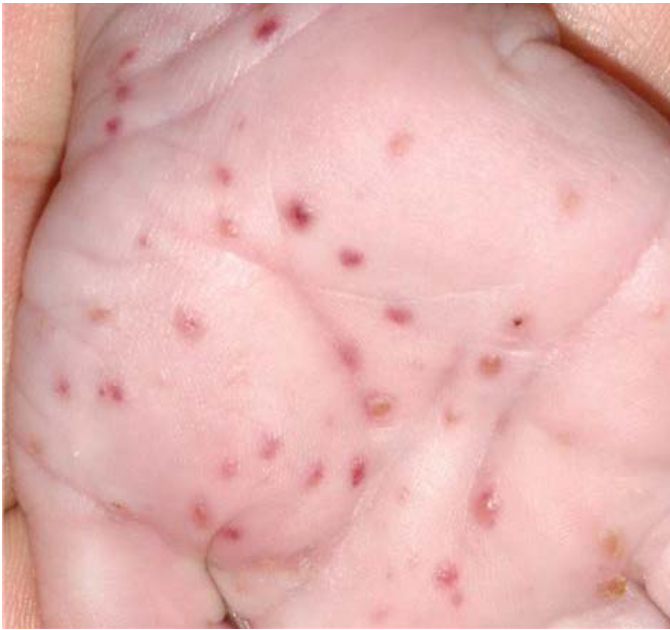
 S. DI SHWACHMAN

 S. DI WISCOTT-ALDRICH

## SINDROME IPER IgE

- Rara condizione a patogenesi sconosciuta
- DA Like, infezioni cutanee ricorrenti, candidiasi
- Ricorrenti polmoniti/ascessi batterici
- Eosinofilia, disregolazione citochine
- Asimmetria facciale, sopracciglia prominenti
- Occasionalmente disturbi osteotendinei
- Aut dom, molti casi sporadici





## ISTIOCITOSI X

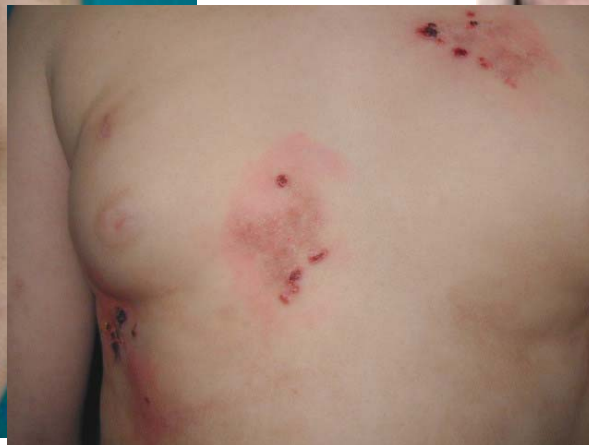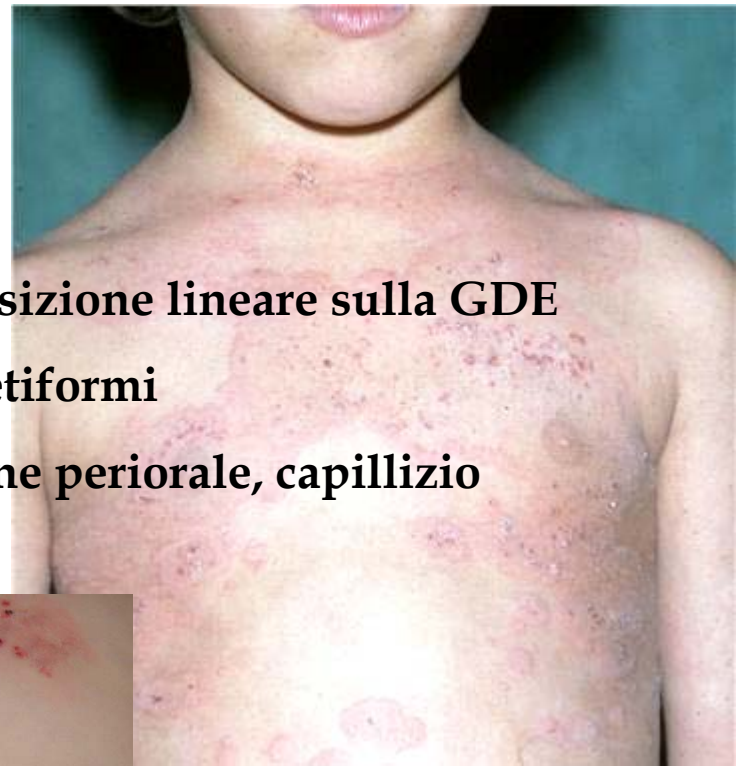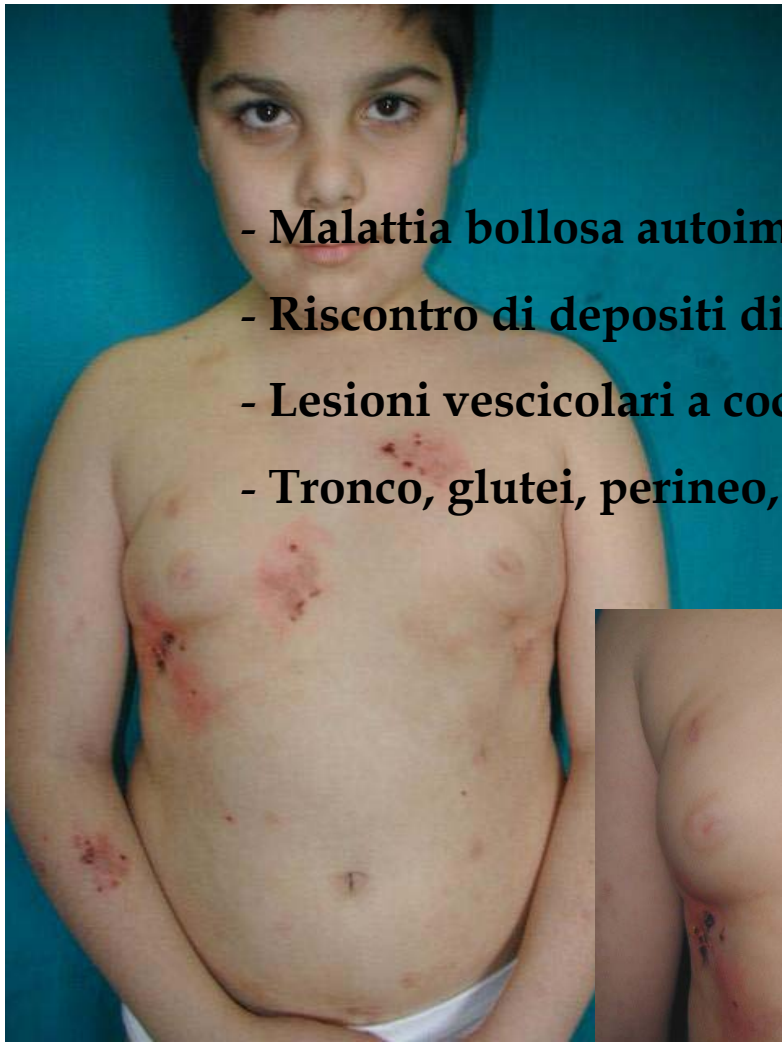- Infiltrati di cellule di Langerhans
- Spiccato polimorfismo lesionale
- Papule infiltrate sormontate da croste brunastre, talvolta purpuriche

- **Malattia bollosa autoimmune**

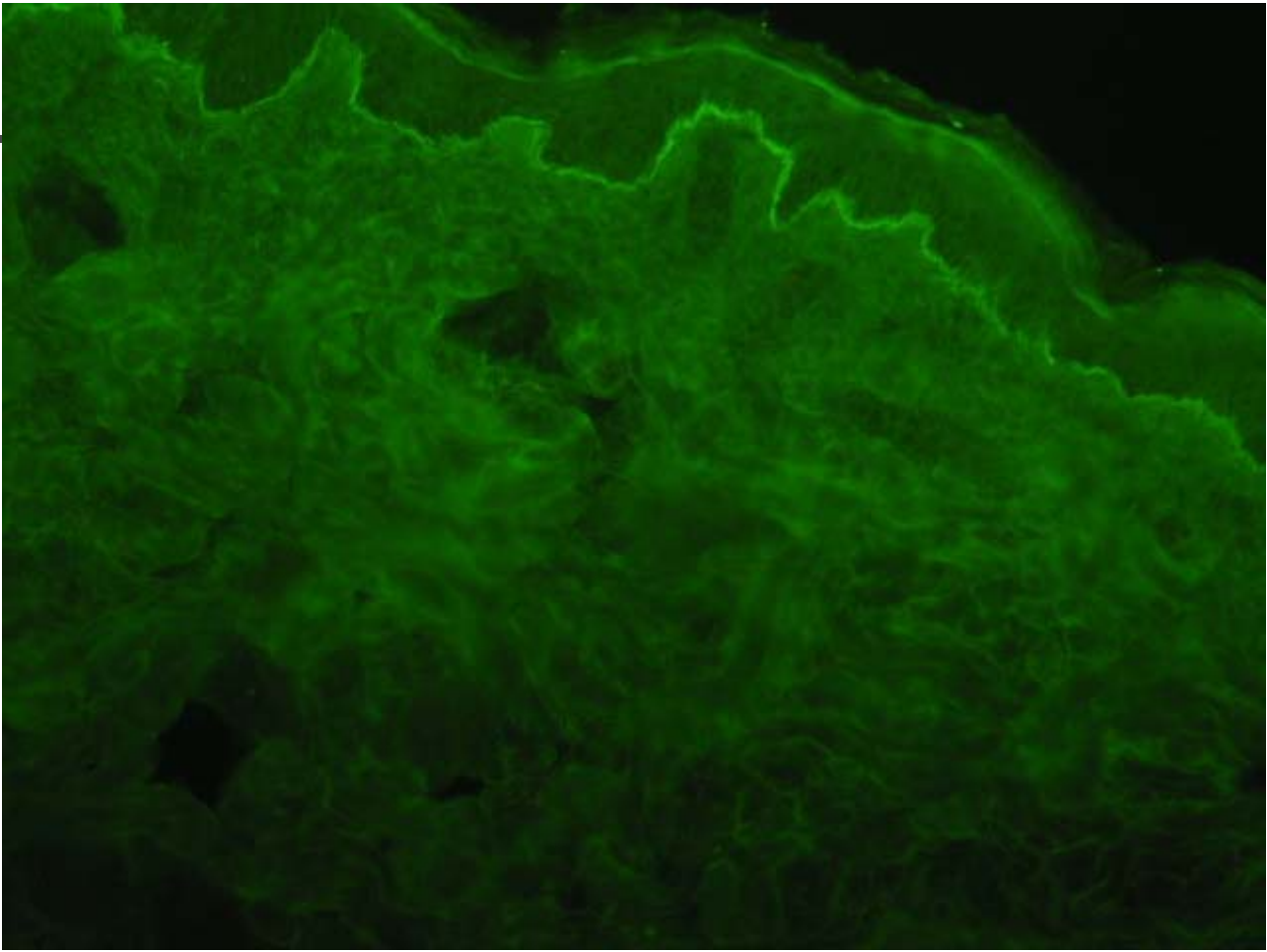
- **Riscontro di depositi di IgA a disposizione lineare sulla GDE**

- **Lesioni vescicolari a coccarda o erpetiformi**

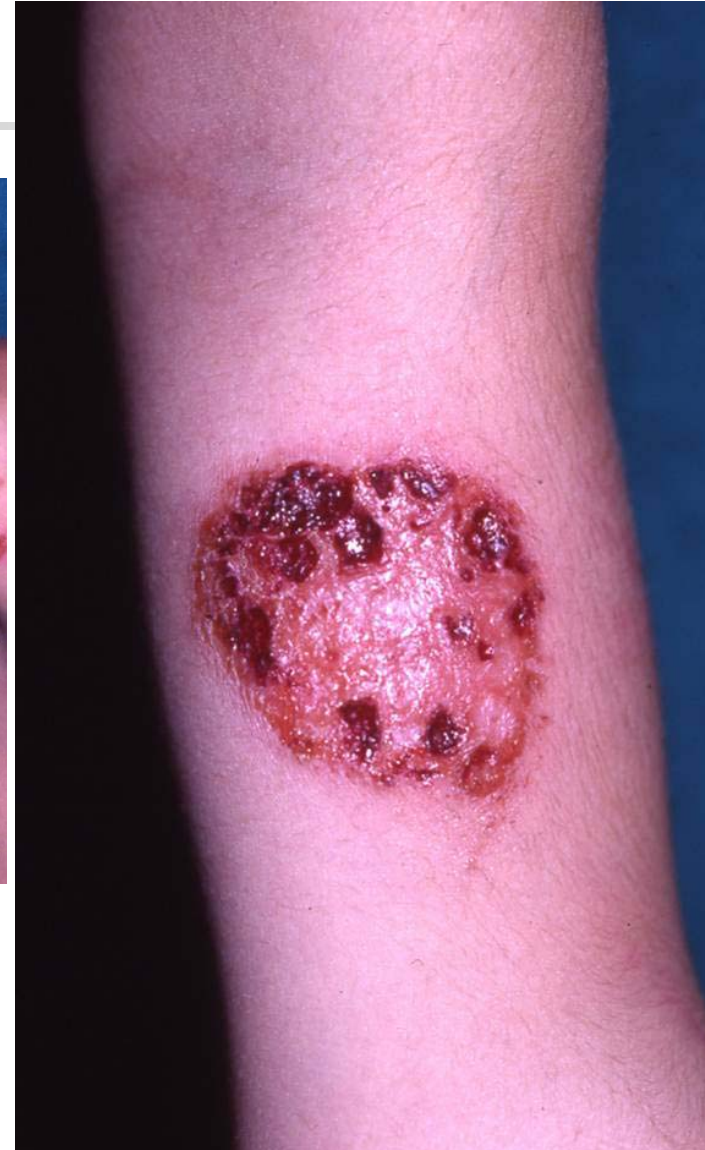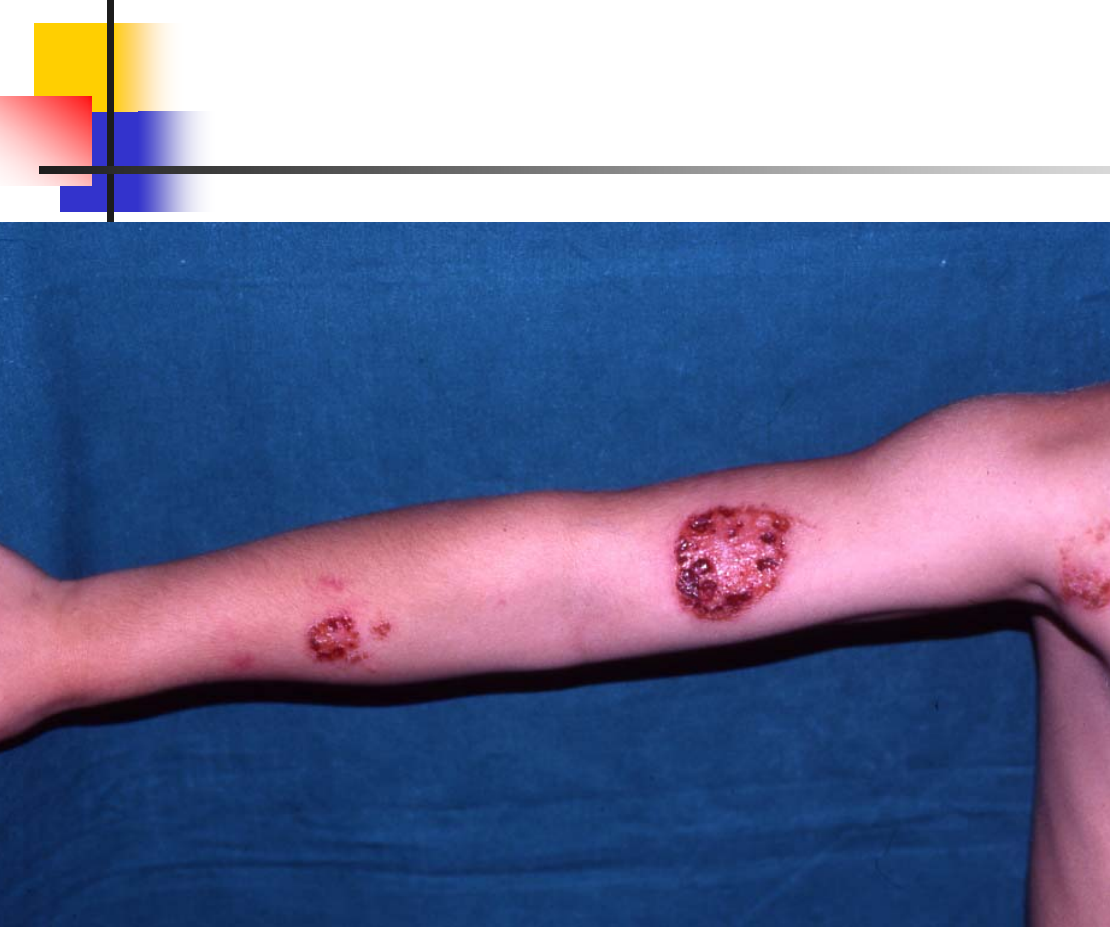
- **Tronco, glutei, perineo, cosce, regione periorale, capillizio**



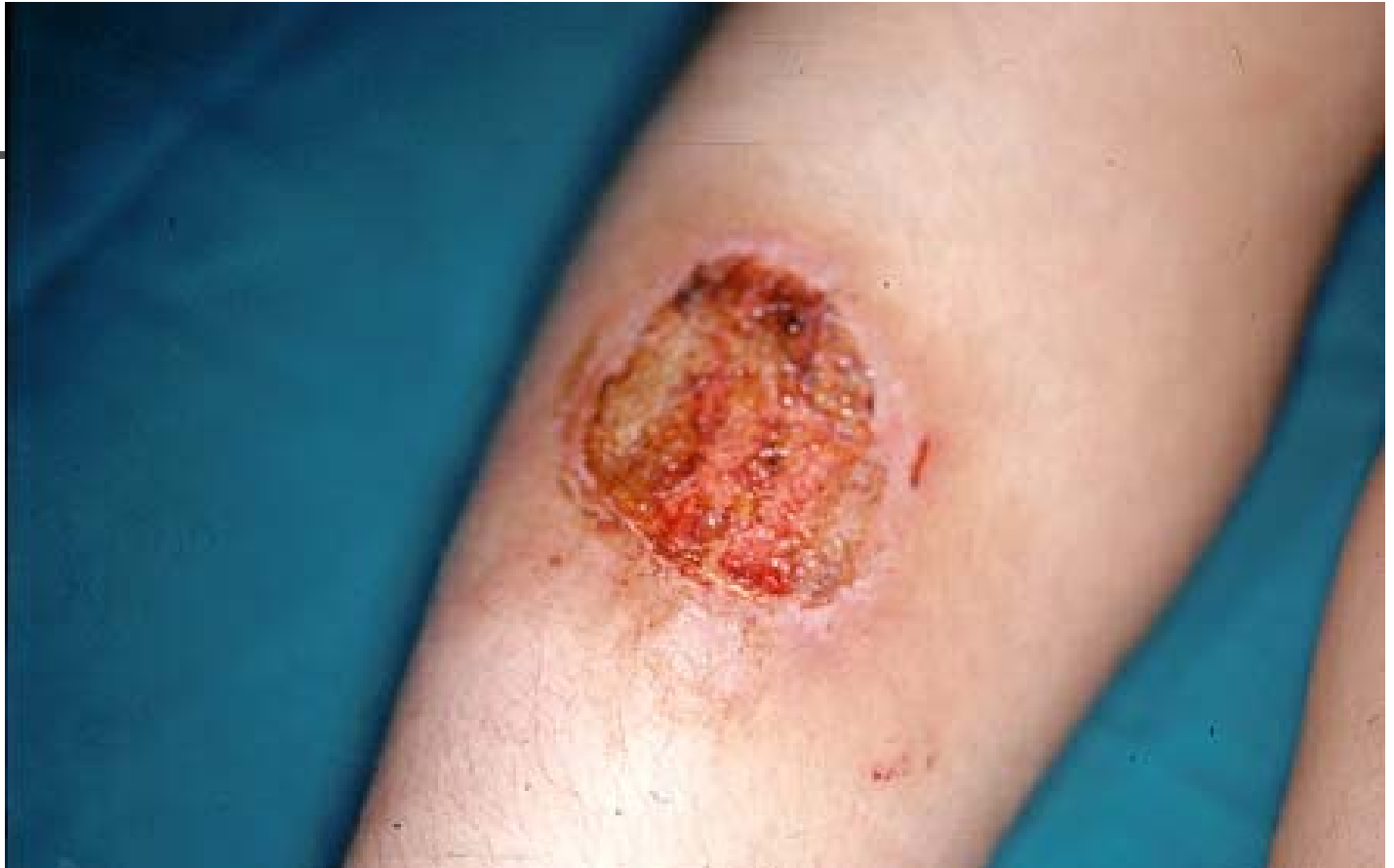**DERMATITE A IgA LINEARI**



**Depositi lineari di IgA alla GDE**

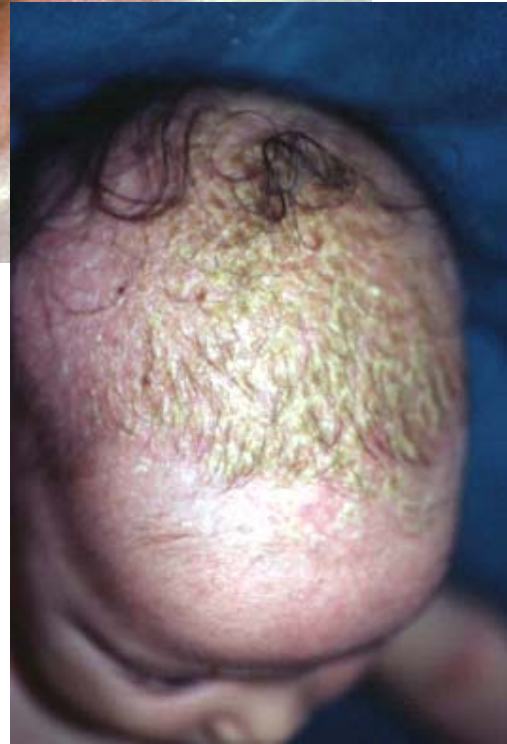
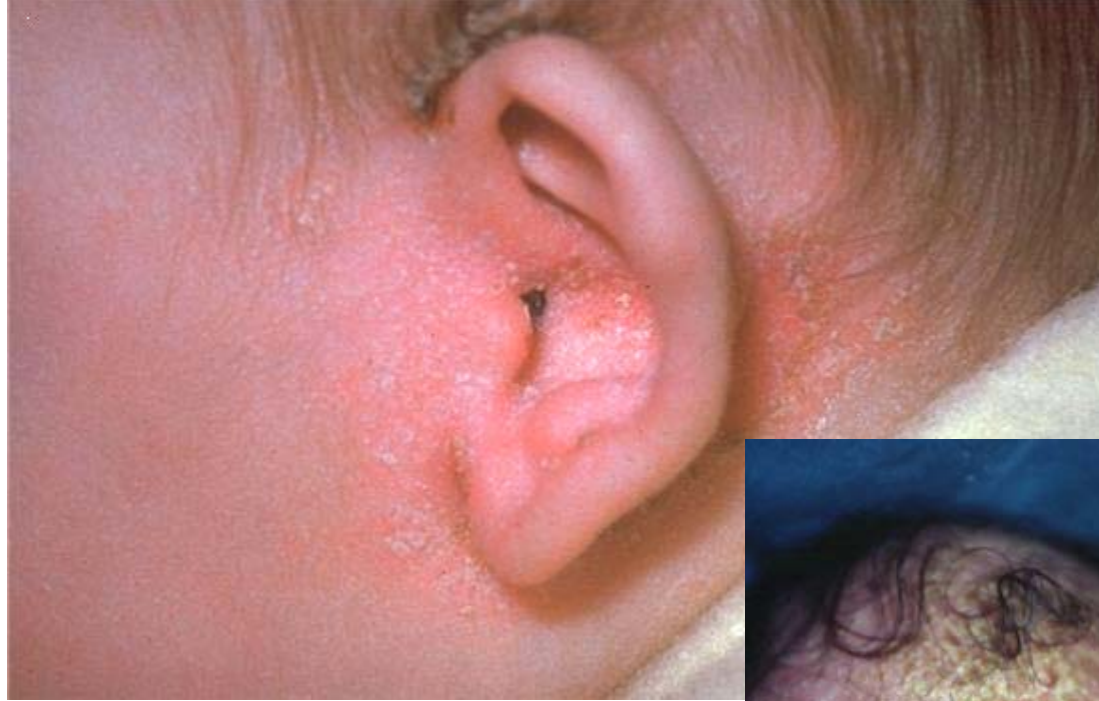

**D.A.: ECZEMA NUMMULARE**



**PATOMIMIA**

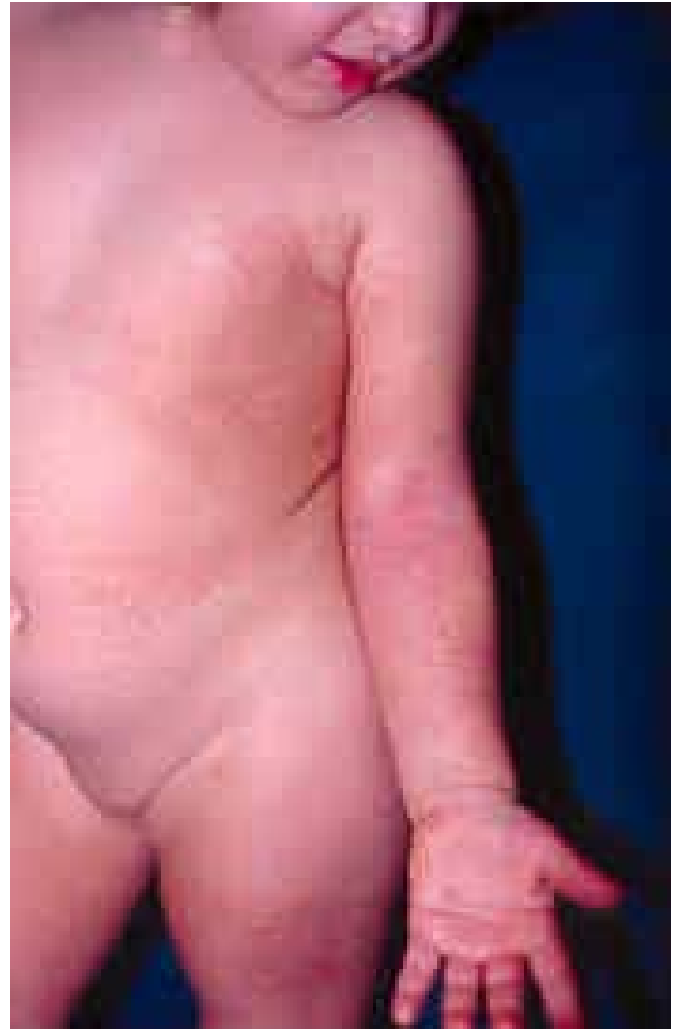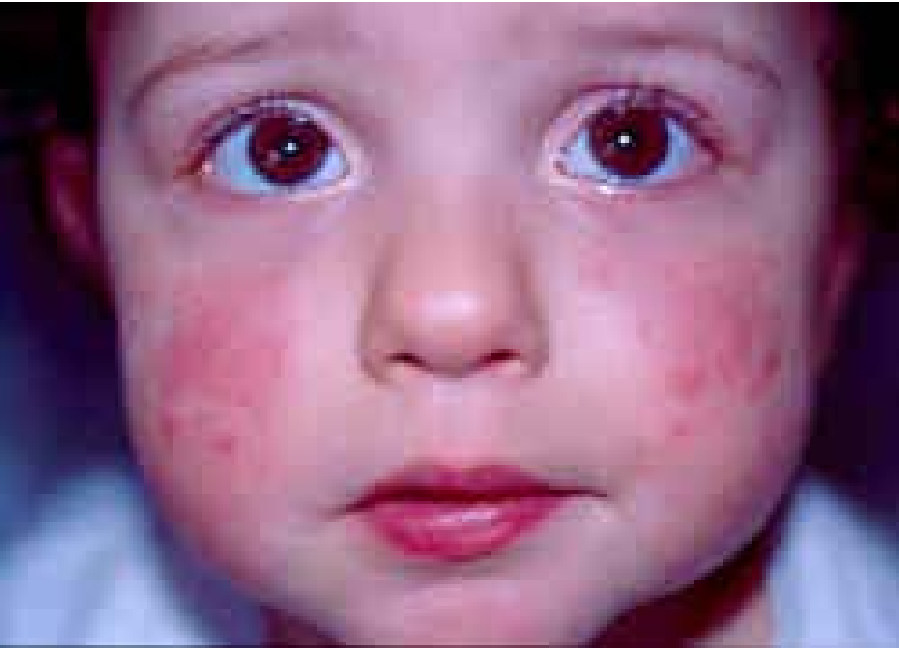**Cortesia: M.El Hachem**



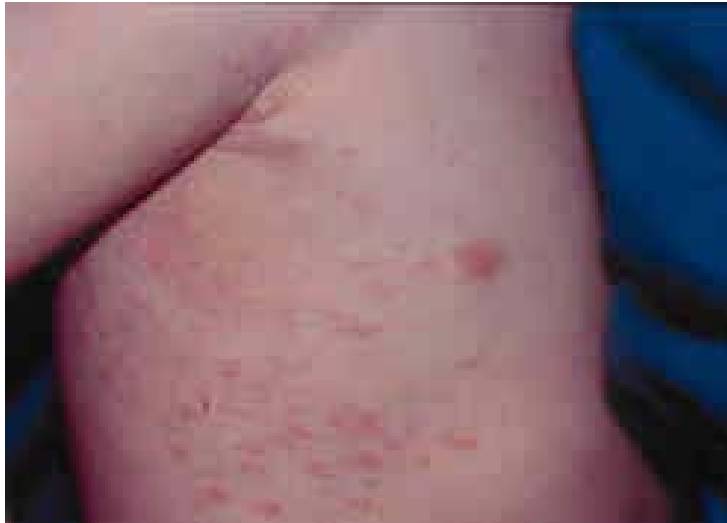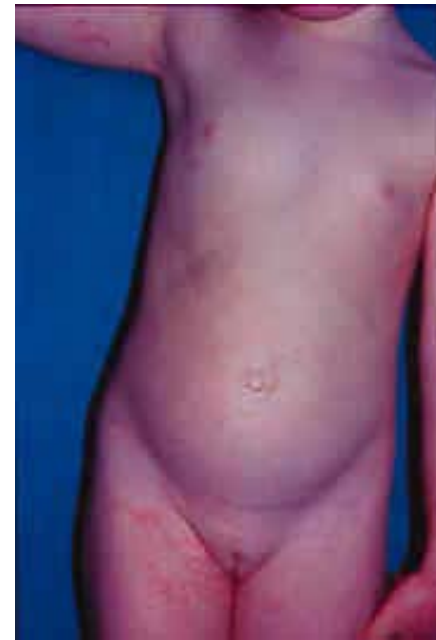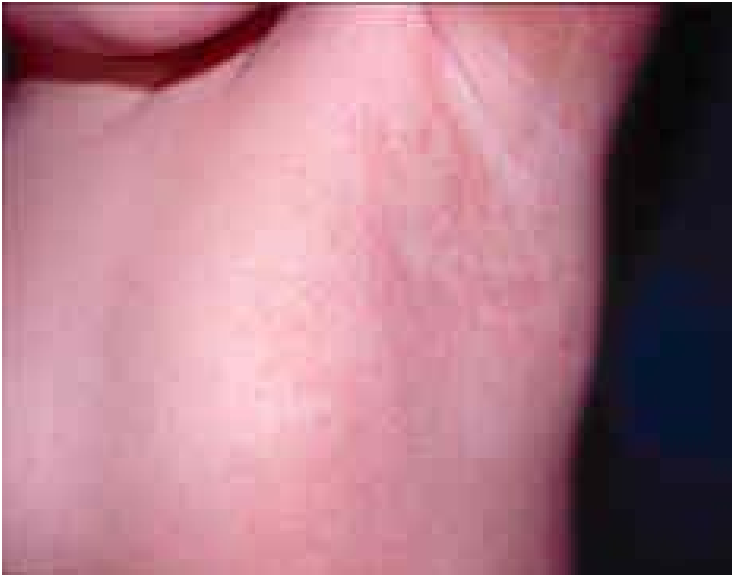## **DERMATITE SEBORROICA**

- Esordio dalla 2° settimana di vita
- Squamo-croste giallastre del cuoio capelluto (crosta latte) e del viso
- Dermatite dell'area del pannolino e dei cavi ascellari

**ASYMMETRICAL PERIFLEXURAL EXANTHEMA OF CHILDHOOD  
(APEC)**



## APEC



- Esantema virale di origine sconosciuta
- Esordio monolaterale (cavo ascellare, piega antecubitale, cavo popliteo)
- Dopo 1-2 sett. eruzione controlaterale, con possibile coinvolgimento del viso
- Prognosi benigna
- Autolimitantesi

**UN GRAZIE A VOI TUTTI !! ...**



**Beh, allora,  
hai finito ?**