



# Diagnostica per Immagini in Gastroenterologia: Endoscopia

Erasmio Miele

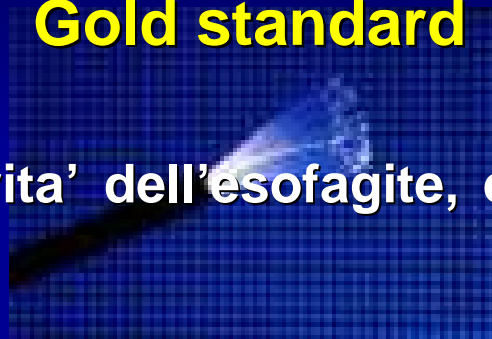Dipartimento di Pediatria  
Università di Napoli "Federico II"

# REFLUSSO GASTROESOFAGEO: APPROCCIO DIAGNOSTICO

---

## EsofagoGastroDuodenoScopia

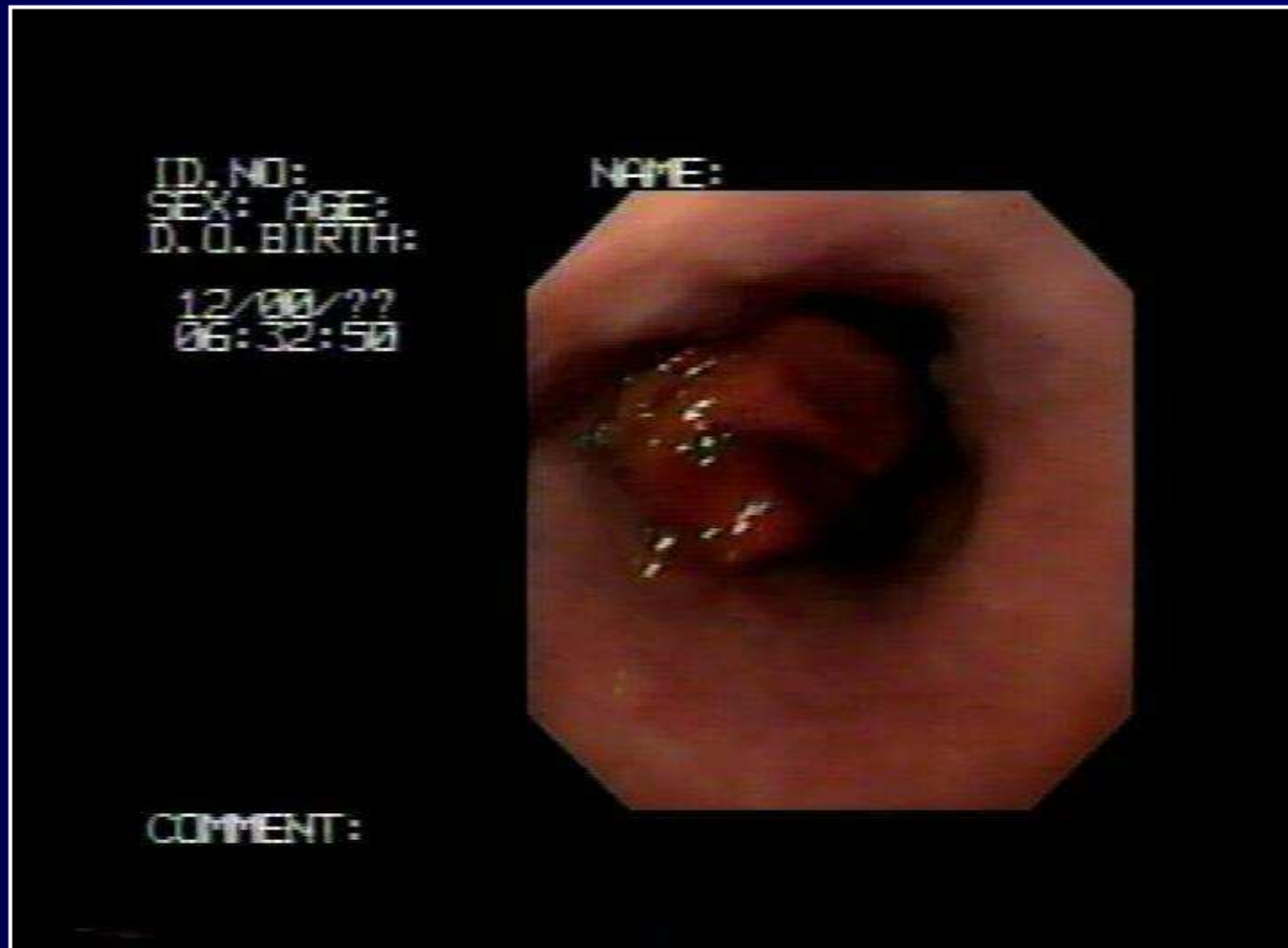
### Gold standard



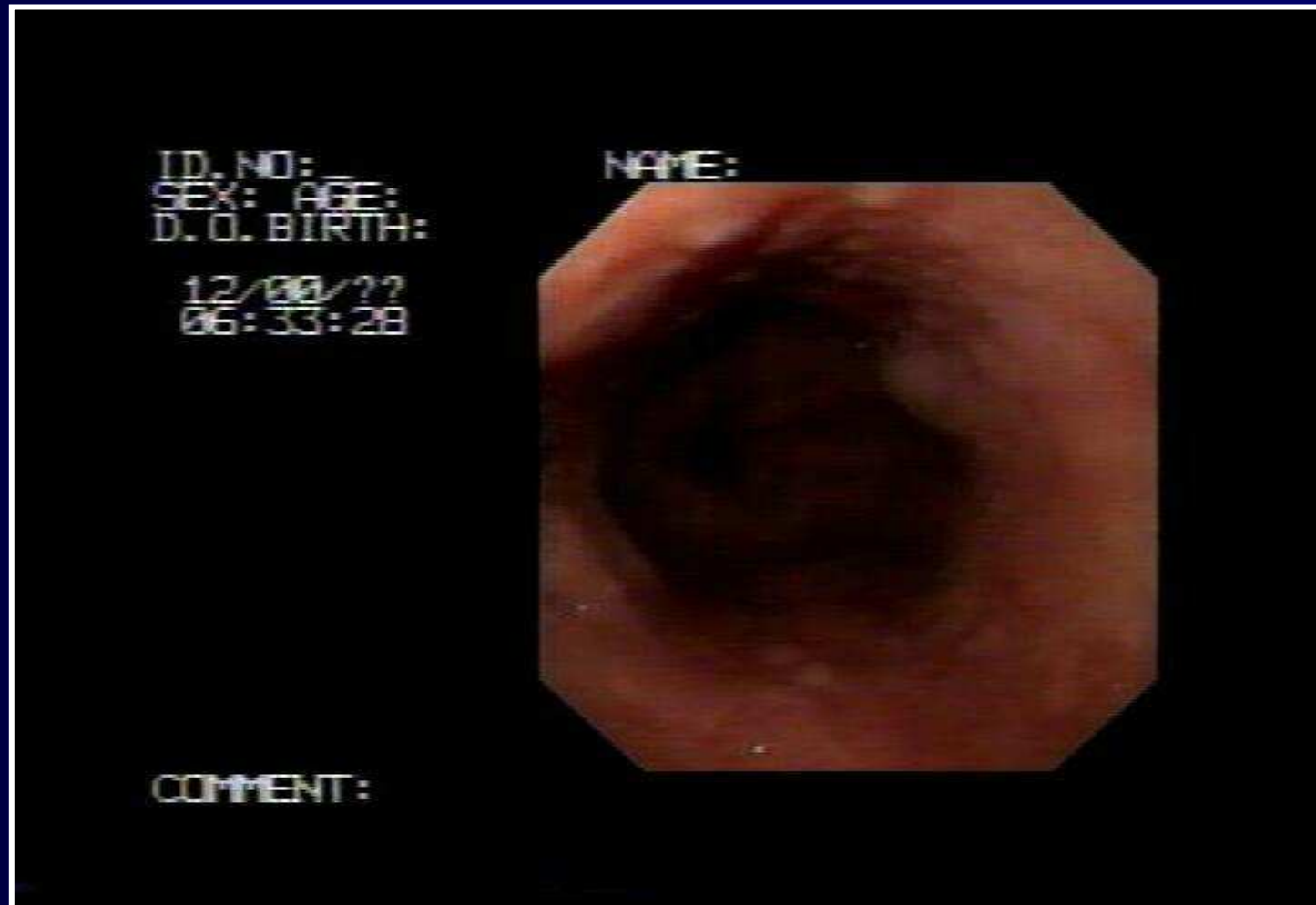- Presenza e severita' dell'esofagite, evidenza stenosi, ed esofago di Barrett
- Esclusione altri disordini (Malattia di Crohn o l'esofagite eosinofila o infettiva)
- Aspetto macroscopicamente normale dell'esofago non esclude la presenza di un'esofagite microscopica
- Biopsia sempre

*J Pediatr Gastroenterol Nutr 2001; 32: Suppl 2*

# Ernia latale



# Esofagite Eosinofila

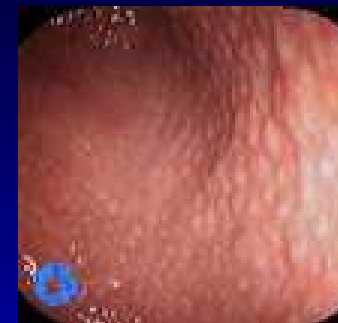

# Infezione da *Helicobacter pylori* (Hp)

---

## EsofagoGastroDuodenoScopia

### *Gold standard*



- Tecnica di scelta nei bambini con sintomi digestivi superiori suggestivi di malattia organica
- Biopsie multiple dell' antro e se acidosoppressori anche del corpo e della zona di transizione (CLO-test, Test di suscettibilità)
- Istologia può rilevare severità e distribuzione topografica della gastrite, presenza di gastrite atrofica, di metaplasia intestinale e di MALT-linfoma

# Sanguinamento GI: Approccio Diagnostico

---

## Endoscopia

### Obiettivi Principali

- Diagnosi della sede e della causa del sanguinamento
- Studio della lesione e stratificazione del rischio (di risanguinamento)
- Indicazione del trattamento più opportuno (medico, endoscopico, radiologico, chirurgico)

# Sanguinamento GI: Approccio Diagnostico

## Criteria per l'Endoscopia GI Superiore in Età Pediatrica

### Indicazioni

- Ematemesi con ematocrito <30%
- Secondo o ricorrente episodio di ematemesi
- Sospetto di ipertensione portale, varici esofagee
- Sanguinamento persistente non responsivo alla terapia conservativa
- Endoscopia terapeutica (legatura di varici, scleroterapia)

### Controindicazioni relative:

- Disordini del tessuto connettivo (S. di Ehlers-Danlos, Marfan)
- Ingestione di caustici con interessamento circonfenziale,
- Sanguinamento autolimitantesi emodinamicamente stabile

# Sanguinamento GI: Approccio Diagnostico

## Criteri per l'Endoscopia GI Inferiore in Età Pediatrica

- Accuratezza diagnostica: 72-86%.
- No consenso per pulizia intestinale (evidenza B e C).
- Rischio di perforazione senza preparazione elevato (grado di evidenza C).

### Indicazioni

- Ematochezia, EGDS negativa

### Controindicazioni assolute

- Colite fulminante o megacolon tossico
- Segni di perforazione o peritonite
- Segni suggestivi di invaginazione

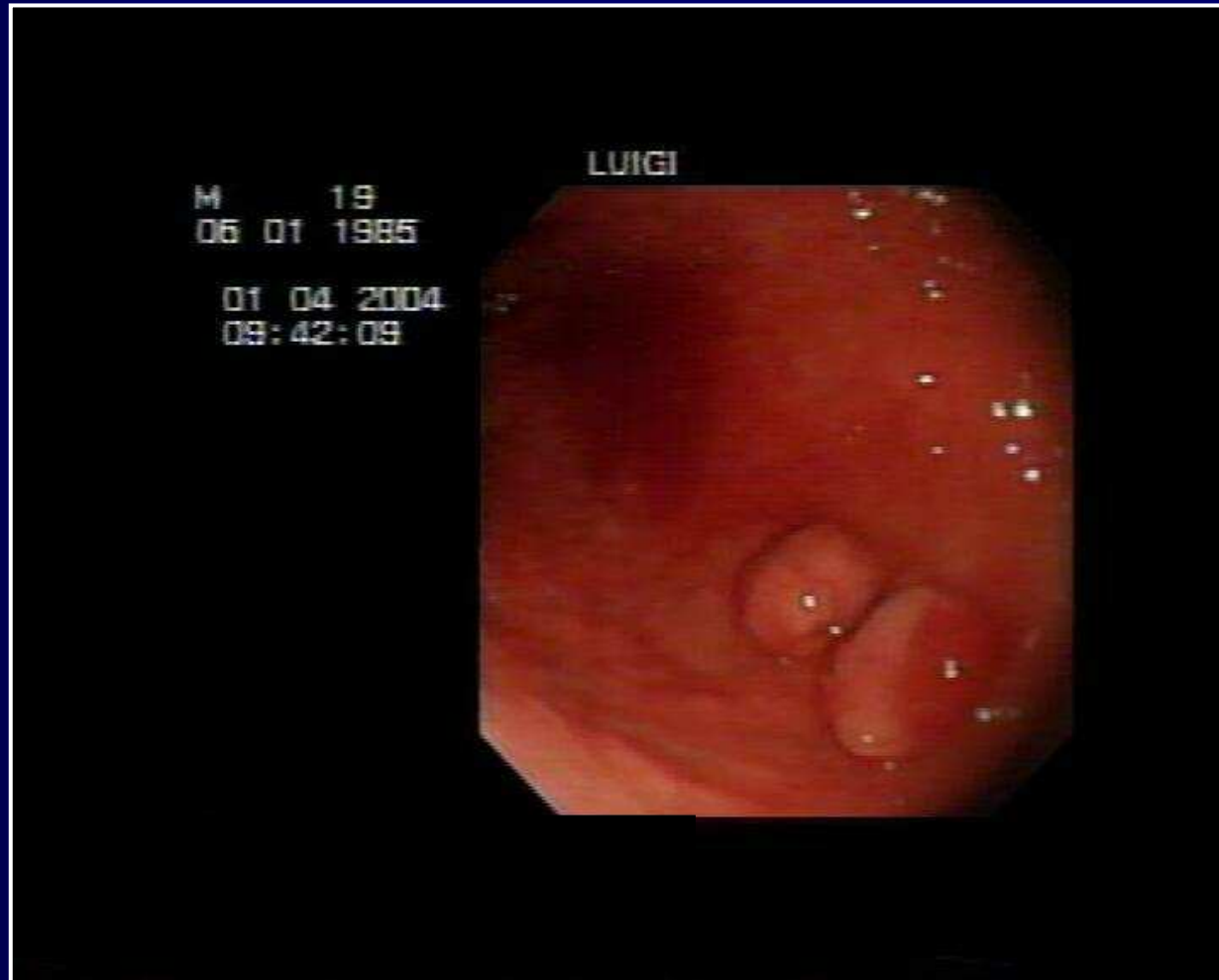### Controindicazioni relative

- Recente chirurgia
- Alterata funzione piastrinica
- Neutropenia
- Segni di parziale o completa occlusione intestinale





# Poliposi





# Diagnostica delle MICI: L'Endoscopia

---



## Indicazioni

- Necessità di una corretta diagnosi
  - Definizione dell'attività e dell'estensione della malattia
  - Dilatazione di stenosi
  - Sorveglianza nei pazienti con malattia colonica di lunga durata
-



# Diagnostica delle MICI: L'Endoscopia



## Endoscopic Features of Crohn's Disease and Ulcerative Colitis

### Crohn's Disease

Rectum often spared

Skip areas

Apthous ulcers

Cobblestoning from submucosal edema

Linear or serpiginous ulcers

Fistulas

Ulceration of the terminal ileum

### Ulcerative Colitis

Rectum involved

Continuous uniform involvement

Loss of vascular markings

Diffuse erythema

Mucosal granularity (wet sandpaper)

Fistulas not seen

Normal appearing terminal ileum

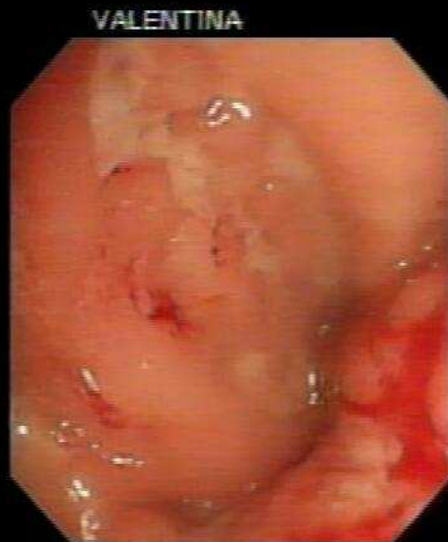

# Malattia di Crohn



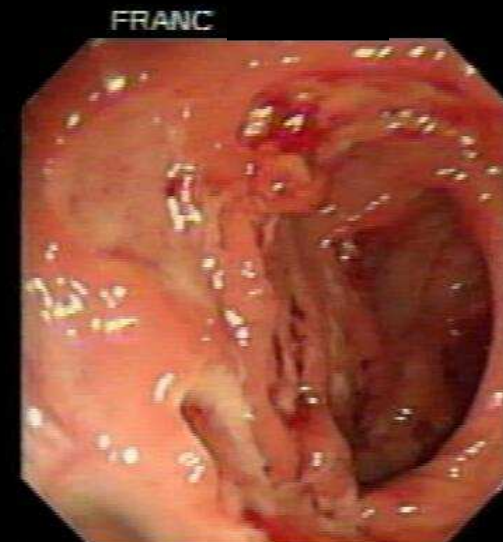
Sex: Age:  
D.O.Birth:

15 04 2004  
13:47:26



Comment:

01 04 2004  
10:29:29



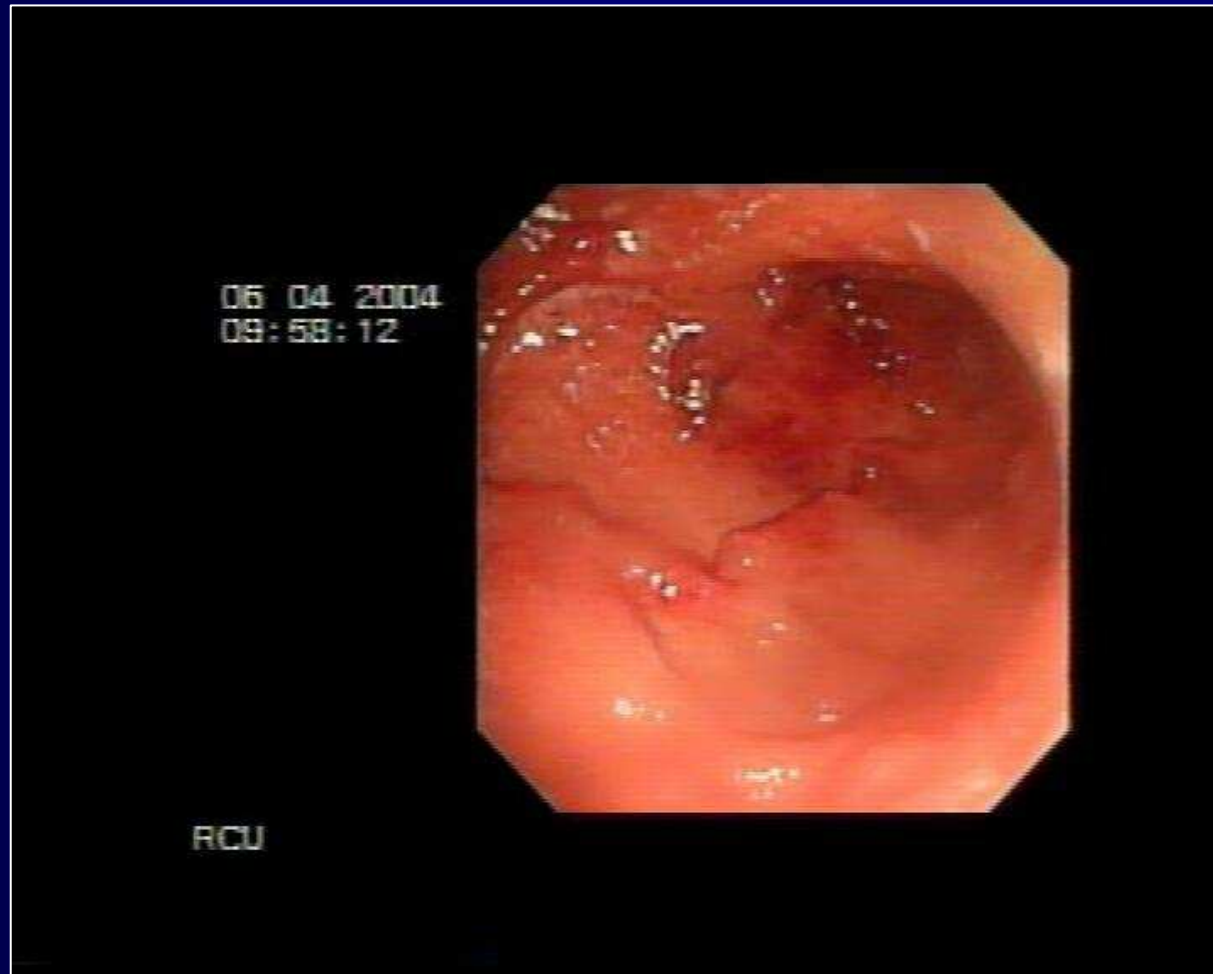
COLITE FOCALE

Ileo

Colon Trasverso



# Retocolite Ulcerativa





# Diagnostica delle MICI: L'Endoscopia



## Definizione dell'Attività e dell'Estensione della Malattia

- Pancoloscopia con ileoscopia
- Biopsia anche su mucosa endoscopicamente normale
- Biopsia ileale sempre



## Diagnostica delle MICI: L'Endoscopia



### Sorveglianza nei pazienti con malattia colonica di lunga durata

- Aumento di rischio di cancro colorettales dopo 8 anni di malattia
- Fattori di rischio: colangite sclerosante  
storia familiare di cancro dell'intestino  
"backwash ileitis"  
severità della malattia



# Diagnostica delle MICI: L'Endoscopia



## Sorveglianza nei pazienti con malattia colonica di lunga durata

### Quando?

Anni di malattia:

8-15

15-30

>30 anni

Pancolonoscopia:

Biennale

Annuale

Semestrale

### Come?

4 biopsie ogni 10 cm di intestino





# Diagnostica delle MICI: L'Endoscopia



## The Role of Esophagogastroduodenoscopy in the Initial Evaluation of Childhood Inflammatory Bowel Disease: A 7-Year Study

- 115 patients  
Crohn's disease 81 pts (Mean Age, 11.34 years)  
Ulcerative Colitis 34 pts (Mean Age, 11.79 years)

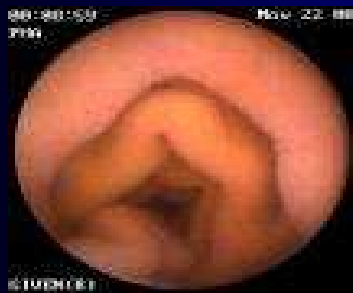	<i>Endoscopic Abnormality</i>	<i>Histological Abnormality</i>
▪ Crohn's Disease	64%	81.6% (Granulomas 28.4%)
▪ Ulcerative Colitis	50%	70.6%

# Endoscopia: dall'endoscopio alla capsula endoscopica

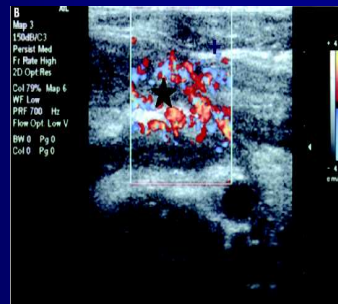
*Quando l'endoscopio non basta?*



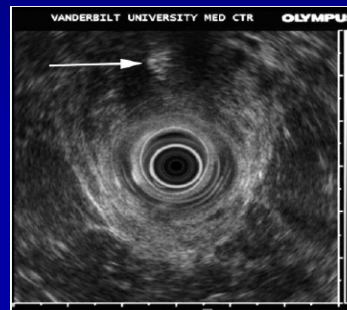
# “New diagnostic imaging tools for inflammatory bowel disease”



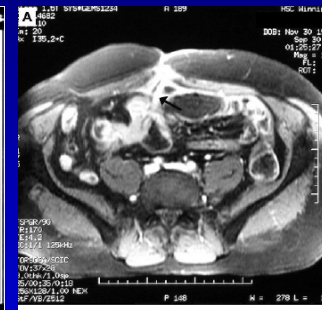Wireless capsule endoscopy



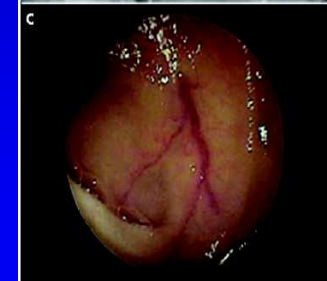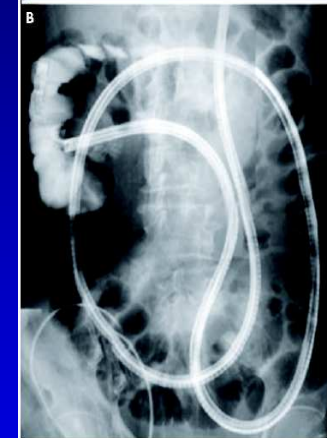Abdominal ultrasound



Endoscopic ultrasound



Magnetic resonance imaging



Double balloon enteroscope

# VIDEOCAPSULA ENDOSCOPICA



Sistema endoscopico costituito da:

- Videocapsula monouso ingeribile
- Sensori di superficie
- Registratore collegato ad un computer per l'analisi dei dati



# VIDEOCAPSULA ENDOSCOPICA

---



## Indicazioni validate

- Sanguinamento intestinale occulto/oscuo
- Diagnosi e caratterizzazione del Morbo di Crohn
- Valutazione del danno da FANS
- Sorveglianza e follow-up delle poliposi familiari

## Indicazioni da validare

- Malattia celiaca “complicata”
- Uso in età pediatrica

# VIDEOCAPSULA ENDOSCOPICA

---



## Controindicazioni

- Accertata o sospetta ostruzione intestinale
- Tragitti fistolosi

“Incarceramento” → blocco della capsula in presenza di tratti di intestino stenotici o di polipi di grosse dimensioni



**CAPSULA DI PERVIETA' (PATENCY CAPSULE)**

# VIDEOCAPSULA ENDOSCOPICA

---

## Limiti

- Costo
- No biopsie
- Visuale 140°
- < 8 anni
- Incapacità a deglutire



È opportuno il posizionamento endoscopico  
nel duodeno prossimale

# Comparative Diagnostic Yield of Capsule Endoscopy and Traditional Endoscopic and Radiologic Tests for Obscure Small Bowel Disorders in Children

Group	N	Lesions Identified by capsule	Lesions Identified by other tests
Inflammatory/Crohn's disease and EGE	20	12 (60%)	5 (25%)
Polyposis n (total number of lesions)	6	5 (83%)	5 (83%)
Bleeding	4	3 (75%)	1 (25%)

EGE, eosinophilic gastroenteropathy

*Clin Gastroenterol Hepatol* 2005; 3: 264-270



# VIDEOCAPSULA ENDOSCOPICA

---

- Efficace in età pediatrica nel:
  - Morbo di Crohn
  - Poliposi familiare
  - Sanguinamento intestinale oscuro
- I costi sono elevati se paragonati alle altre metodiche di imaging utilizzate con le stesse indicazioni
- Sono in corso diversi studi in età pediatrica rivolti ad individuare nuove possibili indicazioni per la videocapsula e confermare su più ampie casistiche la tollerabilità e la sicurezza della procedura



ESGE (European Society of  
Gastrointestinal Endoscopy)

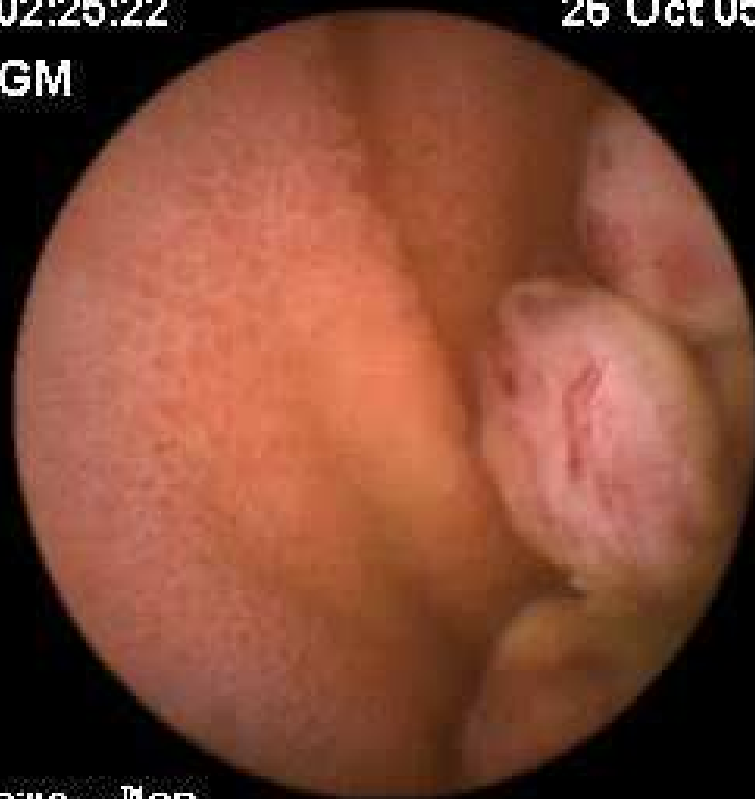**MIAMI 2006**

# “Immagini di Dentro”

02:25:22

26 Oct 05

GM

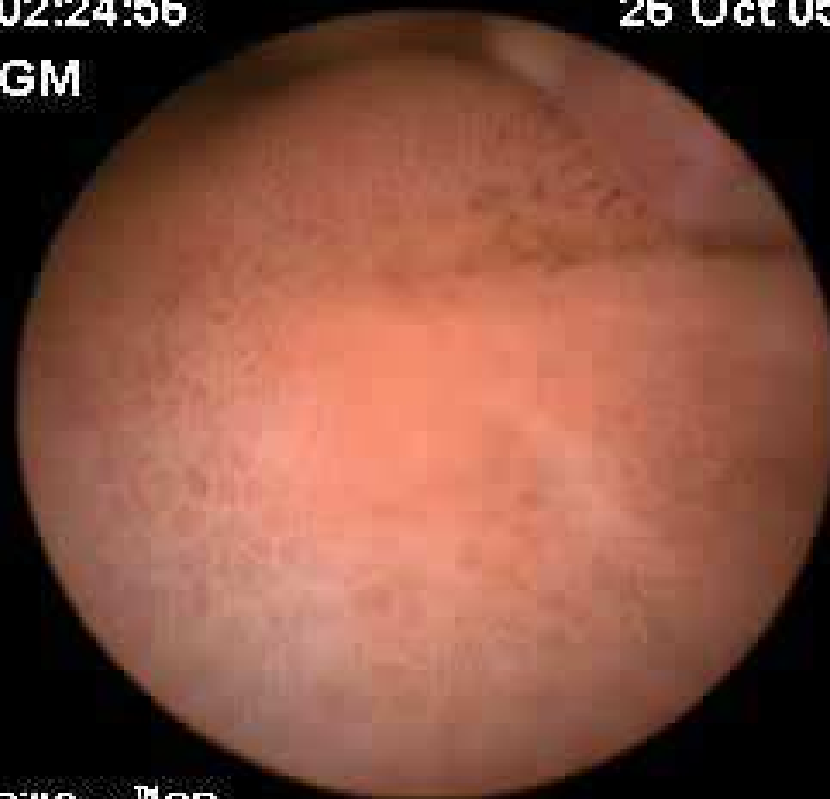

PillCam™ SB

02:24:56

26 Oct 05

GM



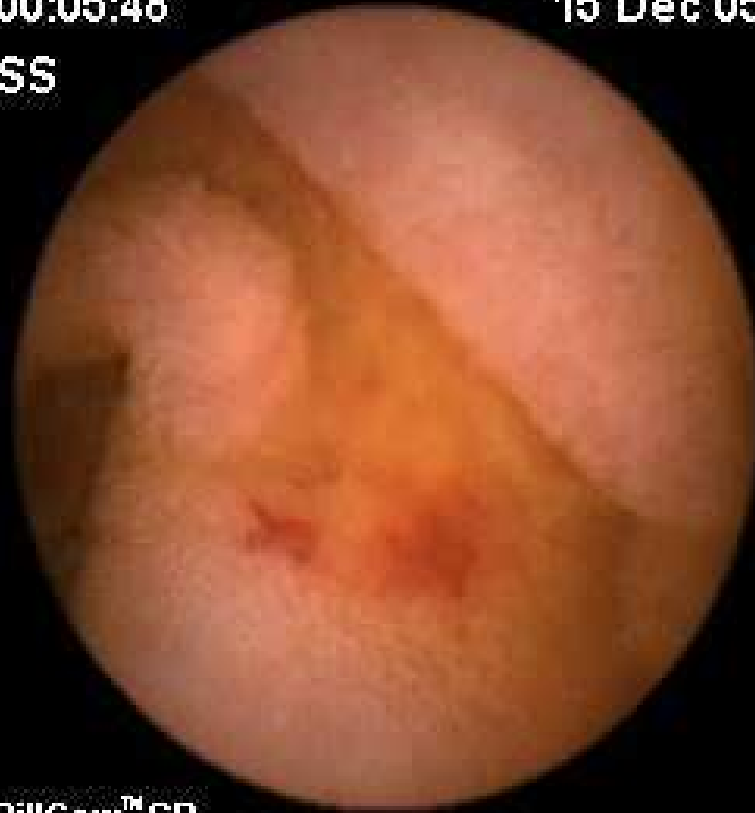PillCam™ SB

# “Immagini di Dentro”

00:05:48

15 Dec 05

SS

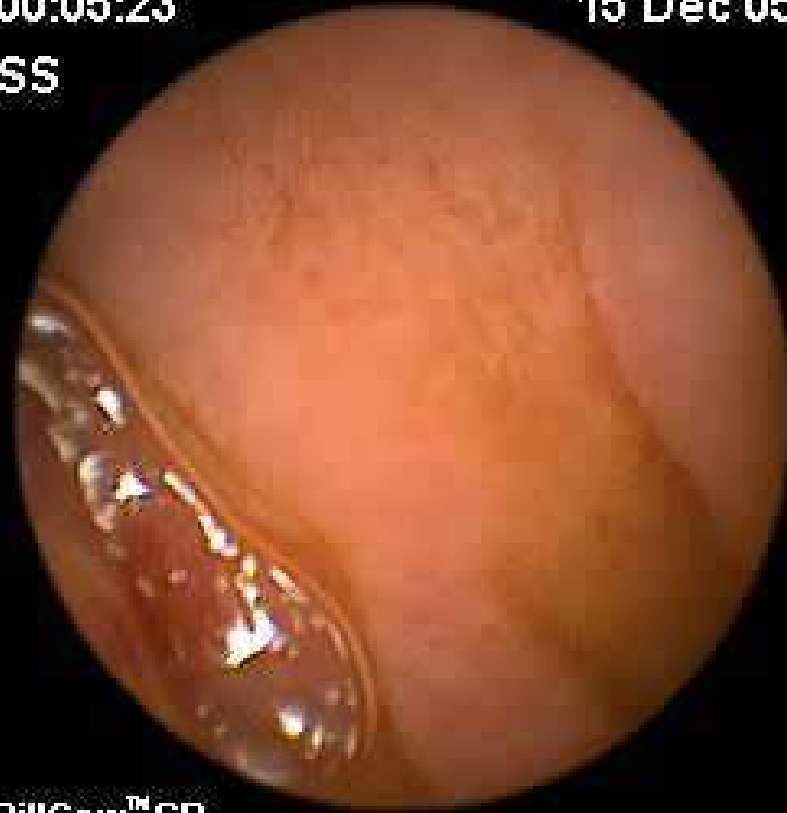

PillCam™ SB

00:05:23

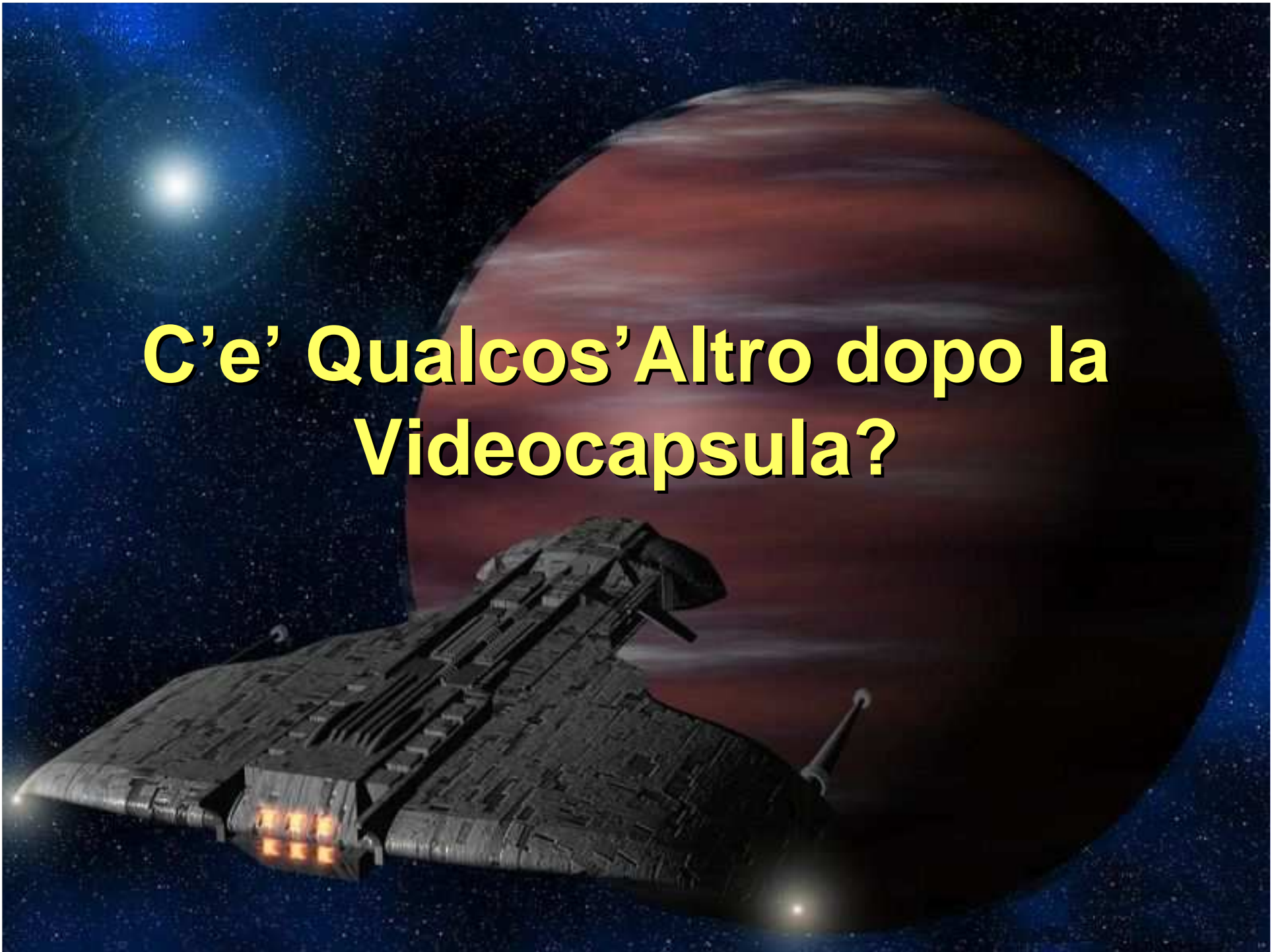15 Dec 05

SS



PillCam™ SB


**C'e' Qualcos'Altro dopo la Videocapsula?**



# Enteroscopia a Doppio Pallone

---

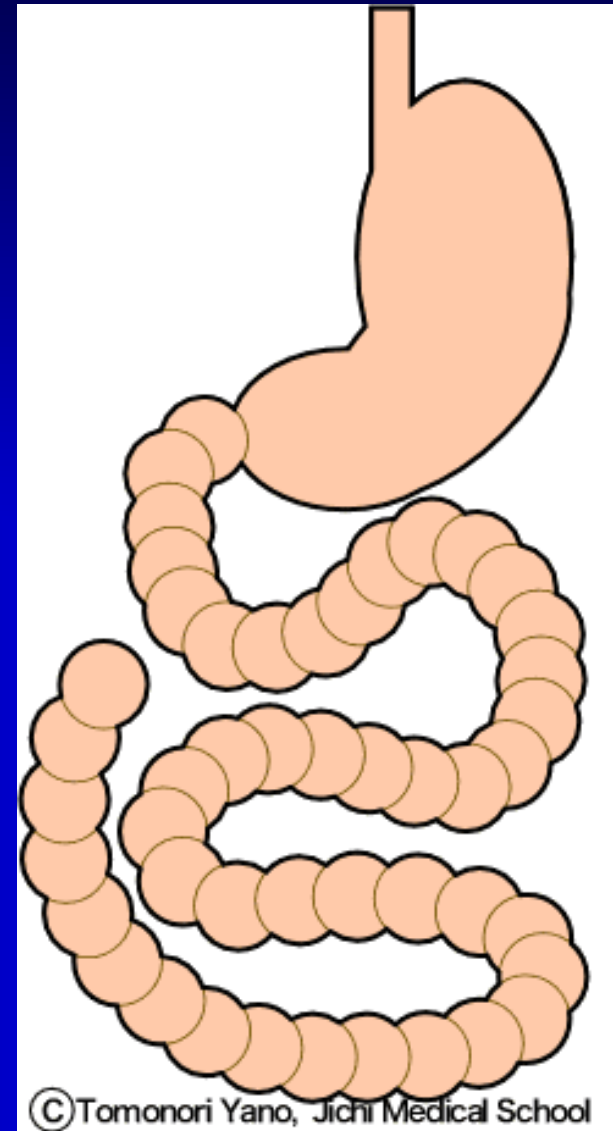
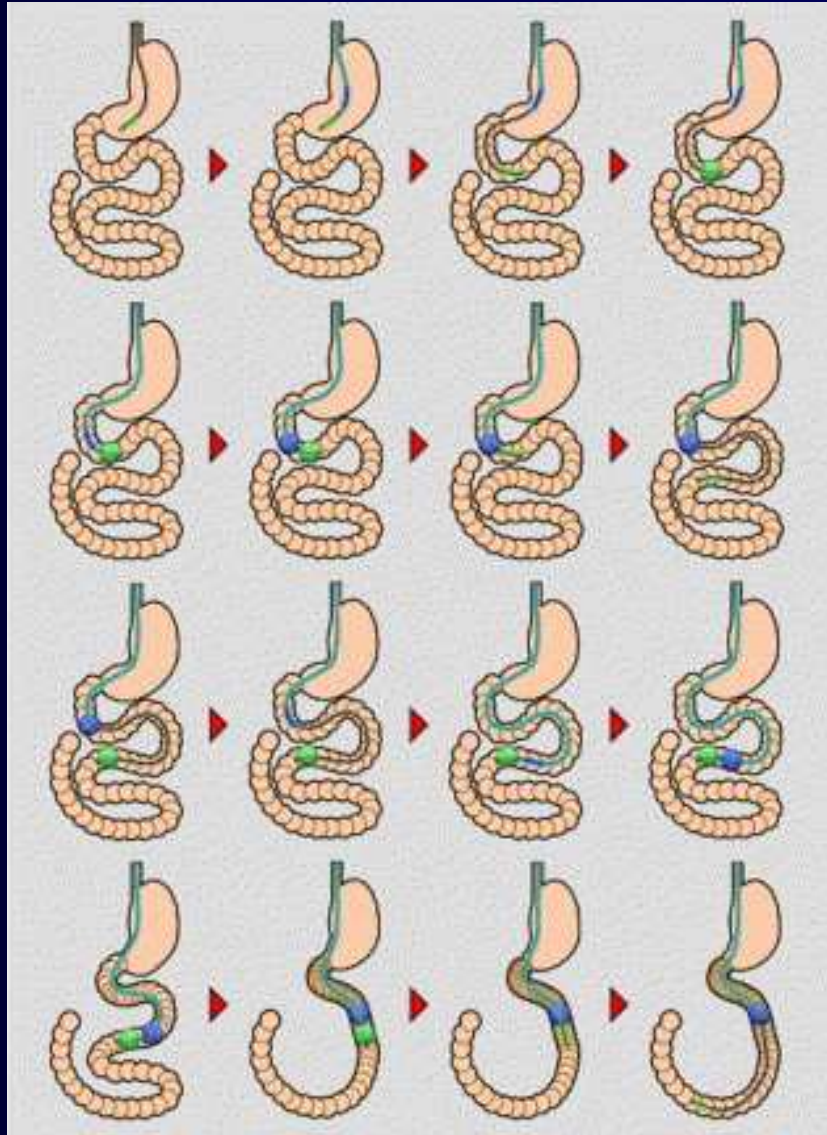
- Visualizzazione Intero Piccolo Intestino
- Possibilita' di Biopsie
- Non Sperimentata in Eta' Pediatrica



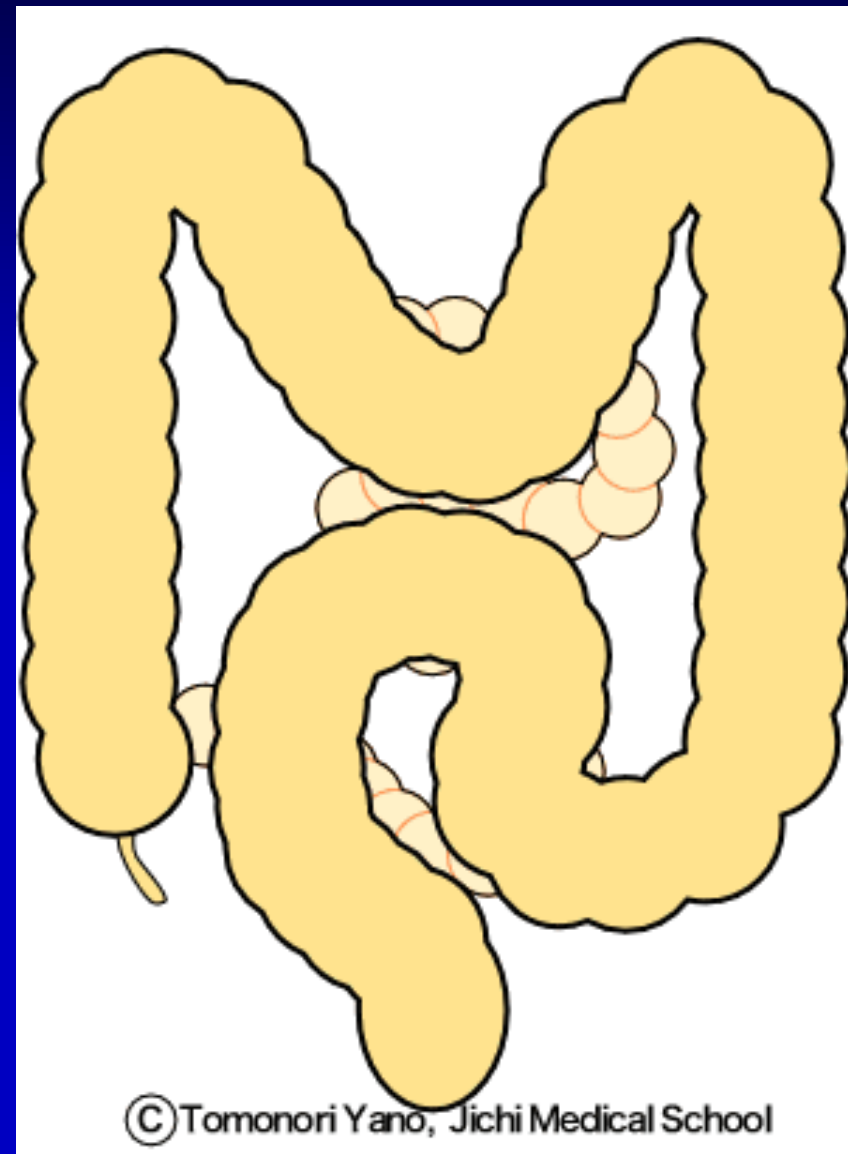
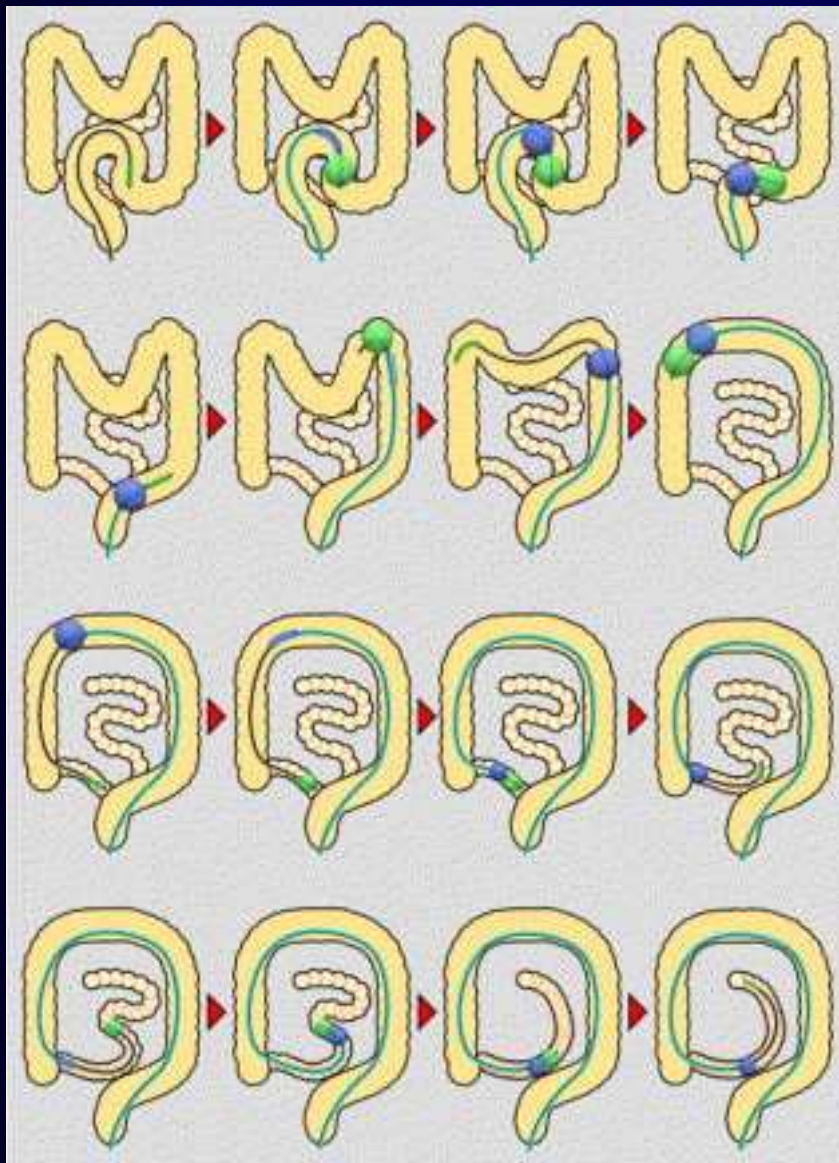
*Gut 2006; 55: 733-741*



# Enteroscopia a Doppio Pallone



# Enteroscopia a Doppio Pallone





# Endoscopia: dall'endoscopio alla capsula endoscopica



## Conclusioni

- La colonoscopia e l'esofagogastroduodenoscopia con biopsia rappresentano il “gold standard” della diagnosi di numerose patologie GI.
- Alcune patologie possono essere trattate con l'endoscopia.
- Il ruolo della capsula endoscopica e di nuove tecniche deve essere meglio definito da ulteriori studi.



# Enteroscopia a Doppio Pallone

---

## Double balloon endoscopy in pediatric patients

*“DBE in children is both useful and feasible. However, its popularity among pediatricians is limited by lack of experience and expertise, cost of the equipment, as well as the lack of appropriately sized DBE scopes suitable for smaller children.”*

Gastrointestinal Endoscopy, 2007



# Diagnostica per Immagini in Gastroenterologia



## Conclusioni

- La colonoscopia e l'esofagogastroduodenoscopia con biopsia rappresentano il "gold standard" della diagnosi di numerose patologie GI.
- Alcune patologie possono essere trattate con l'endoscopia.
- Il ruolo della capsula endoscopica e di nuove tecniche deve essere meglio definito da ulteriori studi.