

Casi Clinici in Tema di Esami di Laboratorio in Gastroenterologia

Erasmio Miele
Dipartimento di Pediatria
Università di Napoli "Federico II"





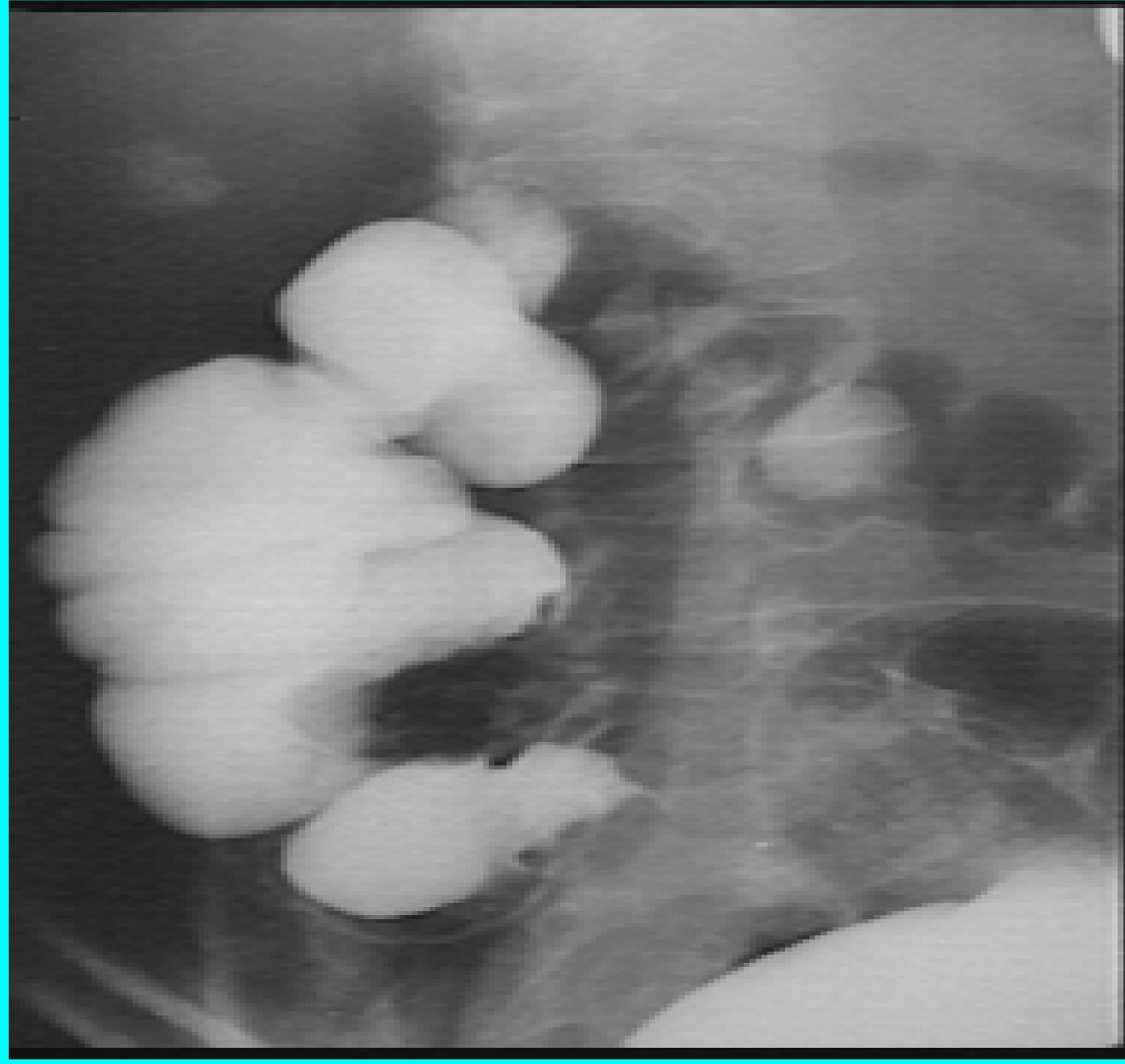
Test Diagnostici non Invasivi in Gastroenterologia Pediatrica Quadri Clinici

Maddalena ha 10 anni quando giunge alla nostra osservazione per stipsi

- Anamnesi familiare: non contributoria
- Anamnesi perinatale e neonatale: negativa
- Nessun problema di rilievo fino a 9a 5/12 quando lamenta dolore addominale in fossa iliaca destra e alvo stitico (Freq. evacuativa < 1/settimana).
- Pratica diversi cicli di terapia con rammollitori fecali con miglioramento clinico per alcune settimane e ricomparsa della sintomatologia addominale e della stipsi alla sospensione della terapia.



Test Diagnostici non Invasivi in Gastroenterologia Pediatrica



•

•

-

-

-

nza

stro

ile

i



Le Malattie Infiammatorie Croniche Intestinali (MICI): Quadri Clinici

All'età di **10 anni** giunge presso la nostra Struttura

- **Peso:** 50-75^opct
- **Altezza:** 25-50^opct
- **VES:** 16mm (v.n. < 10); **PCR:** 0.90 mg/dl (v.n. <0.31)
- **Emocromo:** GB 5.940/ μ l; Hb 11.6 g/dl
- **Test di permeabilità intestinale:** 0.033 (v.n. < 0.023)
- **Calprotectina fecale:** 289 μ g/gr (positivo > 100)
- **Rx digerente:** l'ultima ansa ileale appare distonica e discinetica e mostra un'ipodistensibilità del tratto terminale, a livello della valvola ileo-ciecale.



Le Malattie Infiammatorie Croniche Intestinali (MICI): Quadri Clinici

