Società Italiana di Pediatria Preventiva e Sociale
SIPPS

fimp
Federazione Italiana Medici Pediatri
sezione di Caserta

Conoscenze e prospettive nell'attività del pediatra di famiglia

3 - 10 Luglio 2006
Centro Congressi Villaggio Valtur
AGADIR (Marocco)

CASI CLINICI

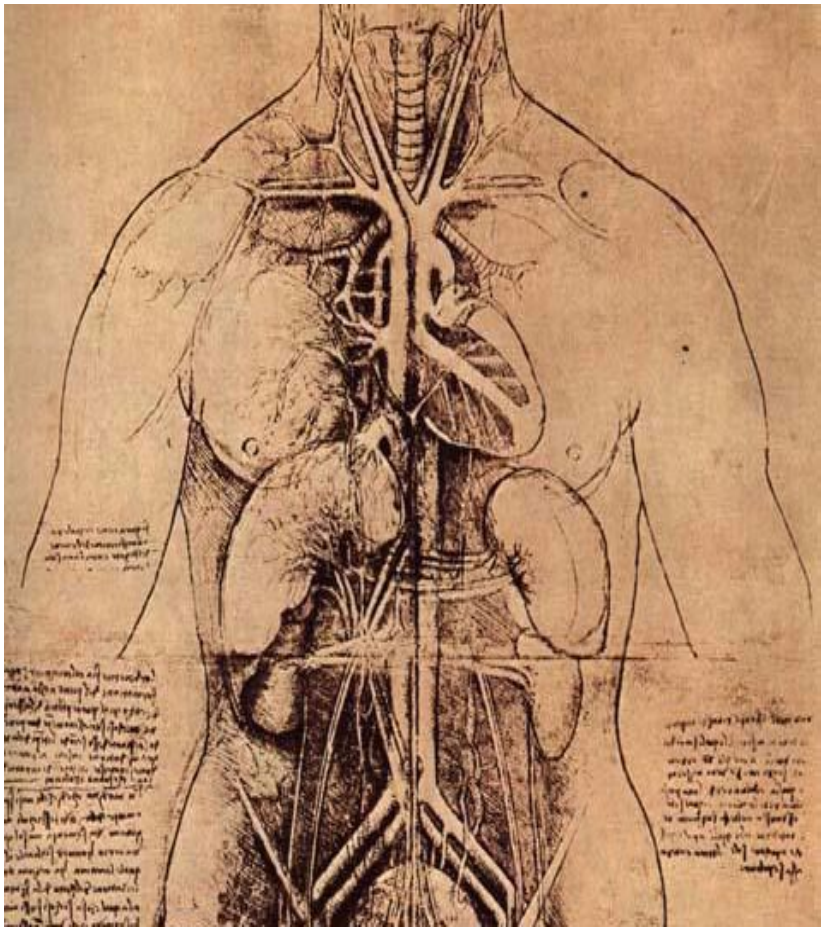

UOC Diagnosi e Terapia delle uropatie infantili

Dir. Prof. R. Del Gado

I CASO CLINICO

V. DM. 4aa e 6 mesi ♀

A.F: sorellina con RVU

A.Fis: secondogenita, nata a termine da parto eutocico; P.N Kg 2,400; allattamento materno per 3 mesi, poi artificiale.Vaccinazioni secondo legge.

A.M: Continenza sfinteriale diurna a 2 aa, notturna non ancora raggiunta. Alvo regolare

A.P.R: a 4 mesi ricovero per scarso accrescimento e diagnosi di IPLV; latte di soia fino ai 12 mesi, poi dieta libera

La piccola è stata ricoverata dal 24/02 al 3/03/2006 presso la nostra clinica

A.P.P: Circa 20 gg prima del ricovero faringodinia e tosse; terapia con lavaggi nasali
Dal 21/02/06 febbre (Tmax 39°C) senza focolaio infettivo evidente, accompagnata da dolori addominali e inappetenza ; il 23/02 esegue es. urine = albumina 0,9 g/l - Hb ++++ - al sedimento tappeto di emazie; urinocoltura sterile (urine prelevate prima dell'inizio della terapia antibiotica)
Dal 23/2 ha iniziato terapia con Augmentin

Esame Clinico:

kg.15,800 (10-25°); h cm.101,5(10-25°)

PA 97/62 (50°) FC 110 bpm;

temperatura 37,5°C

faringe e tonsille lievemente iperemiche; alla palpazione profonda dell'addome lieve dolenzia ; assenza di edemi

Cosa fare?

- Sedimento urinario
- Controllo diuresi, P.A e proteinuria delle 24h,tampone faringeo ed esami ematochimici
- Ecografia apparato urinario
- Tutti i precedenti

- -diuresi 24 h: 290 ml
- -esame delle urine = ematuria macroscopica (urine color coca-cola); proteinuria +++ (0,67 g/24 ore); leucociti e nitriti assenti; cehetoni +++
- -esame del sedimento urinario (su urine non centrifugate) = ~ 40 emazie p.c.m dismorfiche, con spiccata anisopoichilocitosi (quadro di ematuria "glomerulare")
- -Na-uria 9 K-uria 10 mEq/24 ore; fosfaturia 0,29 g/24 ore

-azotemia 95 creatininemia 1,57 mg/dl

-filtrato glomerulare (formula di Schwartz) = 35 ml/min/1,73 m2 sc

-VES 100 PCR 9,58 mg/dl (vn fino a 0,5)

-IgA 109 IgG 1220 mg/dl

-PT 13,2" (75%) aPTT 26",2 Fibrinogeno 506,1 mg/dl D-Dimero 0,37 ng/ml ATIII 107%

-Hb 10,2 g% - GR 3.540.000 - MCV 84 - MCH 30 - MCHC 36 - GB 16.990 (N 81% - L 9,7%) - Piastrine 309.000

-protidemia 7,5 albuminemia 3,7 g/dl

-glicemia 51 uricemia 10,5 colesterolemia 170 trigliceridemia 358 calcemia 9,0 fosforemia 6,0 magnesiemia 2,2 mg/dl, sideremia 35 µg/dl ferritina 180 ng/ml

-fosfatasemia alcalina169 AST 37 ALT 11 CK 57 LDH 111 U/L

-Na 137 K 6,1 (prelievo emolizzato) Cl 107 mEq/l

- C3 52 (v.n. > 80) C4 25 mg/dl

- Tampone faringeo per SBEA = negativo; presenti streptococchi alfa-emolitici
- Ecografia apparato urinario: Rene destro 67 mm. Rene sinistro 72 mm.Entrambi appaiono in sede, nei limiti per dimensioni, con rapporto cortico-pielico regolare, senza segni di dilatazione delle varie cavità escretrici o immagini da calcoli.Vescica distesa, a contenuto omogeneo e pareti regolari

- TAS 1531 UI/ml ADNasi B 14448 U/ml

Altri esami da fare?

- Biopsia renale
- Pattern autoimmunitario, Ab antivirali controllo dosaggio C3 nel tempo
- Conta di Addis
- Nessuno

-anticorpi antinucleo = assenti

-anticorpi anti EB VCA IgG e IgM = assenti

-anticorpi anti-mycoplasma IgG e IgM = assenti

-anticorpi anti CMV IgG e IgM = assenti

Durante la degenza:

- terapia con furosemide 25 mg/die dal 24 al 28/2 e con Augmentin fino al 2/3
- rapido incremento della diuresi (560 ml il 25/2– 620 il 26/2 – 650 l'1/3 – 590 il 2/3 – 400 il 3/3)
- riduzione del peso : kg.15,400 il 27/2 – 14,800 l'1/3 – 14,900 il 3/3
- PA sempre normale (80-100/50-60); apiressia dal 26/2; comparsa di piccolo linfonodo in sede sottomandibolare destra; nella giornata del 2/3 nausea e due episodi di vomito
- riduzione progressiva della proteinuria (0,46 g/24 h il 24/2 – 0,26 g il 27/2 – 0,12 g l'1/3 – 0,10 il 2/3 – 0,39 il 3/3)
- scomparsa della macroematuria dall'1/3, con persistenza di microematuria (+++)

-C3 (27/2) = 85 mg/dl C3 (1/3) = 96 mg/dl

-creatininemia (27/2) = 0,89 (1/3) = 0,85 (3/3) = 0.6 mg/dl

-l'1/3 azotemia 44 glicemia 84 uricemia 5,7 colesterolo 200 trigliceridi 189 mg/dl

AST 18 ALT 7 CK 17 LDH 365 U/L Na 138 K 4,9 Cl 110

-il 3/3 pH ematico 7,34 bicarbonatemia 20,7 ABE – 4,6

Hb 9,9 g/dl – GR 3.390.000 – GB 7300 (N 52,8% - L 38,6%) – Piastrine 567.000

- Il 21/03/2006, in coincidenza di un episodio febbrile per faringite,ricomparsa di macroematuria;
- diuresi 24h: 500 ml; es. urine : ematuria macroscopica (++++), proteinuria 61 mg/dl;
- Cr 0,6 mg/dl Az 27 Sideremia 59 µg/dl Ferritina 53,7 ng/ml VES 38
- C3 71 C4 24
- Hb 11.4 g/dl – GR 3890000 – GB 3800(N 63% - L 32%) – Piastrine 222000
- Terapia antibiotica con Zitromax 160 mg per tre giorni.

le urine sono tornate "chiare" dopo due giorni.

Che diagnosi fareste?

- Sindrome nefrosica
- Glomerulonefrite acuta post-streptococcica
- M.di Berger (IgA nephropaty)
- Non so

DIAGNOSI

Sindrome nefritica acuta ,
presumibilmente da glomerulonefrite acuta post-streptococcica.

Discussione

La glomerulonefrite acuta post streptococcica è una malattia immunomediata con interessamento renale che segue a un'infezione dell'orofaringe (dopo 1-2 settimane) o della cute (dopo3-6 settimane) provocata da alcuni ceppi di streptococchi beta-emolitici di gruppo A "nefritogeni". Le forme a partenza faringea (faringite acuta streptococcica) sono nella maggior parte dei casi dovute a uno SBEA tipo 12, a diffusione inverno-primavera; invece le forme con localizzazione dello streptococco alla cute sono dovute per lo più al tipo 49 e compaiono nei mesi estivi.

L'incidenza della GNA dopo un'infezione streptococcica è del 15% ma le forme clinicamente evidenti sono solo il 2 %,

La GNA post streptococcica è rara nei bambini al di sotto dei 2 anni di età: essa colpisce preferenzialmente soggetti fra i 3 e i 10 anni , con una leggera prevalenza di maschi..

Istologia

Glomerulonefrite proliferativa diffusa Glomeruli aumentati di volume

Aumento diffuso e spiccato della cellularità per:*Infiltrazione polimorfonucleati neutrofili, monociti, talora eosinofiliProliferazione cellule mesangiali ed endoteliali*

Talora visibili "*humps*" alla tricromica

- L'abbassamento della frazione C3 del complemento viene registrato nel 90 per cento dei pazienti con glomerulonefrite acuta post streptococcica durante la fase acuta della malattia Abitualmente il complemento ritorna nella norma entro 6-8 settimane dall'esordio.

- La riduzione modesta e molto transitoria del C3 e la coincidenza tra la macroematuria e l'episodio febbrile, nella nostra paziente, possono porre un dubbio diagnostico tra la glomerulonefrite acuta e l'esordio acuto di una glomerulonefrite da IgA (Malattia di Berger).

- La glomerulonefrite post streptococcica recidiva di rado (0.7-7%) per cui sono inutili prolungate profilassi antibiotiche. Talvolta distanza di poche settimane dall'esordio, in presenza di una infezione delle vie respiratorie, può riapparire l'ematuria macroscopica.

- La microematuria invece può persistere dopo la guarigione clinica e la normalizzazione della complementemia anche per molto tempo (fino a un anno, più raramente per più di un anno)

Conclusioni

- Nella nostra paziente eventuali episodi ricorrenti di macroematuria in corso di infezioni febbrili o non, metterebbero in dubbio la diagnosi iniziale e rappresenterebbero una indicazione alla biopsia renale specie se accompagnati da proteinuria (diagnosi differenziale con malattia di Berger)

- I controlli successivi hanno lo scopo di verificare la diagnosi e di monitorare la guarigione :

-successivi episodi di macroematuria (verificare il colore delle urine in corso di febbre, faringite etc.) meritano un approfondimento

Prognosi: la GNa guarisce spontaneamente e completamente con completa restitutio ad integrum del parenchima renale.

CASO n.2 : ALESSIO C, una idronefrosi lieve

riferita una pielectasia prenatale a sinistra di entità imprecisata

Cosa fare?

- Ripetere ecografia alla nascita
- Esecuzione di urinocoltura settimanale
- Osservazione nel tempo senza fare niente
- Urografia

Cosa ha fatto il pediatra :

- ECOGRAFIA a 3 gg di vita = DAP pelvi 6 mm a sinistra 5 mm a dx

- Prescritta esecuzione di urinocoltura settimanale

Cosa fare adesso?

- Ripetere ecografia
- Osservazione nel tempo
- Consulenza nefro-urologica

Prima nostra osservazione a 2,5 mesi :

-ECOGRAFIA = DAP pelvi sinistra 4 mm; reni normali

-CISTOURETROGRAFIA = RVU di 4° grado a sinistra; uretra normale

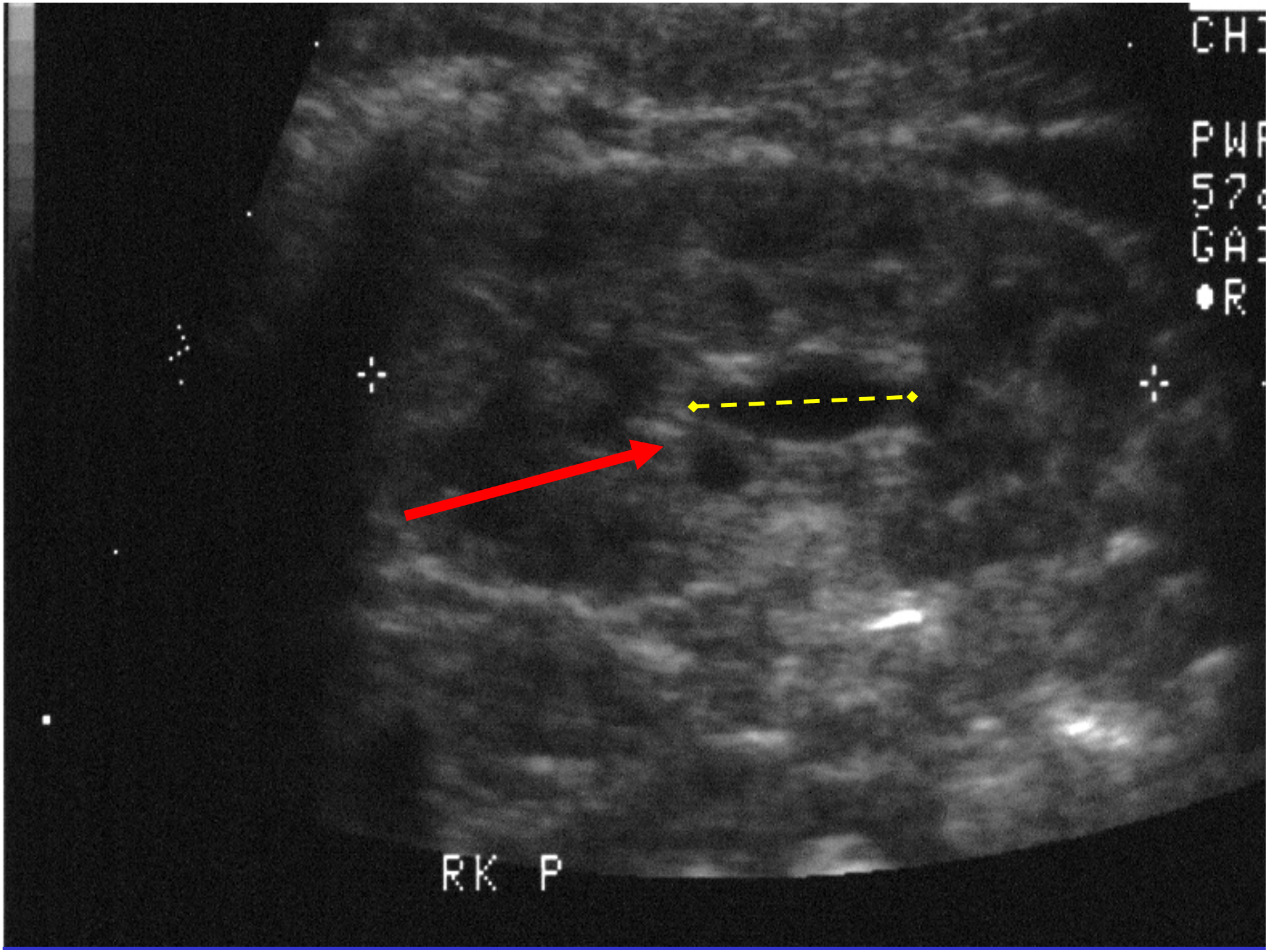
CHI
PWR
57
GAI
R
RK P

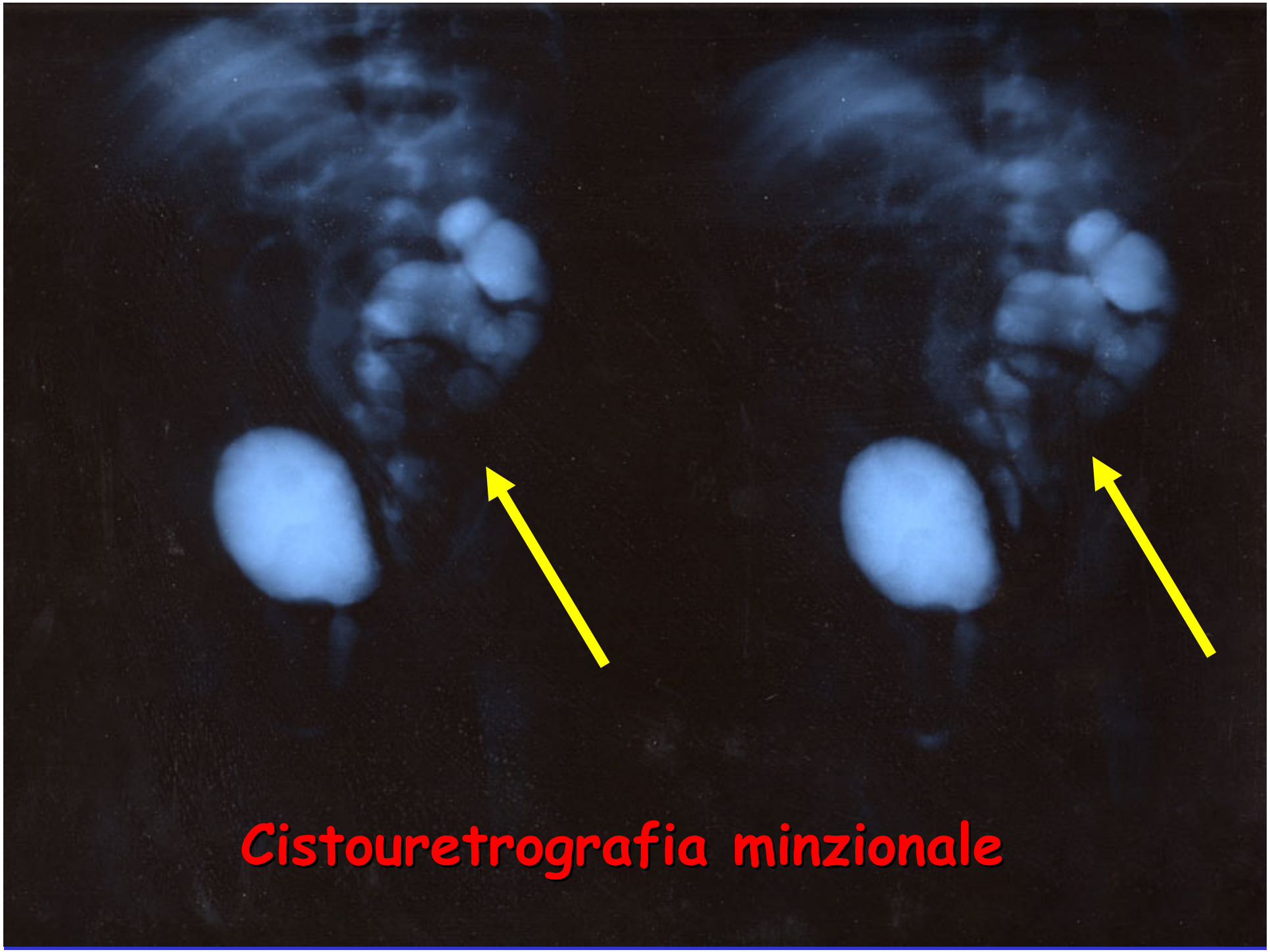

Cistouretrografia minzionale

Diagnosi di RVU monolaterale: cosa fare ?

- Profilassi antibiotica
- Es. urine di controllo ogni 3-4 mesi con urinocoltura solo in caso di sintomi sospetti per IVU
- Le due precedenti
- Intervento per la correzione chirurgica del RVU

- ✓ prescritta profilassi antibiotica in unica dose giornaliera con cefaclor 10 mg/kg
- ✓ controllo del solo esame delle urine ogni 3-4 mesi
- ✓ urinocoltura solo in caso di sintomi sospetti per infezioni urinarie (febbre senza apparente motivo, vomito ripetuto, marcata inappetenza)

Ogni quanto tempo pensate di controllare la eventuale scomparsa del RVU ?

- Ogni 3 mesi
- Ogni 6 mesi
- Ogni 12 mesi
- Ogni 24 mesi

N.B: il pz durante la profilassi non ha presentato alcun episodio di infezioni urinarie

- **seconda osservazione a 24 mesi**

-CISTOSCINTIGRAFIA = RVU medio-severo a sn

Cistoscintigrafia diretta

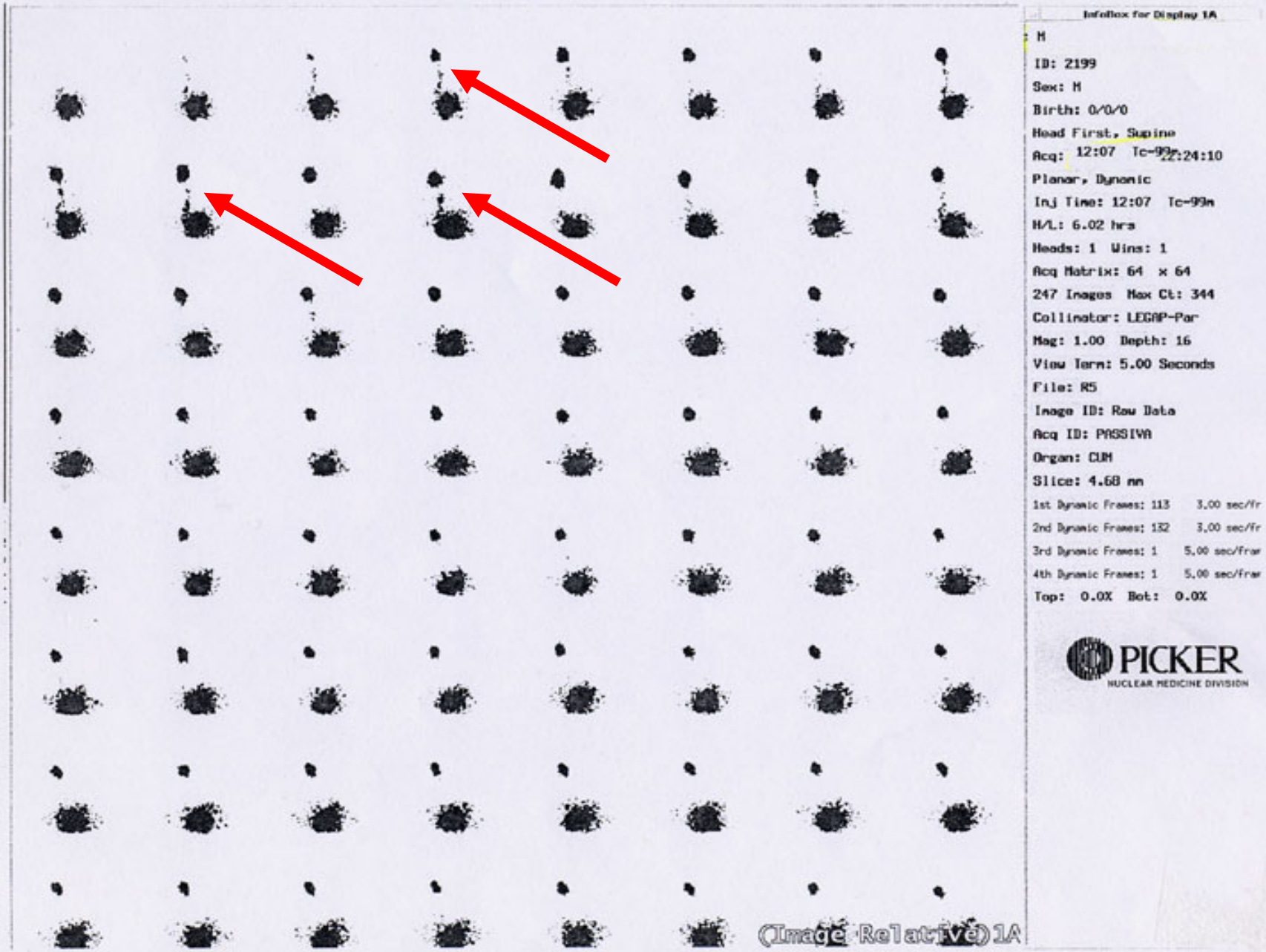

Cosa fare adesso?

- Sospendere la profilassi
- Continuare la profilassi fino al raggiungimento della continenza sfinteriale, facendo attenzione ad eventuali disturbi urinari
- Intervento chirurgico

- ✓ prosecuzione della profilassi antibiotica serale
- ✓ continenza urinaria completa a 2,5 anni ed assenza di disturbi minzionali

Quando ricontrollare il RVU?

- Dopo 6 mesi
- Dopo 1 aa
- Dopo 2 aa
- Stop controlli

Terza osservazione a 4 anni

CISTOSCINTIGRAFIA: assenza di RVU

CONCLUSIONE (take home message)

1) il 30% delle idronefrosi neonatali è secondario a reflusso
2) i reflussi anche severi si accompagnano nella maggior parte dei casi a dilatazioni lievi
3) una idronefrosi lieve esclude la presenza di una ostruzione ma non di un reflusso
4) anche i reflussi severi possono guarire spontaneamente

IDRONEFROSI NEONATALI : approccio diagnostico e follow-up

- **Idronefrosi** = dilatazione di tutta o di parte della via urinaria superiore (di solito si identifica con la dilatazione della pelvi, se c'è anche dilatazione dell'uretere viene specificata idroureteronefrosi)

- **Idronefrosi neonatale** = dilatazione identificata con l'ecografia prenatale e confermata dopo la nascita

- La *prima eco* postnatale = dopo almeno 48 ore

- Il *diametro* della pelvi da misurare = quello AP

GRADING DELL'IDRONEFROSI

- **Classificazione SFU**

1° grado	< 10 mm
2° grado	10-15 mm
3° grado	15-20 mm
4° grado	> 20 mm

- **Classificazione anglosassone**

lieve	< 15 mm
media	15-20 mm
severa	> 20 mm

SCOPI E STRUMENTI DELLA VALUTAZIONE INIZIALE

L'approccio diagnostico all'idronefrosi neonatale si identifica con la diagnosi (o l'esclusione) dell'anomalia urinaria di cui la dilatazione può essere una spia

- ECOGRAFIA

-presenza, sede ed entità (DAP in mm) della dilatazione

-dimensioni dei reni (DL mm), aspetto e spessore del parenchima

-spessore della parete vescicale; eventuale ureterocele

- CISTOGRAFIA/CISTOSCINTIGRAFIA

-reflusso vescico-ureterale

-valvole uretra posteriore

- SCINTIGRAFIA RENALE DINAMICA (Mag3)

-ostruzione (SGPU, SGUV)

-funzione separata (differenziale) dei due reni

-curva di escrezione del tracciante

SCOPI E STRUMENTI DEL FOLLOW-UP

- Il follow-up è quello delle anomalie diagnosticate (reflusso/ostruzione) e lo scopo è di evitare il danno renale, alla luce della conoscenza della storia naturale di tali anomalie

ECOGRAFIA

-entità della dilatazione

SCINTIGRAFIA RENALE DINAMICA

-funzione separata dei due reni

-curva di escrezione del tracciante

Controversie sulla gestione delle idronefrosi non refluenti di grado medio e severo

ENURESI

casi clinici

ANAMNESI FISIOLOGICA

- Secondogenito nato a termine da parto eutocico. P. M. 3850 gr
- Tappe neuromotorie nella norma
- Acquisto controllo minzionale diurno verso i 24 - 26 mesi
- Non riferite difficoltà nel periodo di toilet training
- Ha sempre bagnato abbondantemente il letto durante la notte

ANAMNESI PATOLOGICA REMOTA

Viene in ambulatorio perché la mamma osserva che il bambino comincia ad avere problemi nel rapportarsi con il gruppo dei compagni di calcio quando chiedono di andare a un ritiro per gli allenamenti della squadra.

Vorrebbe anche essere inserito dagli scouts ma teme di bagnare quando vanno in uscita e dormono fuori casa.

La famiglia ha già fatto alcuni tentativi di risveglio notturno alzando F. quando la mamma o il papà vanno a letto.

Non è riferito un orario costante nella pratica del risveglio. Sebbene siano usati i nuovi pannoloni mutandina, F. spesso bagna il panno e il letto.

Vivendo in montagna questo rappresenta un grosso carico di lavoro perché deve lavare, oltre alla biancheria del letto, anche il piumone.

Durante un colloquio F. ha riferito alla mamma che questo problema gli succede perché lui è un bambino disubbidiente.

ANAMNESI PATOLOGICA PROSSIMA

Viene in ambulatorio perché i genitori vogliono risolvere il problema anche se in famiglia la nonna e gli zii sostengono di non preoccuparsi perché il problema passerà con lo sviluppo come è accaduto a loro.

Frequenza notti bagnate settimana: 7/7. Frequenza episodi enuretici per notte: 1.

Bagna nella prima parte della notte.

Anamnesi minzionale diurna: riferite 4 minzioni senza sintomi di urgenza.

Non ha mai bagnato le mutandine di giorno.

Alvo riferito regolare.

Ha un sonno molto profondo e i tentativi di risveglio notturno verso le 24.00 non hanno dato esito positivo perché, seduto sul water, non riesce a iniziare la minzione in quanto "in coma profondo".

DOMANDA

Come classificheresti questo tipo di enuresi?

- MONOSINTOMATICA

- NON-MONOSINTOMATICA

DOMANDA

Come classificheresti questo tipo di enuresi?

MONOSINTOMATICA



DOMANDA

Quali accertamenti diagnostici richiederesti?

- ESAME URINE

- DIARIO MINZIONALE

- ECOGRAFIA RENALE E VESCICALE con misurazione volume a max riempimento, spessore detrusoriale a vescica piena e vuota ed ev. residuo post - minzionale

- ES. URINE E DIARIO MINZIONALE

DOMANDA

Quali accertamenti diagnostici richiederesti?

ES. URINE E DIARIO MINZIONALE

ESAME URINE: PS 1008

- Negativo

DIARIO MINZIONALE

- Volume diurno = 800 ml
- N° minzioni = 4/die
- CV max = 300 ml
- Liquidi diurni = 1250 ml/die

DOMANDA

Quale terapia sceglieresti?

- RISVEGLIO NOTTURNO AD ORARIO
- ALLARME
- DESMOPRESSINA
- OSSIBUTININA

DOMANDA

Quale terapia sceglieresti?

DESMOPRESSINA

F. assume DESMOPRESSINA 0,2 mgr 2 cp alla sera.
Al 3° mese viene al controllo ambulatoriale e ha ridotto le notti bagnate 2/7

Si decide di proseguire altri 3 mesi la terapia allo stesso dosaggio
e di rivederlo al controllo con un nuovo calendario notti asciutte.

Al 6° mese di terapia F. non bagna più il letto da due mesi

DOMANDA

Cosa consiglieresti?

- - SOSPENSIONE TERAPIA
- - PROSEGUIMENTO TERAPIA PER ALTRI 2 MESI
- - DIMEZZAMENTO TERAPIA
- - RIDUZIONE GRADUALE TERAPIA

DOMANDA

Cosa consiglieresti?





RIDUZIONE GRADUALE TERAPIA

ANAMNESI FAMILIARE

- Padre enuretico fino a 15 aa

ANAMNESI FISIOLOGICA

- Primogenito nato a termine da parto eutocico. P.N. 3250 gr
- Tappe sviluppo neuromotorio nella norma
- Acquisito controllo minzionale diurno verso i 24 m. senza difficoltà, ad eccezione del fatto che spesso tornava dall'asilo con le mutandine umide
- Mai acquisito il controllo minzionale notturno

ANAMNESI DI PATOLOGICA REMOTA

- Nulla da segnalare

ANAMNESI PATOLOGICA PROSSIMA

Viene in ambulatorio perché persiste enuresi con una frequenza di 7/7notti in inverno.

Durante l'estate la frequenza tende a diminuire in concomitanza con il fatto che va a letto tra le 23.00 e le 24.00. Riferito >1 episodio enuretico per notte.

Durante il giorno va in bagno all'ultimo momento e, se non arriva in tempo, bagna le mutandine.

Alvo: stipsi. A volte soiling.

Viene riferito un pregresso trattamento con DESMOPRESSINA assunto a dosaggio progressivamente maggiore **arrivando al massimo della dose e a 2 somministrazioni al giorno.**

A questo dosaggio era stata notata una riduzione della quantità di urina, ma una persistenza del fenomeno.

Nel frattempo i genitori si sono separati.

DOMANDA

Come classificheresti questo tipo di enuresi?

- MONOSINTOMATICA

- NON-MONOSINTOMATICA

DOMANDA

Come classificheresti questo tipo di enuresi?

NON-MONOSINTOMATICA



DOMANDA

Quali accertamenti diagnostici richiederesti?

- ESAME URINE

- DIARIO MINZIONALE

- ECOGRAFIA RENALE E VESCICALE con misurazione volume a max riempimento, spessore detrusoriale a vescica piena e vuota ed ev. residuo post - minzionale

- TUTTE LE PRECEDENTI

DOMANDA

Quali accertamenti diagnostici richiederesti?

TUTTE LE PRECEDENTI

ESAME URINE: PS 1028

- Negativo

ECOGRAFIA RENALE E VESCICALE

Vescica distesa a pareti ispessite (5mm pre e 8 mm post-minzione)

DIARIO MINZIONALE

- Volume diurno = 900 ml
  - N° minzioni = **10 min/die**
    - CV max = 150 ml **(CV max attesa= 300ml)**

DOMANDA

Quale programma terapeutico proporresti?

- DESMOPRESSINA
- RISVEGLIO NOTTURNO AD ORARIO
- OSSIBUTINA E DESMOPRESSINA
- OSSIBUTININA

DOMANDA

Quale programma terapeutico proporresti?

OSSIBUTINA E DESMOPRESSINA

Attenzione alla correzione della <u>stipsi</u> !!

V CASO CLINICO

B.R. nata 25/01/95 ♀

Nostra prima osservazione (27/11/00) : enuresi primaria sintomatica

Ecografia : rene dx 66 mm in sede anatomica a conservato rapporto cortico-midollare. Rene sx 101mm, in sede anatomica con dilatazione idronefrotica dei bacinetti renali (diametro max delle dilatazioni : polo superiore 28 mm; terzo medio : 18mm ; polo inferiore 31 mm) e della pelvi renale (15mm). Vescica distesa a pareti ispessite (6 mm a vescica piena; 8 mm a vescica vuota). Assenza di residuo post-minzionale.

Cosa fare?

- Profilassi antibiotica
- Scintigrafia renale
- Ricerca RVU
- Ossibutinina

- ✓ Scintigrafia (Mag3): reni con poli inferiori medializzati e fusi. Rene dx con polo inferiore ipocaptante, ectasia pielica, renogramma con ritardo di transito. Rene sx di dimensioni aumentate con perfusione e captazione diffusamente disomogenee per marcata corticalizzazione parenchimale secondaria a dilatazione calico-pielica, e renogramma in accumulo fino a 20 minuti, scarsa eliminazione dopo furosemide (20%). L'immagine acquisita in ortostasi dopo minzione mostra ulteriore washout del 20%. ERPF rene sx 42,3% . ERPF rene dx 57,7%.
- ✓ CUM diretta (12/1/01) : Assenza di RVU pielico

Conclusioni : idronefrosi sn con scarsa eliminazione dopo furosemide in pz. con reni a ferro di cavallo, in assenza di RVU

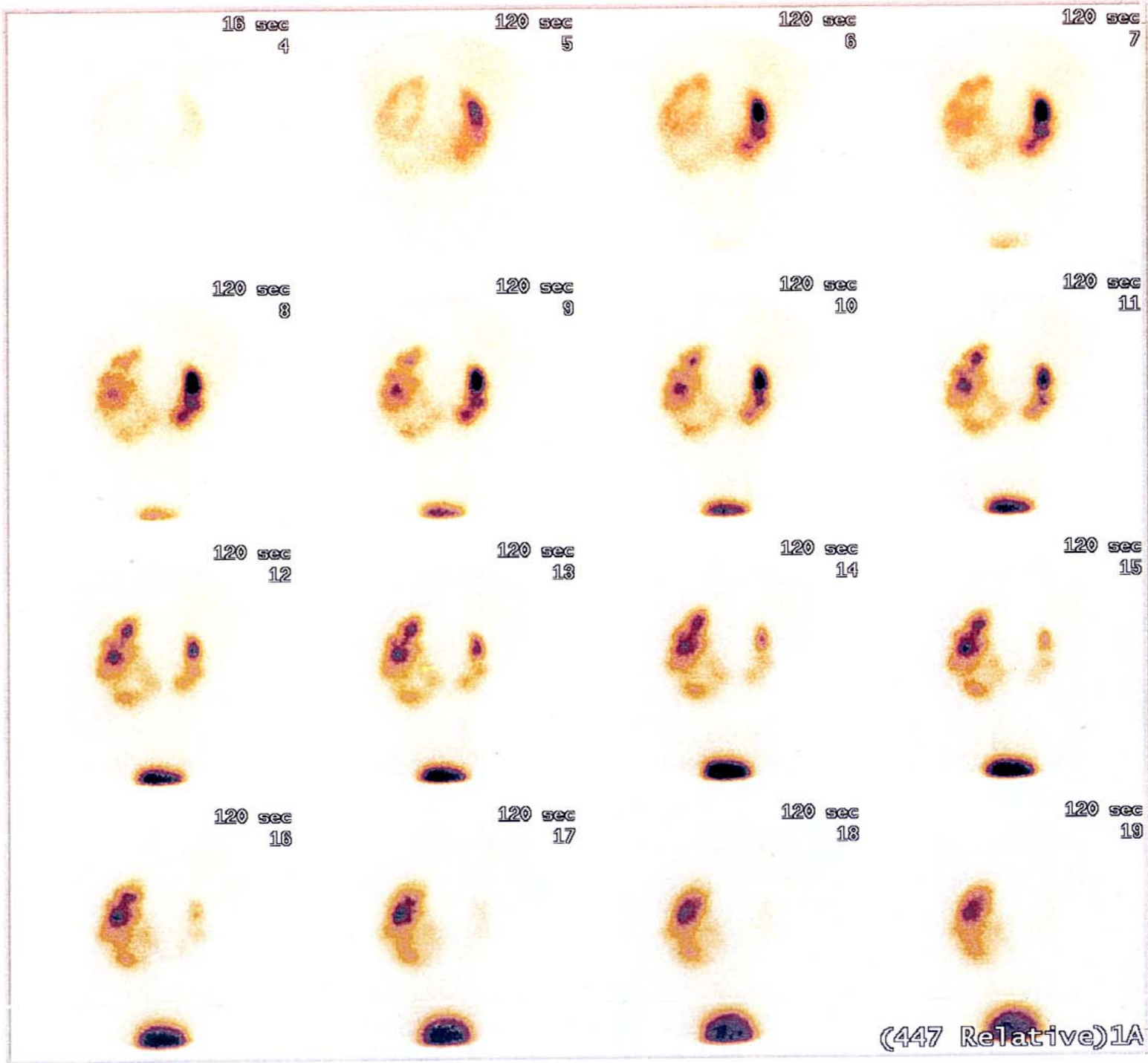

InfoBox for Display 1A

ID: 151
Sex: F
Birth: 0/0/0
Head First, Supine
Acq: 12/1/2001 14:20:52
Planar, Dynamic
Inj Time: 14:14 Tc-99m
MAG3 H/L: 6.02 hrs
Heads: 1 Wins: 1
Acq Matrix: 128 x 128
20 Images Max Ct: 447
Collimator: LEGAP-Par
Mag: 1.00 Depth: 16
View Term: 15.00 Seconds
File: R17
Image ID: AddAddRaw
Acq ID: Clearance
Organ: RENALE
Slice: 18.70 mm
1st Dynamic Frames: 4 16.00 sec/fram
2nd Dynamic Frames: 16 120.00 sec/fra
Top: 70.0% Bot: 0.0%

PICKER
NUCLEAR MEDICINE DIVISION

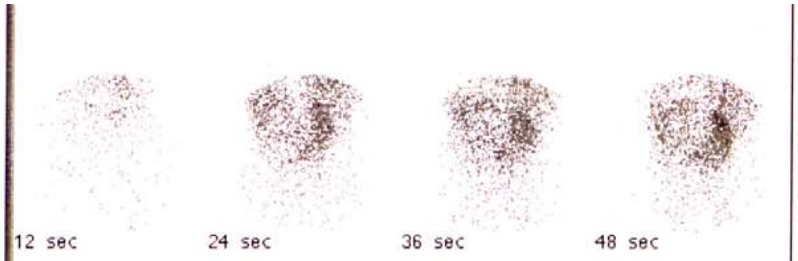

H:116 cm W:22 kg start: 0 sec

KIDNEY	T 1/2	T(peak)	%COUNTS at T(peak)		20/MAX	20/3
Left	not reached	25.3 min	L: 90.2%	R: 9.8%	1.00	1.98
Right	8.7 min	7.5 min	L: 45.1%	R: 54.9%	0.38	0.47

KIDNEY	DEPTH	%DOSE	SPLIT	ERPF	NORMALIZED
Left	32 mm	8.3%	42.3%	75.0 ml/min	154.6 ml/min/1.73msq
Right	32 mm	11.3%	57.7%	102.2 ml/min	210.8 ml/min/1.73msq
Total		19.6%	100.0%	177.2 ml/min	365.5 ml/min/1.73msq

Renal Info Box

[redacted]

ID: 151
Sex: F
Acq. ID: Clearance
View: Posterior
Acq date: 12/1/2001
Birthday: 0/0/0
Pharm: MAG3
University of Naples
#1 2.00 sec/frame
#1 30 frames
#2 15.00 sec/frame
#2 128 frames

Clearance Phase

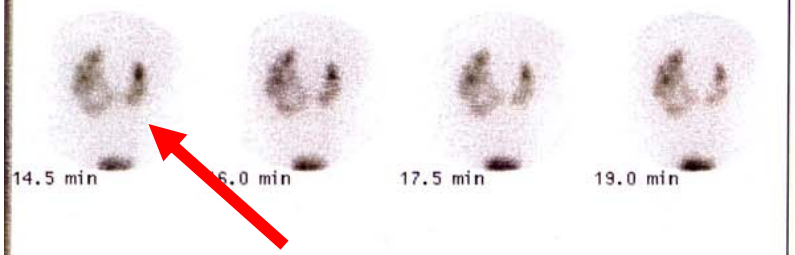

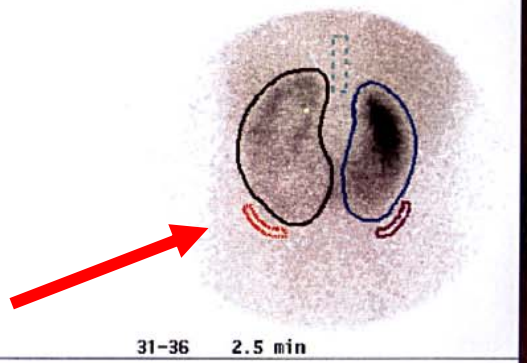

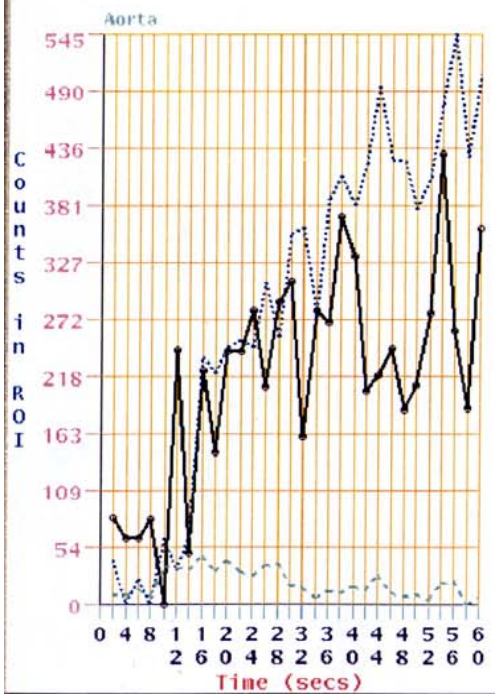

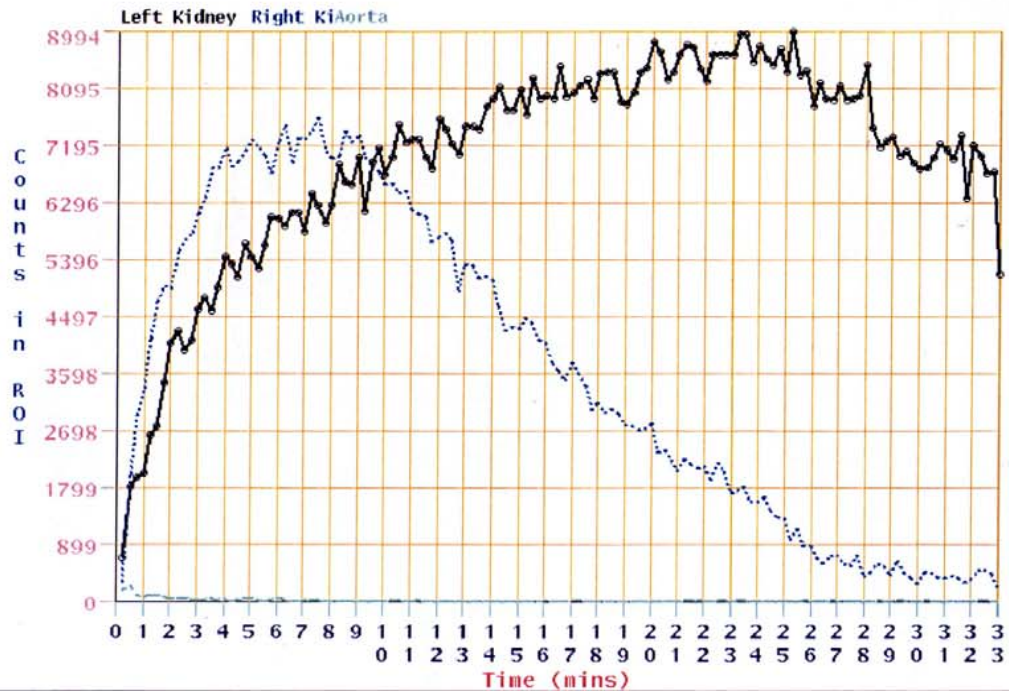

PICKER
Odyssey VP

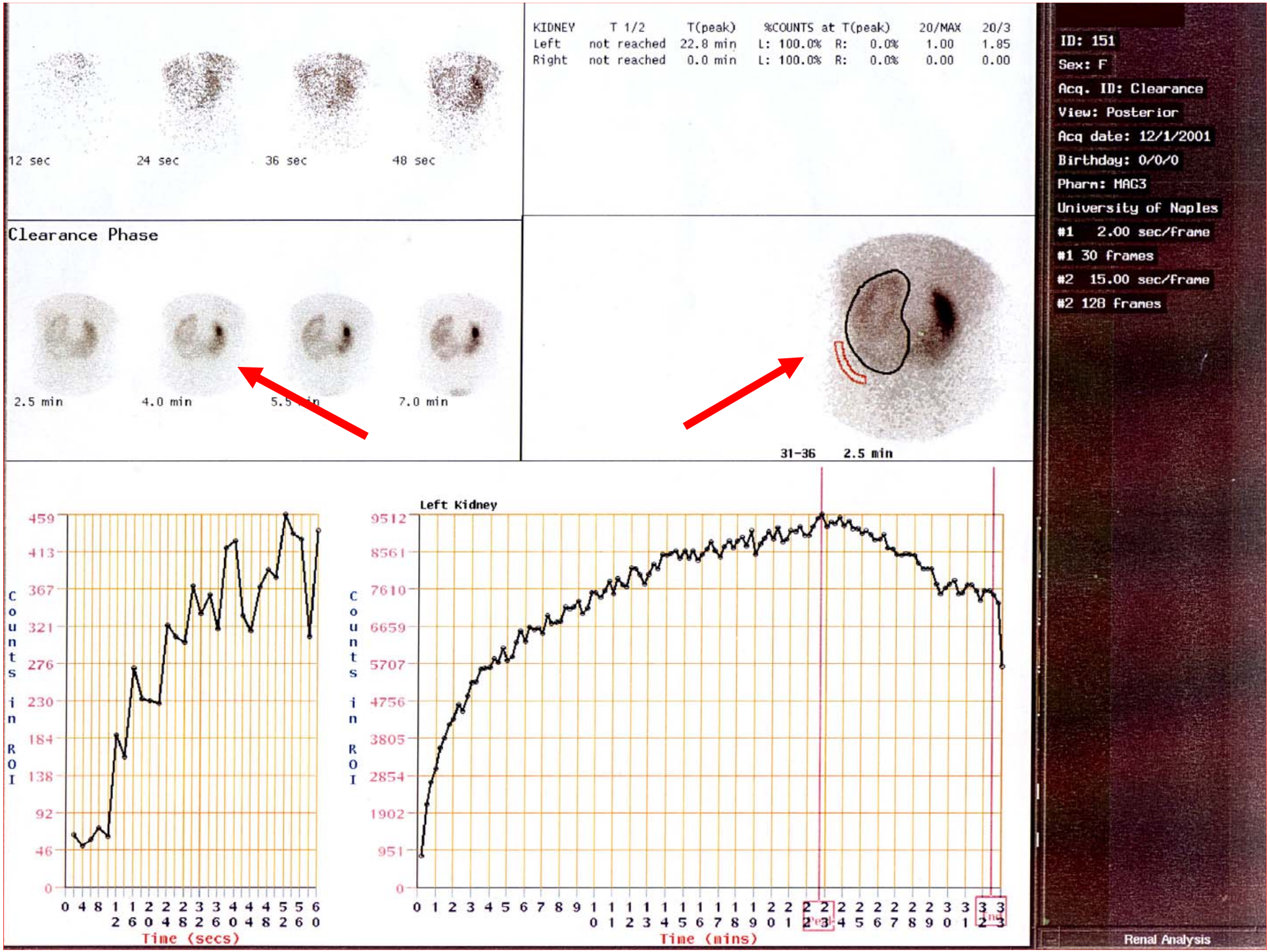
12 sec
24 sec
36 sec
48 sec
KIDNEY T 1/2 T(peak) %COUNTS at T(peak) 20/MAX 20/3
Left not reached 22.8 min L: 100.0% R: 0.0% 1.00 1.85
Right not reached 0.0 min L: 100.0% R: 0.0% 0.00 0.00
ID: 151
Sex: F
Acq. ID: Clearance
View: Posterior
Acq date: 12/1/2001
Birthday: 0/0/0
Pharm: MAG3
University of Naples
#1 2.00 sec/frame
#1 30 frames
#2 15.00 sec/frame
#2 128 frames
Clearance Phase
2.5 min
4.0 min
7.0 min
31-36 2.5 min
Left Kidney
Counts in ROI
Time (secs)
Time (mins)
Renal Analysis



InfoBox for Display 1B

ID: 151
Sex: F
Birth: 0/0/0
Head First, Supine
Acq: 12/1/2001 12:41:25
Planar, Dynamic
Inj Time: 12:21 Tc-99m
H/L: 6.02 hrs
Heads: 1 Wins: 1
Acq Matrix: 64 x 64
205 Images Max Ct: 5
Collimator: LEGAP-Par
Mag: 1.00 Depth: 16
View Term: 3.00 Seconds
File: R8
Image ID: TrCRaw Dat
Acq ID: PASSIVA
Organ: CUM
Slice: 4.68 mm
1st Dynamic Frames: 197 3.00 sec/fr
2nd Dynamic Frames: 6 3.00 sec/fram
3rd Dynamic Frames: 1 3.00 sec/fram
4th Dynamic Frames: 1 3.00 sec/fram
Top: 29.0% Bot: 2.0%

PICKER
NUCLEAR MEDICINE DIVISION

Altri esami da fare?

- Urografia
- TC/RMN
- Ripetere ecografia
- Nessuno

- ✓ Urografia (27/2/01) : presenza di reni fusi inferiormente a "ferro di cavallo" modicamente anteriorizzati con cavità escretrici di dx con volume normale e forma coerente con la displasia sopradetta. A sn marcato aumento del rene con opacizzazione nettamente ritardata delle cavità calico-pieliche marcatamente idronefrotiche con scarso parenchima renale residuo e con ampolla globosa per stenosi del giunto pielo-ureterale. Vescica in sede e nei limiti.

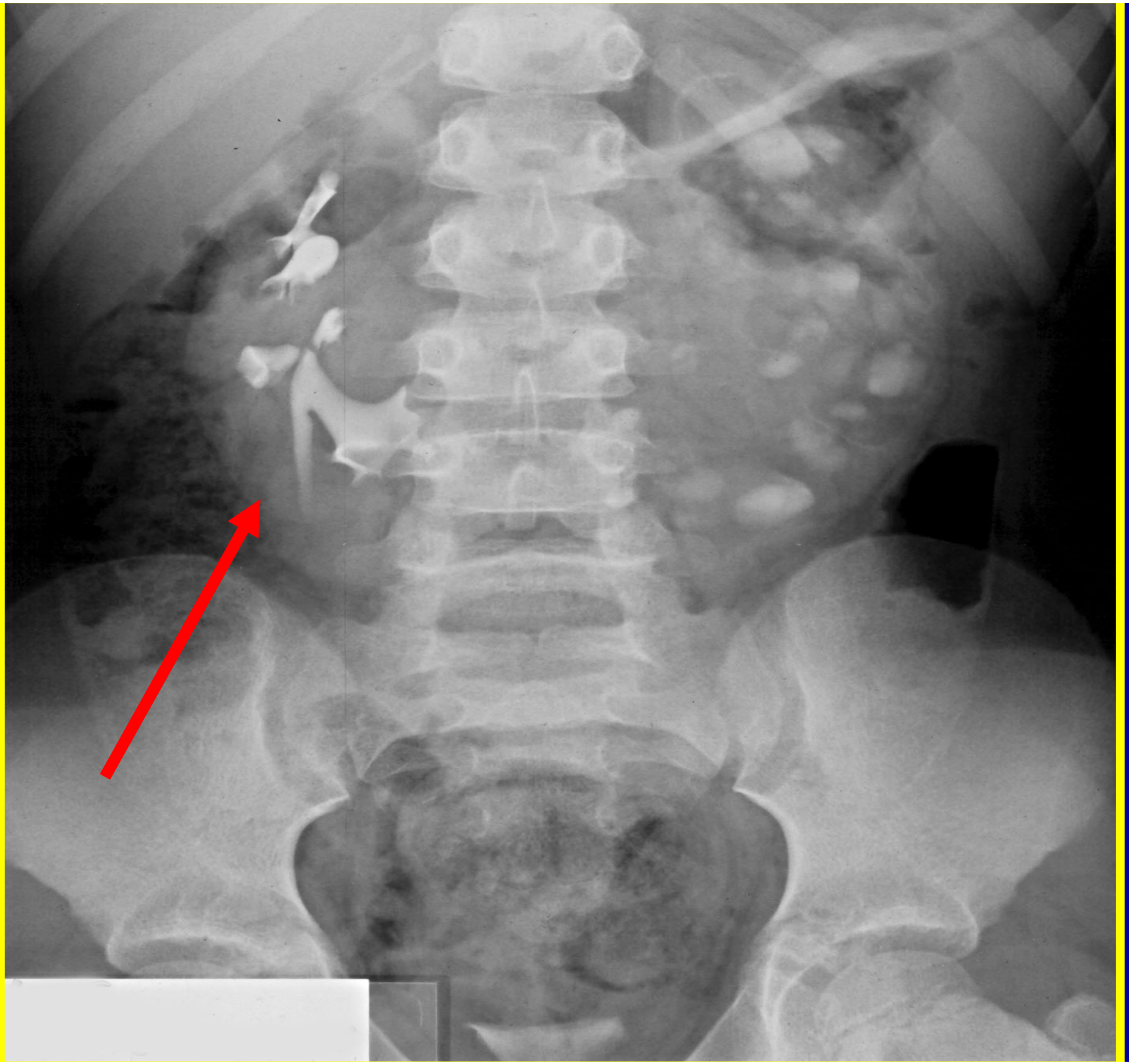

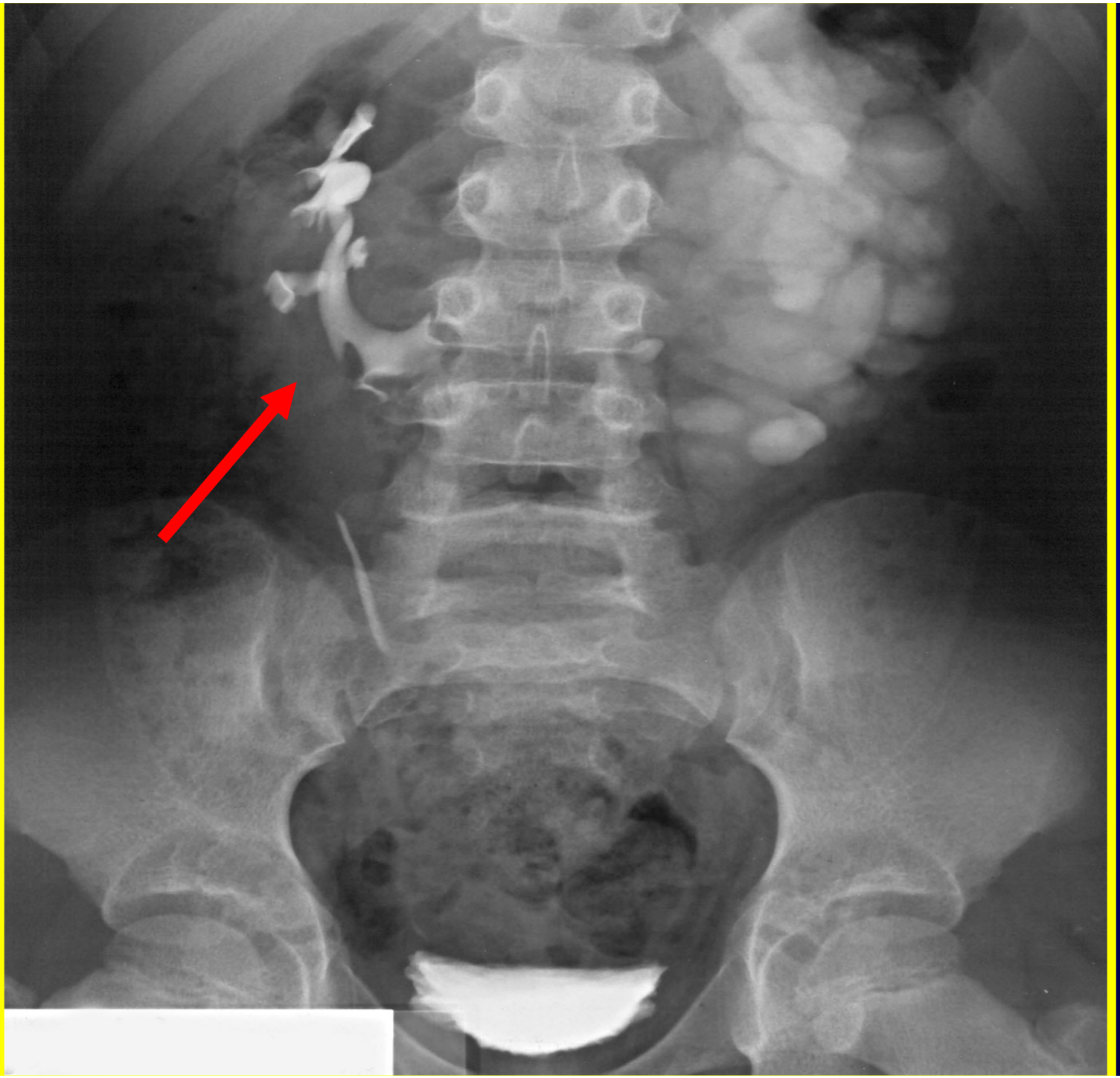

Cosa fare?

- Intervento chirurgico
- Ossibutinina
- Profilassi antibiotica
- Attesa

- ✓ Intervento chirurgico di plastica del giunto pielo-ureterale sn ad ottobre 2003
- ✓ Terapia con Ossibutinina e profilassi IVU per 6 mesi

DIAGNOSTICA

Punteggio ≥ 7

Es. Urodinamico

Ecografia spessore >5 mm

IPERATTIVITA'

PATOLOGIE ASSOCIATE

- Pielectasia 15 pz
- Doppio Distretto 1 pz
- RVU 3 pz
- Valvole uretrali 1 pz
- Rene a ferro di cavallo 1 pz

7.2%

Microlitiasi 6/106

VI CASO CLINICO

- ✓ D.G.F. nato 07/09/02 ♂
- ✓ A.F. : neg. per patologie nefro-urologiche
- ✓ A.FIS.: nato a termine da parto eutocico e gravidanza normocondotta; eco in gravidanza : rene sn piccolo, pielectasia bilaterale !!!
- ✓ A.P.R. : eco alla nascita : rene sn piccolo con calicopielectasia omolaterale. Cistouretrografia : RVU bilaterale.

Cosa fare ?

- Ripetere ecografia
- Osservazione passiva
- Es.urine ed urinocoltura
- Consulenza nefro-urologica

Nostra prima osservazione (11/02/03)

- eco : rene dx 63.5 mm, rene sn 33 mm, scarsa differenziazione cm e calicopielectasia.
- MAG3 : ERPF rene sn 9.9%, dx 90%; conclusioni: severa ipodisplasia renale sn.
- profilassi antibiotica serale

Study Name: DYNAMIC_RENE Study Date: 29/10/2003

Table of Result Summary

Parameters	Left	Right	Total
Split Function (%)	9.988	90.0	
Kidney Counts (cpm)	23283	195088	218371
Kidney Depth (cm)	1.570	2.422	
MAG3 clearance (ml/min)	4.198	37.8	42.0
Normalized MAG3 clearance (ml/min)	14.5	131.0	145.5
ERPF OIH (ml/min)	6.266	56.5	62.7
Normalized ERPF OIH (ml/min)	21.7	195.5	217.2
Time of Max (min)	29.8	2.250	

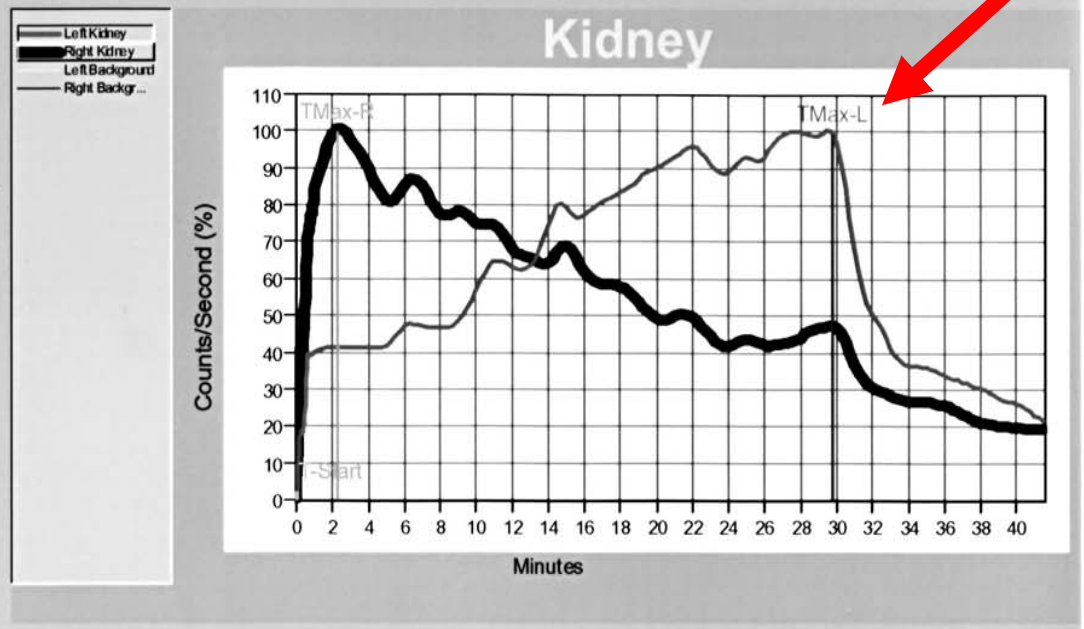

MAG-3 29/10/2003

All Frames

MAG-3 [Composite] 29/10/2003

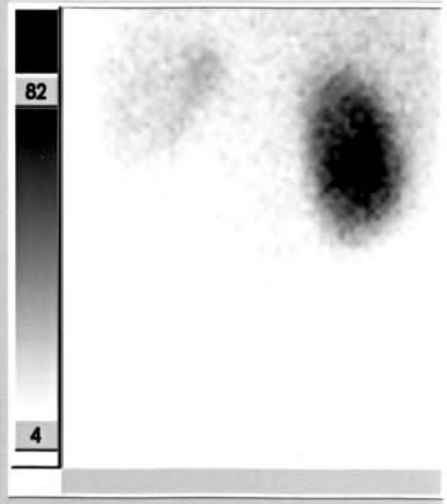

✓A.P.P. : nonostante la profilassi antibiotica il pz ha presentato quattro episodi di PN.

✓Dopo circa un anno dalla nascita :

- ecografia : quadro simile ma con aumento dello spessore della parete vescicale post-minzione (5.7 mm);
- cistouretrografia minzionale : quadro simile.

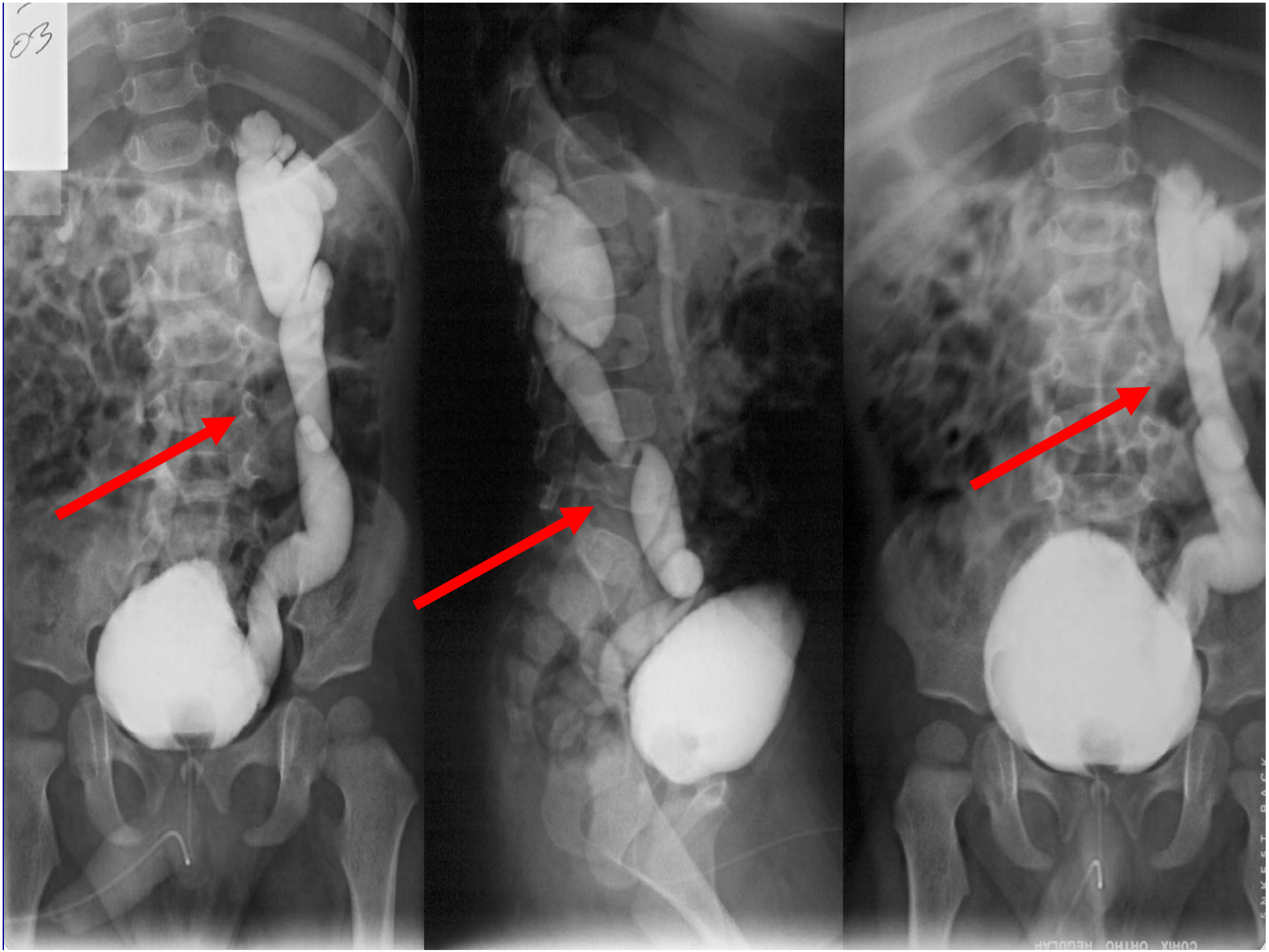
03
COHIX ORTHO HEDDCAH
5 N X E E T B A C K

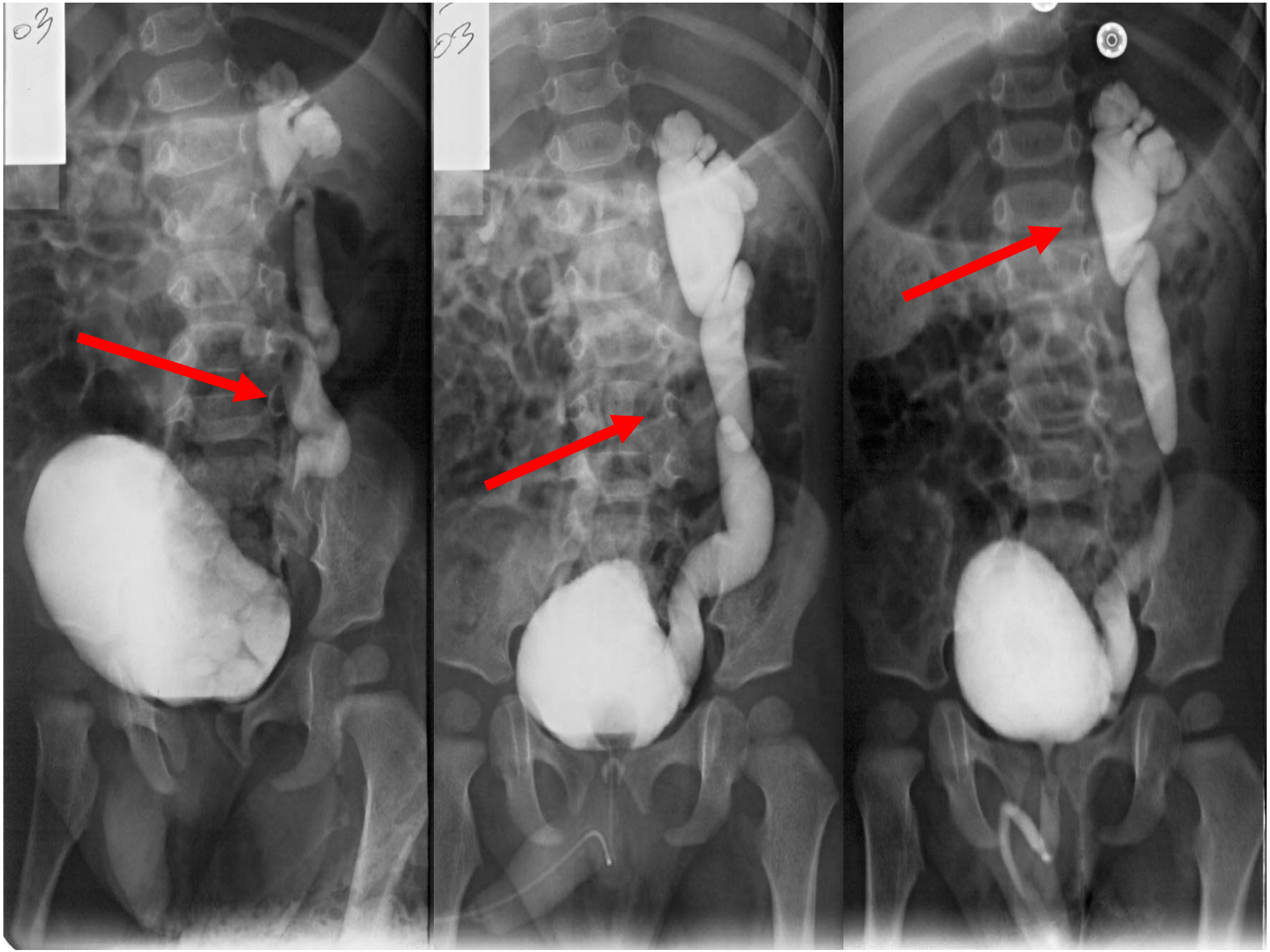
03
03

Cosa fare adesso?

- Osservazione passiva
- Continua profilassi in attesa della guarigione spontanea del reflusso
- Intervento chirurgico per la correzione del RVU e profilassi delle IVU

Il piccolo è stato sottoposto ad intervento endoscopico antireflusso bilaterale con applicazione di Microplastique e continua profilassi delle IVU.

VII CASO CLINICO

- ✓ C.M. nato 02/04/97 ♂
- ✓ A.F. : nonno paterno con urolitiasi.
- ✓ A.FIS.: nato a termine da parto eutocico e gravidanza normocondotta, ecografie ed amniocentesi negative!!!
- ✓ A.P.R. : riferiti episodi di laringospasmo; gennaio '03 per vomito ha praticato es. urine ed urinocoltura : neg.; luglio '03 : eco renale : rene dx 56 mm, rene sn 98 mm.

Cosa fare?

- Ecografia renale
- Scintigrafia renale
- Ricerca del RVU
- Consulenza nefro-urologica

Nostra prima osservazione (12/11/03) : pz in buone condizioni generali adeguato per altezza e peso agli standard, PA normale

- ✓ MAG_3 : ERPF rene sn 83.5%, dx 16.5%. Conclusioni : ipodisplasia dx con ipertrofia compensatoria controlaterale
- ✓ CUMS : RVU bilaterale III grado

SECONDA UNIVERSITA' DI NAPOLI - MEDICINA NUCLEARE - Direttore Prof. L. Mansi
DOB: 02/04/1997 ID: 4626 SEX: M

Study Name: DYNAMIC_RENE

Patient ID: 4626
Study Date: 12/11/2003

DOB: 02/04/1997

Table of Result Summary

Parameters	Left	Right	Total
Split Function (%)	83.5	16.5	
Kidney Counts (cpm)	170295	34752	205046
Kidney Depth (cm)	2.116	2.915	
MAG3 clearance (ml/min)	85.1	16.8	101.8
Normalized MAG3 clearance (ml/min)	178.0	35.1	213.1
ERPF OIH (ml/min)	126.9	25.0	152.0
Normalized ERPF OIH (ml/min)	265.6	52.3	318.0
Time of Max (min)	7.250	6.000	

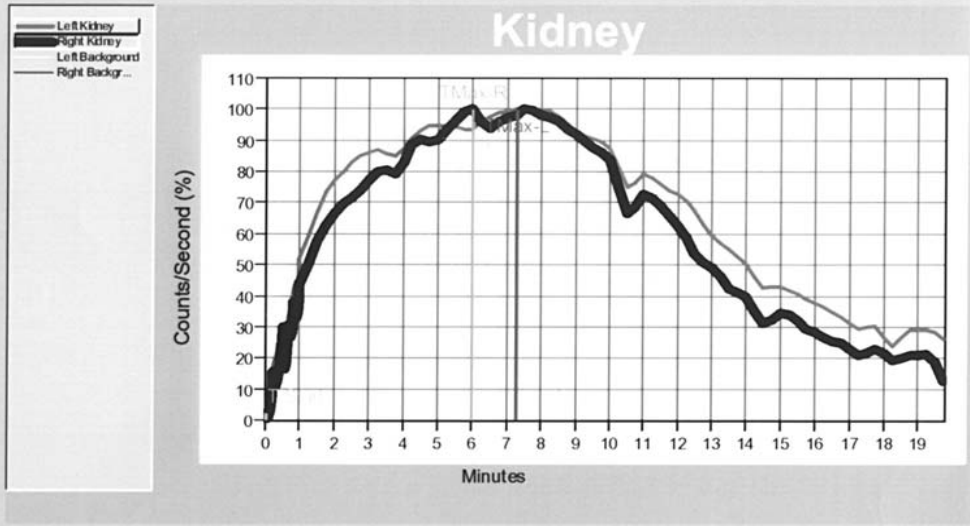

MAG-3 12/11/2003

All Frames

MAG-3 [Composite] 13/11/2003

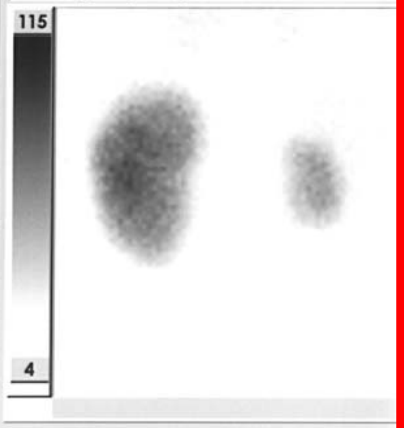

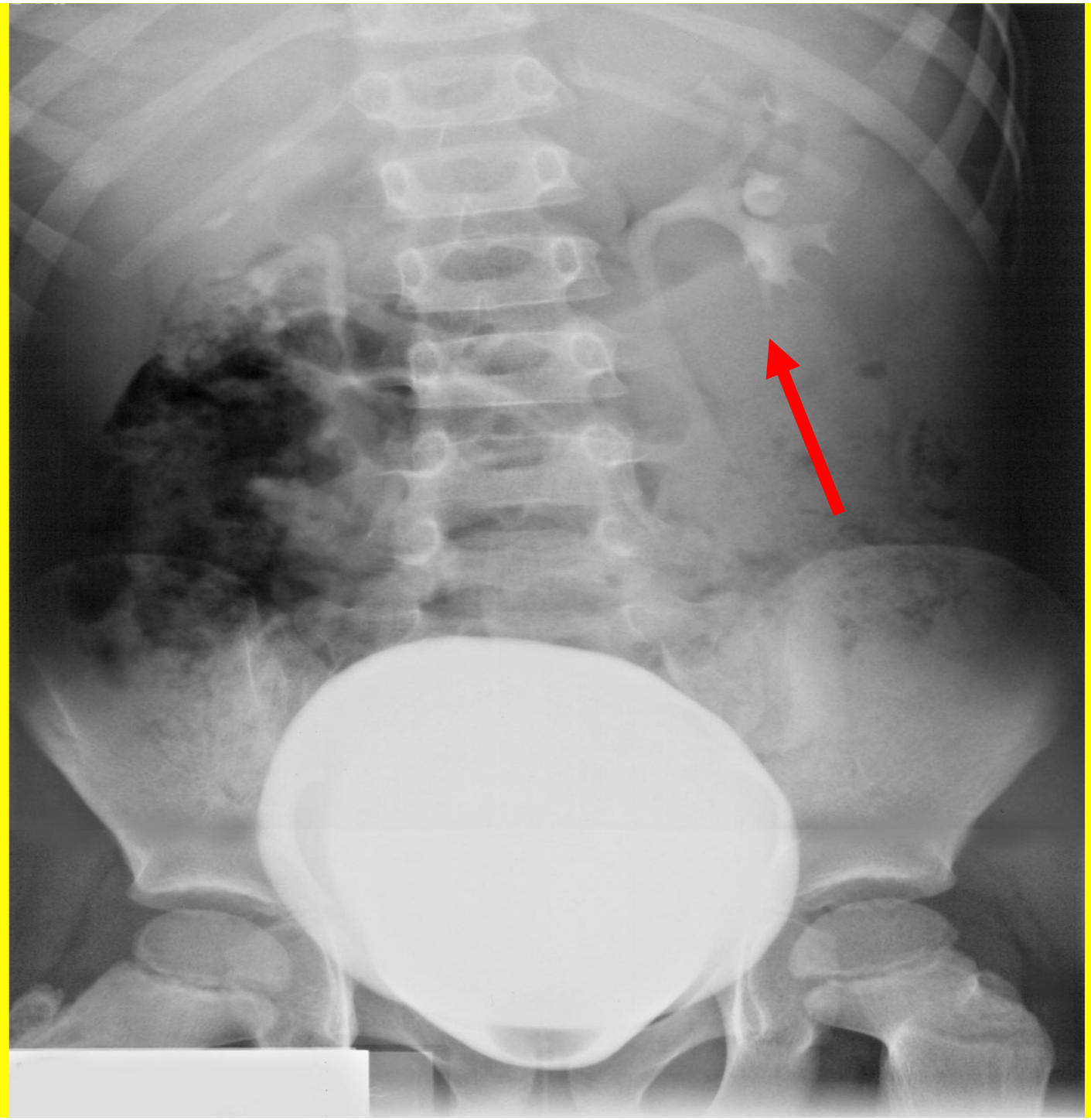

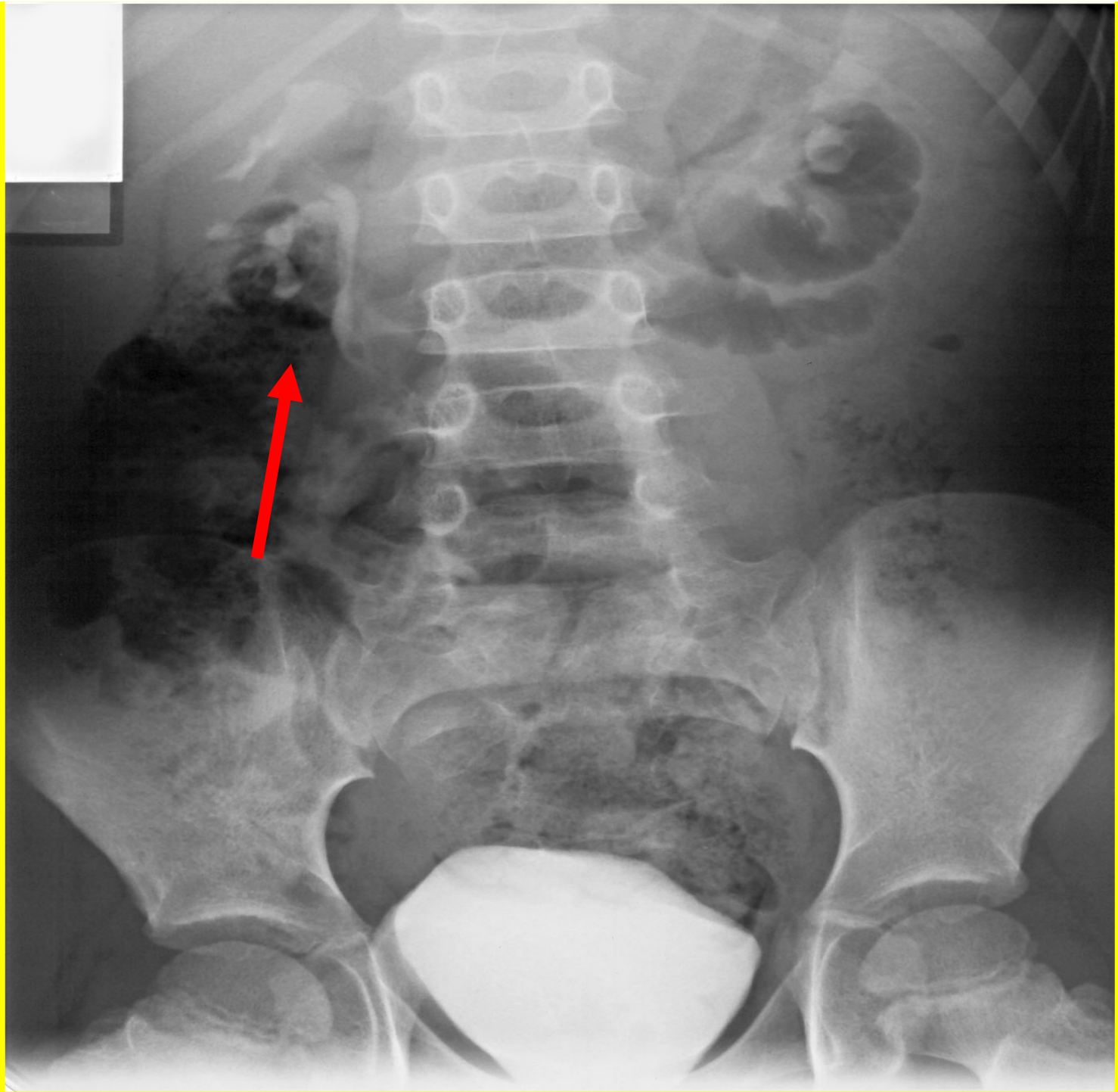

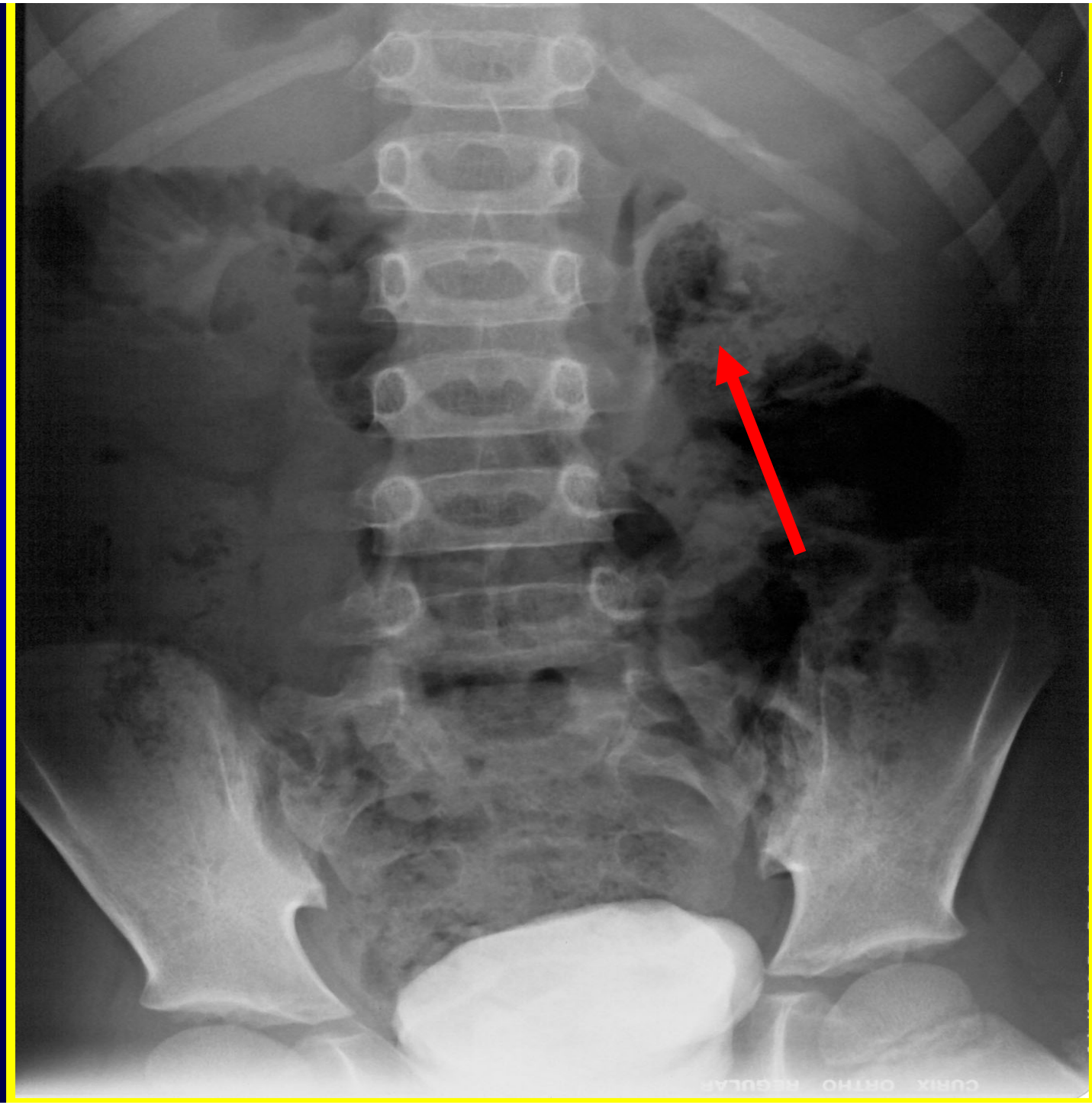
CURIX ORTHO REGULAR

Cosa fare adesso?

- Profilassi antibiotica
- Osservazione passiva
- Intervento per la correzione chirurgica del RVU
- Nefrectomia dx

- ✓Posto in profilassi IVU; mai IVU;

- ✓marzo '04 : intervento endoscopico antireflusso con applicazione di Microplastique

I DUE CASI A CONFRONTO

	ETA' DIAGNOSI	DANNO RENALE	IVU	RVU	TERAPIA
DGF	Prenatale	Ipodisplasia DG	++	IV-V bilaterale	Medica e chirurgica
CM	7 aa	Ipodisplasia DG	-	III bilaterale	Chirurgica

RIDUZIONE GLOBALE DELLA CAPTAZIONE

con filtrato relativo tra 20 e 40% = danno congenito (**ipodisplasia**)

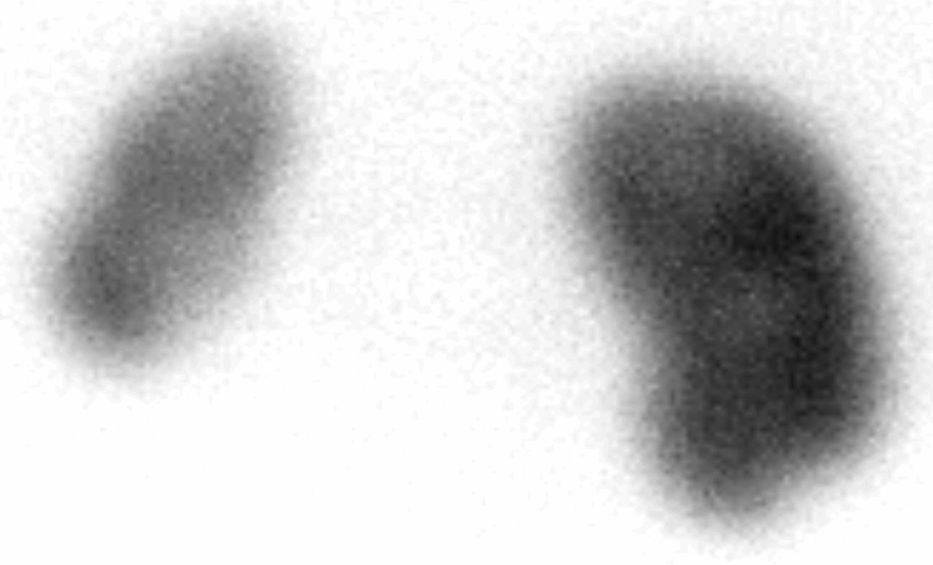

POST (Image Relative)1A

InfoBox for Display 1A

ID: 2221
Sex: f
Birth: 0/0/0
Head First, Supine
Acq: 25/5/2001 12:58:06
Planar
Inj Time: 12:56 Tc-99m
H/L: 6.02 hrs
Heads: 1 Wins: 1
Acq Matrix: 256 x 256
1 Images Max Ct: 343
Collimator: LEGAP-Par
Mag: 1.60 Depth: 16
View Term: 3000 KCounts/View
File: R2
Image ID: Raw Data
Acq ID: STATICA
Organ: DMSA
Slice: 0.73 mm
Top:110.0% Bot: 5.0%

Il Universita' degli Studi di
NAPOLI
Istituto di Scienze Radiologiche
Medicina Nucleare
Responsabile Prof. Luigi Mansi

PICKER
NUCLEAR MEDICINE DIVISION

OSSERVAZIONI

- Due maschi di diversa età con lo stesso quadro : uno con PN l'altro senza PN
- PN poco importanti per il danno renale nel maschio

QUADRO DG

Ipodisplasia renale + RVU +/-PN → → NR → DG

DISREGOLAZIONE GENETICA DEL PROGRAMMA NEFROGENICO

QUADRO DF

RVU + PN → NR → Clubbing caliceale →
DF secondario a + PN

DIFETTO FOCALE DI CAPTAZIONE

"cicatrice" post-pielonefritica

POST (Image Relative)1A

InfoBox for Display 1A

ID: 2338
Sex: f
Birth: 0/0/0
Head First, Supine
Acq: 1/6/2001 13:41:13
Planar
Inj Time: 13:41 Tc-99m
H/L: 6.02 hrs
Heads: 1 Wins: 1
Acq Matrix: 256 x 256
1 Images Max Ct: 418
Collimator: LEGAP-Par
Mag: 1.42 Depth: 16
View Term: 3000 KCounts/View
File: R1
Image ID: Raw Data
Acq ID: STATICA
Organ: DMSA
Slice: 0.82 mm
Top:121.0% Bot: 2.0%

Il Universita' degli Studi di
NAPOLI
Istituto di Scienze Radiologiche
Medicina Nucleare
Responsabile Prof. Luigi Mansi

PICKER
NUCLEAR MEDICINE DIVISION

CONCLUSIONI

- solo il danno acquisito e' prevenibile
- attenzione a PN : terapia tempestiva
- profilassi fino a 3-4 aa
- bene profilassi nel I caso
- utile profilassi nel II caso
- studio genetico delle famiglie
- attenzione alla funzionalita' vescicale (ossibutinina?)
- ….e il chirurgo?