



UNIVERSITÀ
DEGLI STUDI DI BARI
ALDO MORO

Tricobezoario e malattia celiaca: caso clinico

Dott. Michele di Toma

Napule è...

PEDIATRIA PREVENTIVA E SOCIALE



SCUOLA DI SPECIALIZZAZIONE IN
PEDIATRIA
UNIVERSITÀ DEGLI STUDI DI BARI ALDO MORO



Luana giunge nel nostro ambulatorio di gastroenterologia pediatrica all'età di 11 anni

- Unicogenita nata a termine (NGA) da taglio cesareo per gestosi gravidica
- Perinatalità e prime tappe dello sviluppo psicomotorio sono riferite nella norma
- Allattamento misto per il primo mese di vita, a seguire allattamento formulato per 12 mesi
- Divezzamento a 6 mesi di vita con buona tolleranza



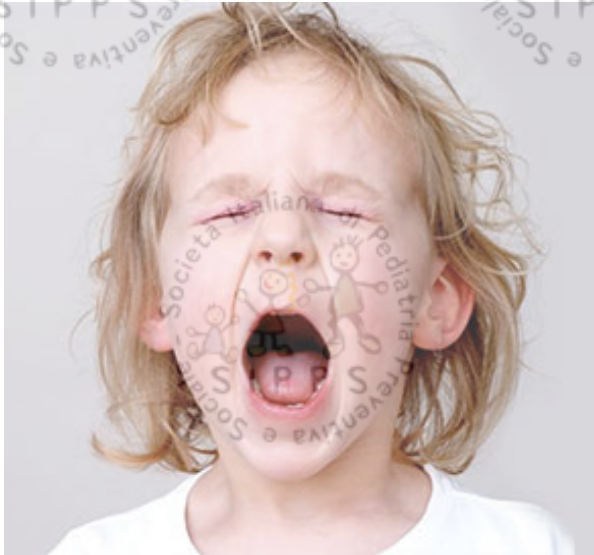Anamnesi patologica remota muta
sino agli 8 anni quando viene riferita
inappetenza e rallentamento della
crescita staturo-ponderale



Da circa un anno la piccola
lamenta saltuarie **algie**
addominali periombelicali e
alvo **diarroico** occasionale



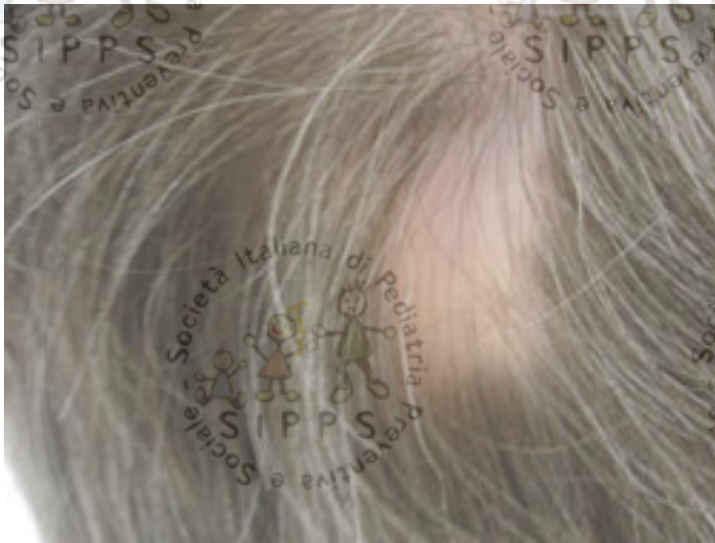Per il **calo ponderale** e la persistente **iporessia**, la piccola viene ricoverata presso un ospedale periferico



- All'ingresso: condizioni generali discrete e obiettività nei limiti della norma
ad eccezione di ...



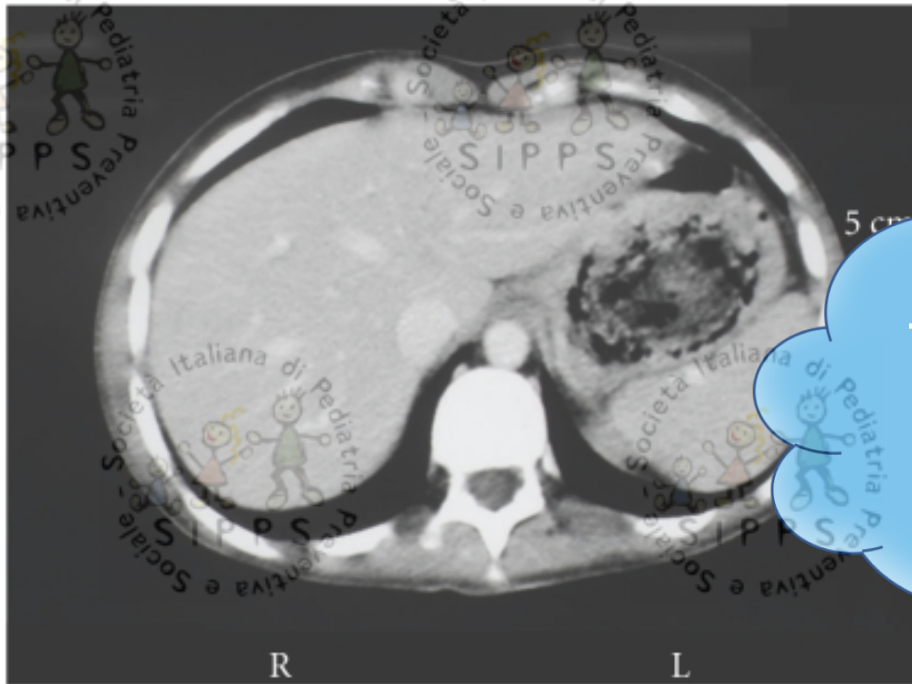
... un'area di alopecia retro-nucleare
non cicatriziale



- esami ematochimici in urgenza
- ecografia addominale



Durante la degenza la **TC addome** rileva un
massa intragastrica eterogenea e ipodensa



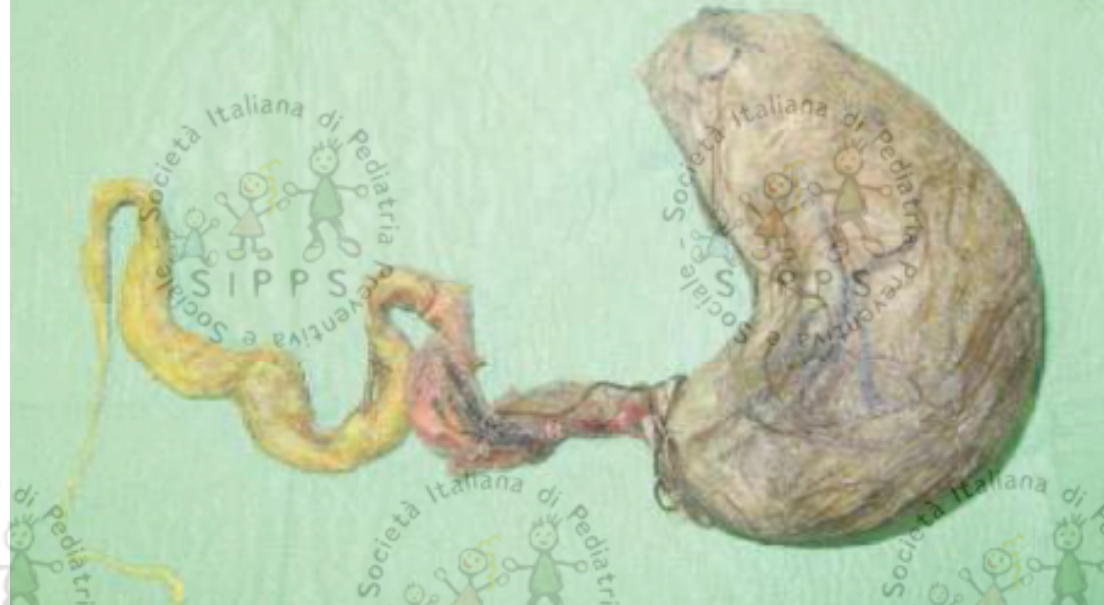Tricobezoari



Lopes LR, et al. The Rapunzel Syndrome: An Unusual Trichobezoar
Presentation. *Case Reports in Medicine*. 2010;2010:841028



Sottoposta a laparotomia e gastrotomia



Marcos Alonso S, et al. Gastric trichobezoar as an atypical form of presentation of celiac disease. *An Pediatr (Barc)*. 2005 Jun;62(6):601-2

Decorso post-operatorio nella norma e dimissione



Dopo due mesi Luana giunge alla nostra attenzione



- Persistono l'**inappetenza**, i **dolori addominali** periombelicali, l'alvo **diarroico**
- negata recente tricofagia (in psicoterapia per **tricotillomania e tricofagia**)

Gli esami ematochimici mostrano
Ab anti-transglutaminasi IgA >200 U/ml
in soggetto con eterodimero DQ2



Si pone pertanto diagnosi di **malattia celiaca** (ESPGHAN Guidelines for the Diagnosis of Coeliac Disease 2012)



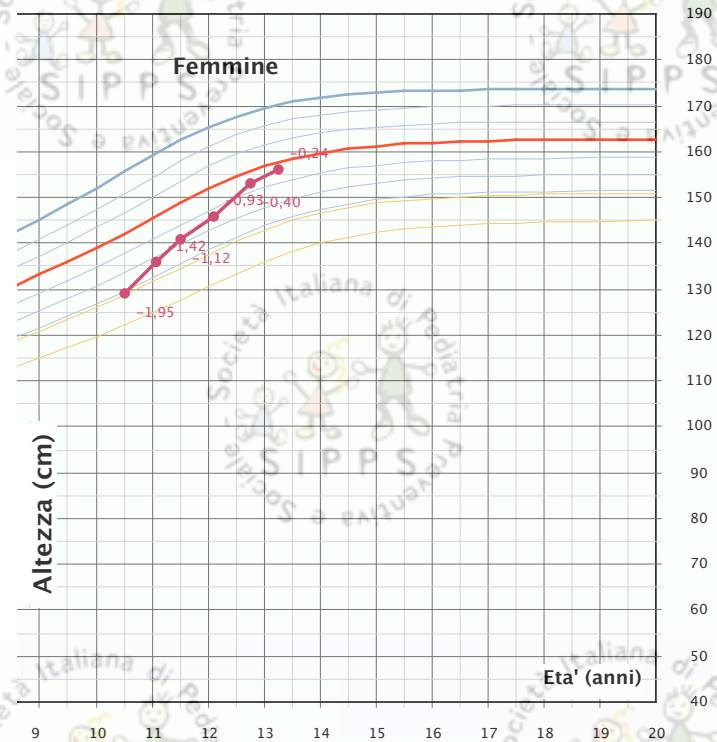
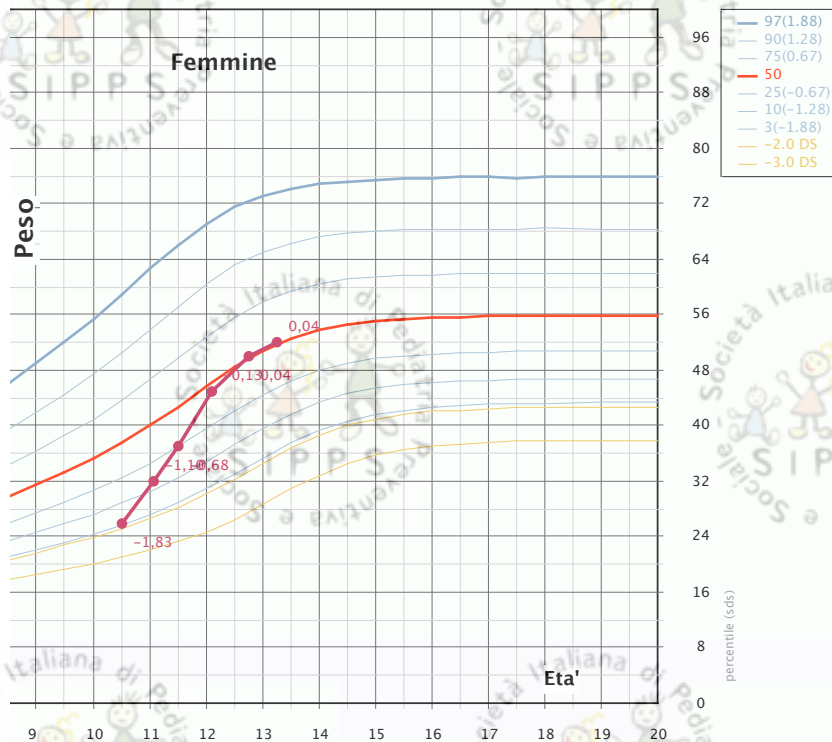
Rapido miglioramento delle condizioni generali dall'inizio della dieta aglutinata





Nel follow-up si assiste a:

- Negativizzazione TTG-A
- ripresa della crescita staturo-ponderale



In letteratura sono descritti rari casi di **tricobezoario** associato a **celiachia** in età pediatrica

[World J Gastroenterol](#). 2014 Feb 7;20(5):1357-60. doi: 10.3748/wjg.v20.i5.1357.

A trichobezoar in a child with undiagnosed celiac disease: a case report.

[Iraistorza I](#)¹, [Tutau C](#)¹, [Vitoria JC](#)¹.

⊕ Author information

Abstract

Celiac disease is a chronic, immune-mediated enteropathy caused by a permanent sensitivity to ingested gluten cereals that develops in genetically susceptible individuals. The classic presentation of celiac disease includes symptoms of malabsorption but has long been associated with cognitive, emotional, and behavioral disorders. We describe an 8-year-old patient with non-scarring alopecia and diagnosed with trichotillomania. Furthermore, she presented with a 3-year history of poor appetite and two or three annual episodes of mushy, fatty stools. Laboratory investigations showed a normal hemoglobin concentration and a low ferritin level. Serologic studies showed an elevated tissue immunoglobulin G anti-tissue transglutaminase level. A duodenal biopsy showed subtotal villous atrophy and crypt hyperplasia, and a large gastric trichobezoar was found in the stomach. Immediately after beginning a gluten-free diet, complete relief of trichotillomania and trichophagia was achieved. In this report, we describe a behavioral disorder as a primary phenomenon of celiac disease, irrespective of nutritional status.

[Acta Paediatr](#). 2004 Feb;93(2):278-80.

Trichobezoar in a child with concomitant coeliac disease: a case report.

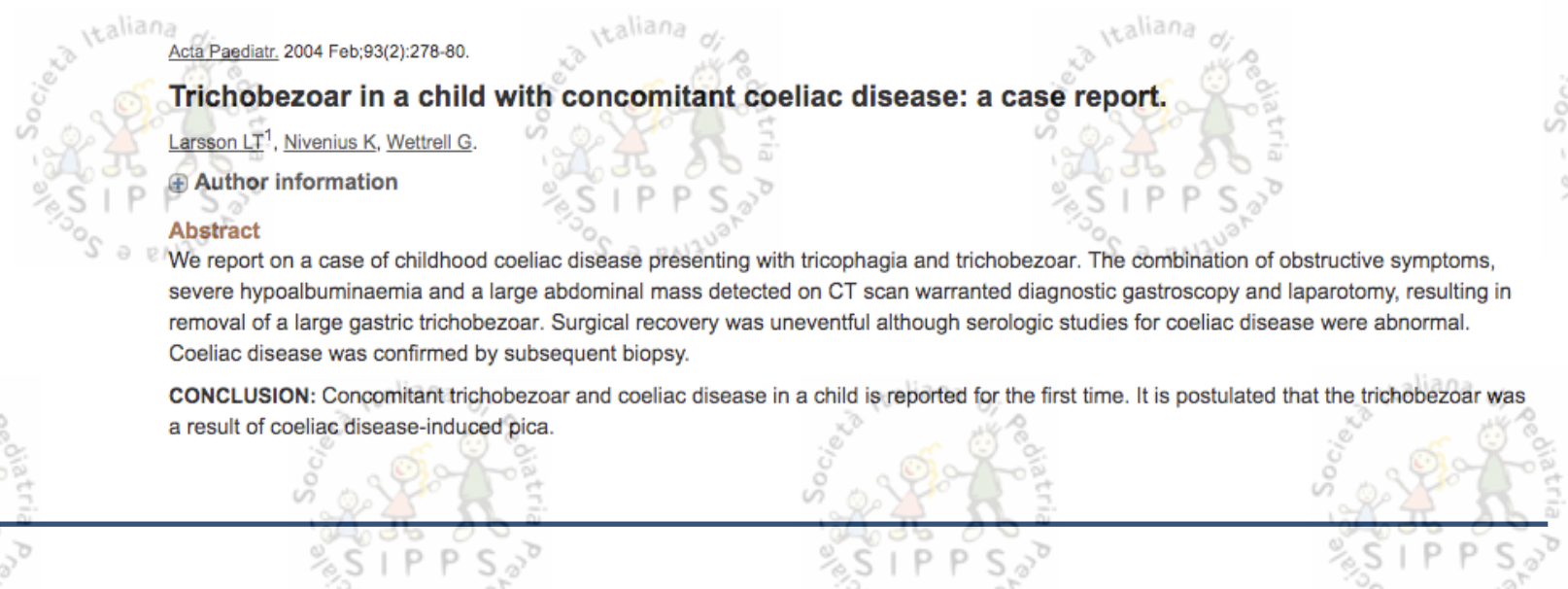
[Larsson LT](#)¹, [Nivenius K](#), [Wettrell G](#).

⊕ Author information

Abstract

We report on a case of childhood coeliac disease presenting with trichophagia and trichobezoar. The combination of obstructive symptoms, severe hypoalbuminaemia and a large abdominal mass detected on CT scan warranted diagnostic gastroscopy and laparotomy, resulting in removal of a large gastric trichobezoar. Surgical recovery was uneventful although serologic studies for coeliac disease were abnormal. Coeliac disease was confirmed by subsequent biopsy.

CONCLUSION: Concomitant trichobezoar and coeliac disease in a child is reported for the first time. It is postulated that the trichobezoar was a result of coeliac disease-induced pica.





Sintomatologia all'esordio:

- Inappetenza
- Dolore addominale
- Vomito postprandiale
- Alterazioni dell'alvo
- Arresto/calò ponderale



- Massa epigastrica non sempre palpabile
- Alopecia non cicatriziale

Segni:



	Irstorza et al. 2014	McCallum et al. 2008	Alonso et al. 2005	Larsson et al. 2004
Sesso	F	F	F	F
Età (anni)	8	5	5	10
Hb (g/dL)	10,9	↓	9,5	10,2
Sideremia (mg/dL)	18	↓	12	↓
Ferritina (ng/mL)	10	↓	1	↓
TTG-A (U/mL)	989	↑	500	↑
Istologia (Marsh)	3c	3b	3c	—
Risoluzione dopo GFD	sì	sì	sì	sì

Tricotillomania (Disturbo da strappamento di peli)



Tricofagia



Tricobezoario

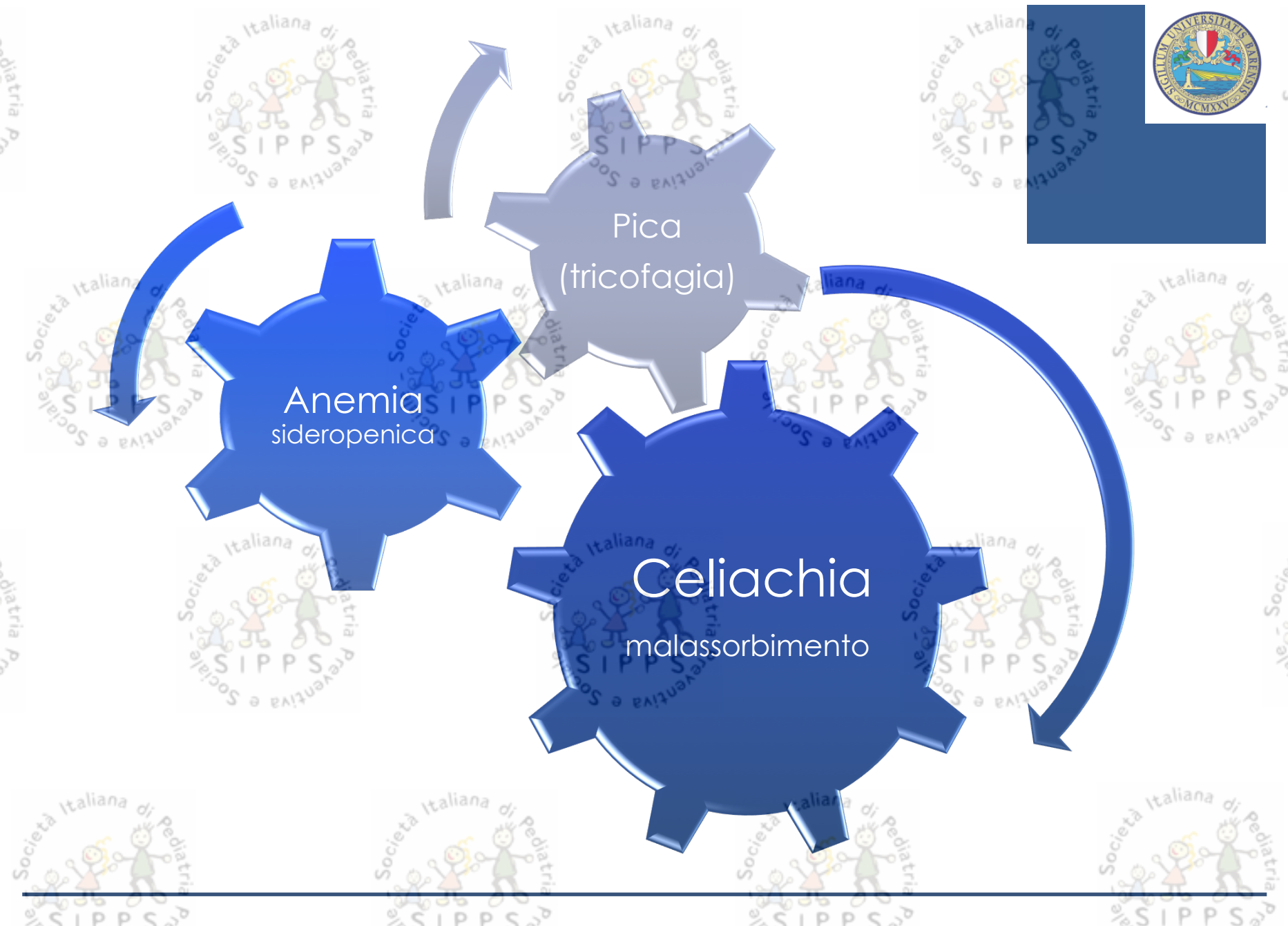
- Costituito da capelli masticati e deglutiti
- Solitamente la massa si accresce nel corpo gastrico
- Tuttavia, alcuni tricobezoari possono passare attraverso il piloro nel duodeno, nel digiuno, nell'ileo e persino nel colon in una condizione chiamata sindrome di **Rapunzel**



Pica (DSM-5)



- A. Persistente ingestione di sostanze non alimentari per un periodo di almeno 1 mese
 - B. L'ingestione di sostanze non alimentari è inappropriata rispetto al livello di sviluppo
 - C. Il comportamento di ingestione non fa parte di una pratica culturalmente sancita
 - D. Se il comportamento di ingestione che si manifesta esclusivamente durante il decorso di un altro disturbo mentale (per es., Ritardo Mentale, Disturbo dello Spetto Autistico, Schizofrenia), o condizione medica (gravidanza compresa) è sufficientemente grave da giustificare di per sé attenzione clinica
-



Pica
(tricrofagia)

Anemia
sideropenica

Celiachia
malassorbimento





Genova

