

Venerdì
16 Settembre 2016

Grand Hotel Vanvitelli



Le Trappole cliniche

Le trappole Reumatologiche

Mariolina Alessio

**Centro di Riferimento
Regionale per le Malattie
Reumatiche Pediatriche**

Venerdì
16 Settembre 2016

Grand Hotel Vanvitelli

Giuseppe 4 anni e 5/12

4 anni 3/12: dolore lombo-sacrale poi dolore al ginocchio destro.

Es. di lab.: VES 10, PCR 1,7 (vn<0,5), TAS 800, terapia: oki.

Dopo 15 gg: iperpiressia (TC 39°C), faringotonsillite, edema sotto-mandibolare. Terapia: Bentelan per 3 gg, antibiotico.

Dopo una settimana: dolore al rachide cervicale, terapia: antibiotico e ibuprofene

Venerdì
16 Settembre 2016

Grand Hotel Vanvitelli

RICOVERO

Emocromo: GB 11.770, VES 70 mm/1h, PCR 3,5, FR neg., ANA neg., TAS 1200, AST 30, ALT 26, LDH 2999, tampone faringeo negativo, Rx arti inferiori: neg

DIAGNOSI Malattia reumatica

Terapia: ASA 250 mg x 3, amoxicillina + penicillina (600.000 UI ogni 15 gg)

Dopo circa 1 mese a casa ricompare iperpiressia (TC 39°C) e dolori articolari importanti

Venerdì
16 Settembre 2016

Grand Hotel Vanvitelli

E.O.: Puntato midollare: elementi cellulari "a pallide", limfo atipici, sottomandibolare, dolenzia all'anca sin, soffio 2/6, iperemia Rx torace. Siargamento e deformazione faringea.

del mediastino alto a dx.
Esami di laboratorio: Emocromo: Hb 9,6 g%, GB 7.700, VES: 90 mm/1h, PCR 2, ANA corticale a livello del 3° diafisario del femore sin, AST 35 U/L, ALT 40 U/L, LDH 3250, TAB 1200, tampone faringeo: neg., ECG: nei limiti, ecocordio neg.

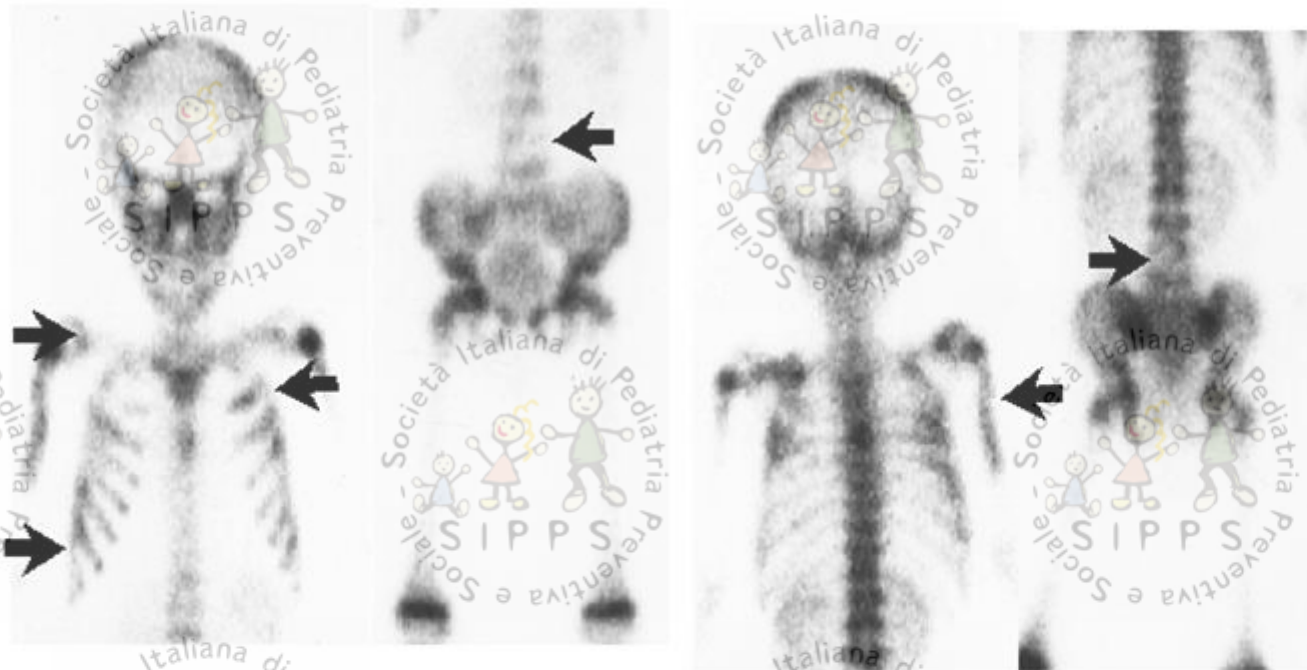
DIAGNOSI ?

Venerdì
16 Settembre 2016

Grand Hotel Vanvitelli

Neuroblastoma

eno
ac.
ac.
Scii



Anterior

Posterior

2,5)

in
up.,
ino,
ifisi

Venerdì
16 Settembre 2016

Grand Hotel Vanvitelli

Sara 12 aa

Dolore e zoppia alla gamba dx

Giugno: dolore alla gamba dx. Es. lab.: VES 75, PCR 12 (vn<5), TAS 550, GB 7800 (N 29,5%, L 61,6%), Hb 11,7, PLT 155000.

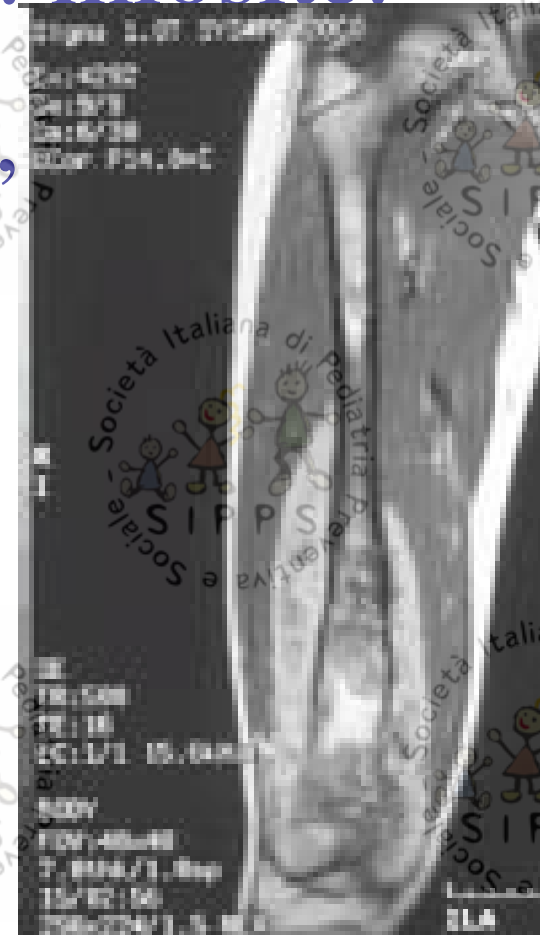
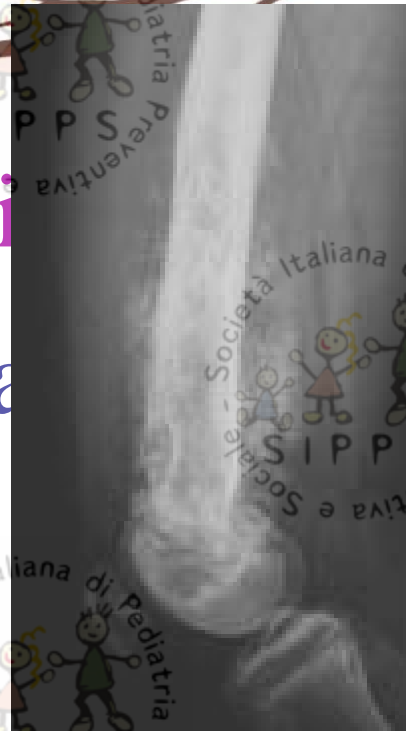
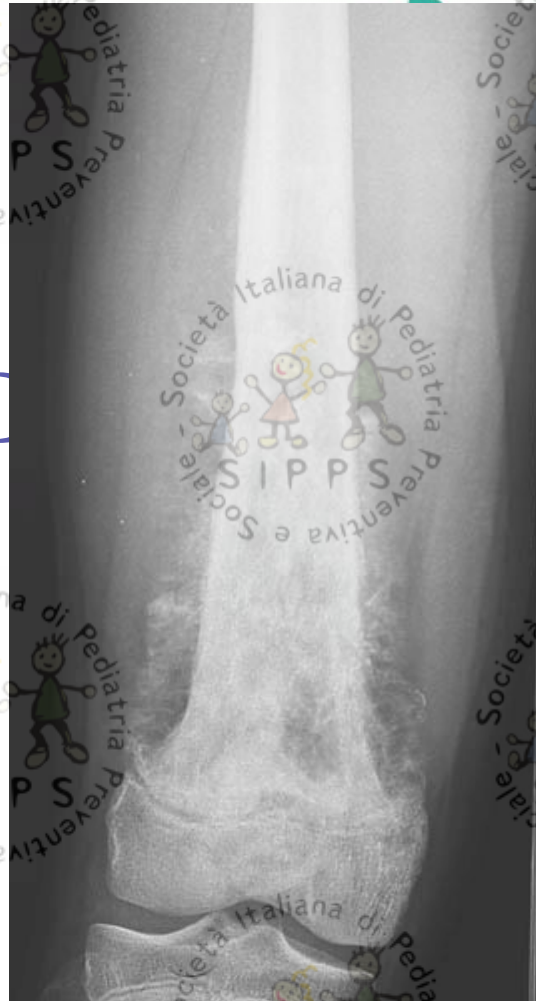DIAMINOCILLINA 600000 UI

Gennaio: visita di piacere.

E.O. obesità (peso Kg 59,8), zoppia a dx, coscia dx di volume aumentato nel 3° inf. e medio, dura e dolente alla palpazione, mobilità articolare nella norma. Per il resto E.O. neg.

Venerdì
16 Settembre 2016

Grand Hotel Vanvitelli



OSTEOSARCOMA

di ... : miosite.
la ... ,

Venerdì
16 Settembre 2016

Grand Hotel Vanvitelli

Teresa 14 aa Febbre e dolori articolari

Esordio a 13 aa 9/12: persistenza della febbre e del dolore. Ricovero ospedaliero.

E.O.: età 14 aa, p/h 75° pc, pallore cutaneo, artrite dell MCP e PIP di II, III, IV dito di entrambe le mani, artralgie migranti, soffio sistolico 2/6, ipertrofia dei linfonodi latero-cervicali.

Venerdì
16 Settembre 2016

Grand Hotel Vanvitelli

Emocromo:Hb 10,6 g%,GB 4.600, PLT120.000,
VES 75 mm/1h, PCR 2,3 mg/dl, TAS
1200UI,Fattore reumatoide 141, IgG 2674, IgG
anti EBV, CMV, HSV, toxo, rosolia: pos.,
IgM:neg, ANA pos, Ab anti Leishmania pos

Puntato midollare: negativo

Ecocardio: atrio sin.lievemente dilatato, lembo
ant. Valvola mitrale fibrotico, insufficienza
mitralica moderata, versamento pericardico
diffuso di lieve entità.

DIAGNOSI Malattia reumatica

Venerdì
16 Settembre 2016

Grand Hotel Vanvitelli

Lupus Eritematoso Sistemico

Emocromo: Hb 7,9 g%, GB 3.460 (L 17,5%), PLT 114.000, VES 90 mm/1h, PCR neg, FR 90 mg%,

ANA 2450, anti-ds-DNA 634 ENA pos, C3 27,9, C4

3,4, test di Coombs pos, es urine: microematuria

1. Rash malare 7. Interess. Renale

Eccocardiogramma: insufficienza mitralica moderata, lieve falda di versamento pericardico.

2. Rash discoide 8. Interess. Neurol.

3. Fotosensibilità 9. Interess. Ematol.

4. Ulcere orali 10. Interess. Immun.

5. Artrite 11. ANA

6. Sierosite

Venerdì
16 Settembre 2016

Grand Hotel Vanvitelli



Le Trappole? Dolore muscolo-scheletrico

Zoppia

e.....

TAS



Venerdì
16 Settembre 2016

Grand Hotel Vanvitelli

**Sintomatologia muscolo-scheletrica
(dolore)**

Problema frequente

È

Incidenza 7% visite pediatriche

Venerdì
16 Settembre 2016

Grand Hotel Vanvitelli

**BAMBINO
SOFFERENTE
CON GRAVE
DOLORE
ARTICOLARE**

- Neoplasie
- Infezioni
- Pat. reum

**BAMBINO
SOFFERENTE
SENZA
DOLORI
ARTICOLARI
LOCALIZZATI**

- Neoplasie
- Infezioni
- Pat. reum

**BAMBINO IN
APPARENTE
BENESSERE**

- Traumi
- Cause mecc.
- Neoplasie
- Infezioni
- Pat. Reum.
- Cause psicop
- Varie

Venerdì
16 Settembre 2016

Grand Hotel Vanvitelli

Dolore sintomo comune all'esordio?

Incidenza variabile tra 40 e 60%
(più frequente in lavori non recenti)

40% dei casi: dolore associato ad altri sintomi

25% dei casi: dolore come sintomo principale, più comune nei tumori solidi (30%) rispetto alle leucemie acute (20%)

Venerdì
16 Settembre 2016

Grand Hotel Vanvitelli

LE 10 REGOLE UTILI ?

1. Dolore neoplastico cronico ma non sempre, spesso notturno, quasi mai isolato
2. Dolore osseo diffuso, notturno con discrepanza tra indici di flogosi ed emocromo: **ASPIRATO MIDOLLARE**
3. Dolore osseo persistente localizzato nell'adolescente: **RADIOLOGIA/RNM**
4. Invaginazione intestinale >10 aa: sospetta il linfoma
5. Dolore addominale ricorrente in ragazza pubere: non sempre dolore "mestruale"

Venerdì
16 Settembre 2016

Grand Hotel Vanvitelli

7. Pochi esami di laboratorio: emocromo, VES, PCR, LDH, ferritinemia, ac. vanilmandelico (e omovanilico) urinario, AFP, bHCG

8. Rx standard - ecografia – TC senza mdc

9. Ascoltare la madre “preoccupata”

10. Attenzione all'adolescente


Venerdì
16 Settembre 2016

Grand Hotel Vanvitelli

Risposta immune “classica”

T
E
a

Dw
'Dep
Schc
Conr




Infezione documentata da SBEA, seguita da incremento significativo di TAS e antiDNAsiB.

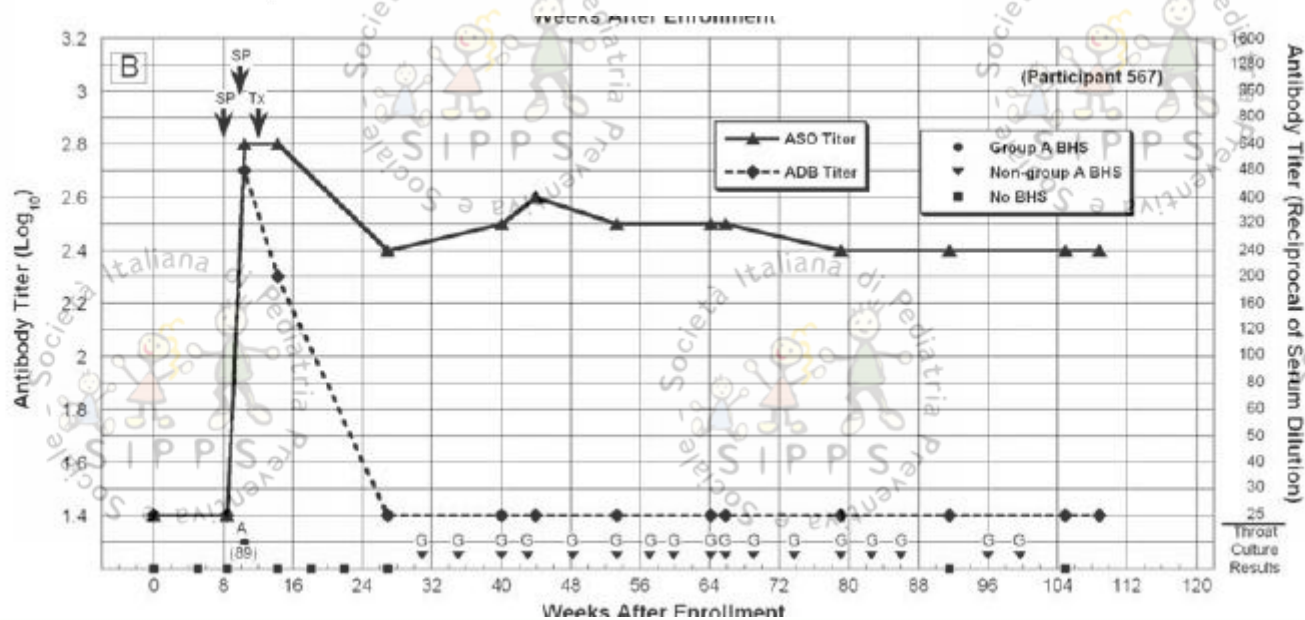
- 34,5% risposta “classica”

Venerdì
16 Settembre 2016

Grand Hotel Vanvitelli

Infezioni da altri streptococchi


Gli streptococchi gr A, C e G: streptolisina O antigenicamente identica  incremento TAS
antiDNAsiB più sensibile nella diagnosi di SBEA




Venerdì
16 Settembre 2016

Grand Hotel Vanvitelli

Lento decremento del titolo anticorpale



These data also unexpectedly revealed that, even in the culture-documented absence of GAS, ASO and ADB titers may remain “elevated” above ULN levels for extended periods of time. One example, (Figure 4 [subject 568]) had a baseline



soggetti con significativo incremento del TAS: 83,3%
elevato per >6 mesi, 67,7% per >1 anno.

Soggetti con significativo incremento antiDNAsiB: 88%
elevato >6 mesi, 56% per >1 anno

NO inf d SBEGA

Table 7. Revised Jones Criteria

A. For all patient populations with evidence of preceding GAS infection

Diagnosis: initial ARF

Diagnosis: recurrent ARF

2 Major manifestations or 1 major plus 2 minor manifestations

2 Major or 1 major and 2 minor or 3 minor

B. Major criteria

Low-risk populations*

Carditis†

- Clinical and/or subclinical

Arthritis

- Polyarthritis only

Chorea

Erythema marginatum

Subcutaneous nodules

Moderate- and high-risk populations

Carditis

- Clinical and/or subclinical

Arthritis

- Monoarthritis or polyarthritis
- Polyarthralgia‡

Chorea

Erythema marginatum

Subcutaneous nodules

C. Minor criteria

Low-risk populations*

Polyarthralgia§

Fever ($\geq 38.5^{\circ}\text{C}$)

ESR ≥ 60 mm in the first hour and/or CRP ≥ 3.0 mg/dL§

Prolonged PR interval, after accounting for age variability (unless carditis is a major criterion)

Moderate- and high-risk populations

Monoarthralgia

Fever ($\geq 38^{\circ}\text{C}$)

ESR ≥ 30 mm/h and/or CRP ≥ 3.0 mg/dL§

Prolonged PR interval, after accounting for age variability (unless carditis is a major criterion)

Table 4. Morphological Findings on Echocardiogram in Rheumatic Valvulitis

Table	is
Acute mitral valve changes	
Patho	Annular dilation
	Chordal elongation
Se	Chordal rupture resulting in flail leaflet with severe mitral regurgitation
Jel	Anterior (or less commonly posterior) leaflet tip prolapse
Pe	Beading/nodularity of leaflet tips
Pat	Chronic mitral valve changes: not seen in acute carditis
Patho	Leaflet thickening
	Chordal thickening and fusion
	Restricted leaflet motion
Se	Calcification
Jel	Aortic valve changes in either acute or chronic carditis
Pe	Irregular or focal leaflet thickening
Pat	Coaptation defect
	Restricted leaflet motion
	Leaflet prolapse

Venerdì
16 Settembre 2016

Grand Hotel Vanvitelli



GRAZIE

