



XXVII Congresso Nazionale
Società Italiana di Pediatria Preventiva e Sociale

L'Aquilone, il suo filo e il vento

15-18 Ottobre 2015
Hotel Regina Palace, Stresa

Se una massa sospetta ci lascia lo "zampino"...

Roberta Ricotti, Eleonora Tognato, Valeria Stangalini, Gianni Bona

Clinica Pediatrica (Prof. Gianni Bona) Università degli Studi del Piemonte Orientale, NOVARA

UPO

UNIVERSITÀ DEL PIEMONTE ORIENTALE



Quadrilatero Ospedale Maggiore
della Carità di Novara

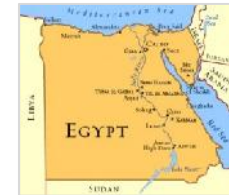

Mahmoud, bambino di 15 mesi di etnia egiziana



Febbre da tre giorni,
dolore addominale e stipsi
da una settimana ...

Nei mesi precedenti,
soggiorno nel Paese di origine,
... alcuni episodi febbrili
trattati con terapia antibiotica.

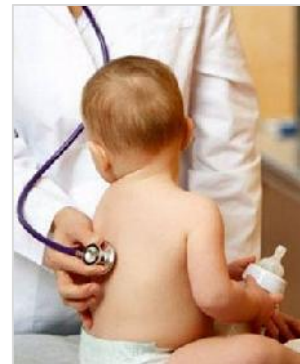

... in precedenza, inappetenza, vomito ed alvo diarroico.

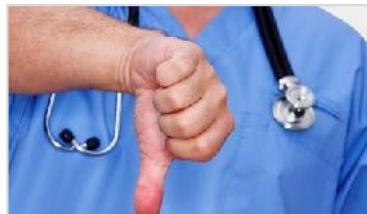Discrete condizioni generali. Cute pallida.

Parametri vitali nella norma. T 37,5°C.

Addome globoso, poco trattabile,
fegato apprezzabile a 1-2 cm dall'arco costale,
milza (massa?) palpabile all'ombelicale trasversa,
ernia inguinale destra, criptorchidismo sinistro.

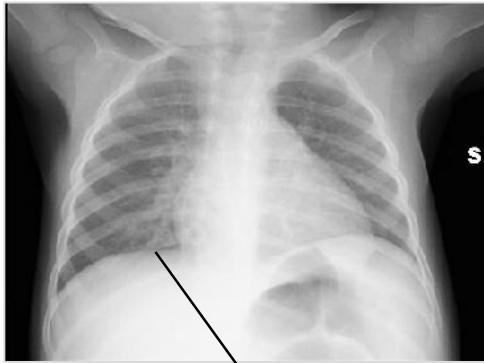


Non
indicazioni chirurgiche !



ESAMI di LABORATORIO			
GLOBULI ROSSI	3,33	X 10 ⁶ /ML	4,50 - 6,00
EMOGLOBINA	6,9	g/dL	13,5 - 17,5
EMATOCRIT	22,3	%	40,0 - 52,0
MCV	65,2	fL	82,0 - 98,0
MCH	20,7	pg	27,0 - 32,0
MCHC	31,8	g/dL	32,0 - 36,0
PIASTRINE	783	x 10 ³ /μL	150 - 450
GLOBULI BIANCHI	15,84	x 10 ³ /μL	4,00 - 10,00
NEUTROFILI	64,8	%	
LINFOCITI	25,1	%	
MONOCITI	10,4	%	
EOSINOFILI	0,3	%	
BASOFILI	0,2	%	
PROTEINA C REATTIVA	23,92	mg/dL	0,00 - 1,00



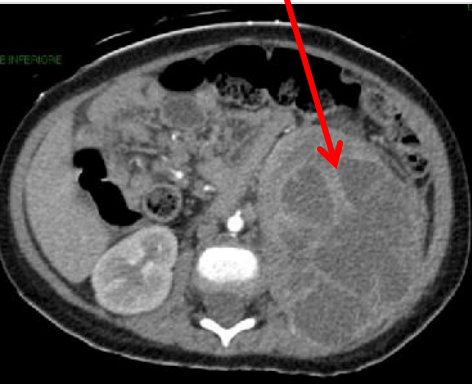

Sfumato addensamento parenchimale del lobo inferiore destro

Esame urine: discreto numero di leucociti
Urinocoltura: negativa
Emocoltura: negativa

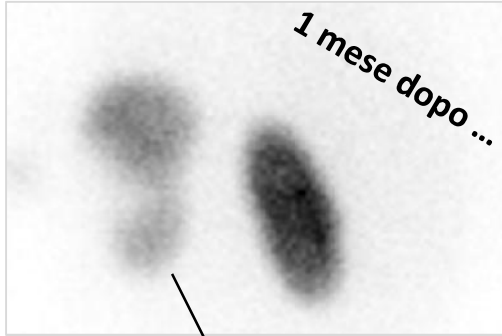
Ceftriaxone

Ecografia addome:
al rene sinistro ...
Ascesso renale
REJECTED
oppure
Nefroblastoma cistico



Biopsia renale:
al rene sinistro ...
... infiltrato infiammatorio di macrofagi schiumosi, granulociti e linfociti

Pielonefrite xantogranulomatosa



al rene sinistro ...
Funzionalità = 41%

Follow-up urologico !

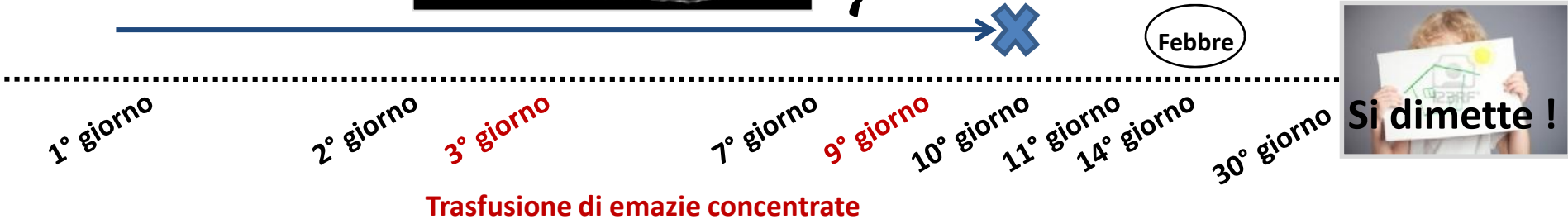


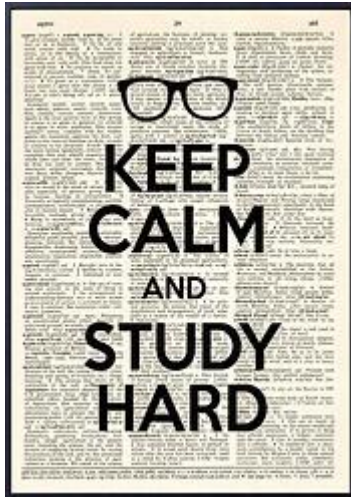
Drenaggio percutaneo:
al rene sinistro ...

Staphylococcus aureus

Meropenem + Teicoplanina

Sfebramento dopo 72 h!

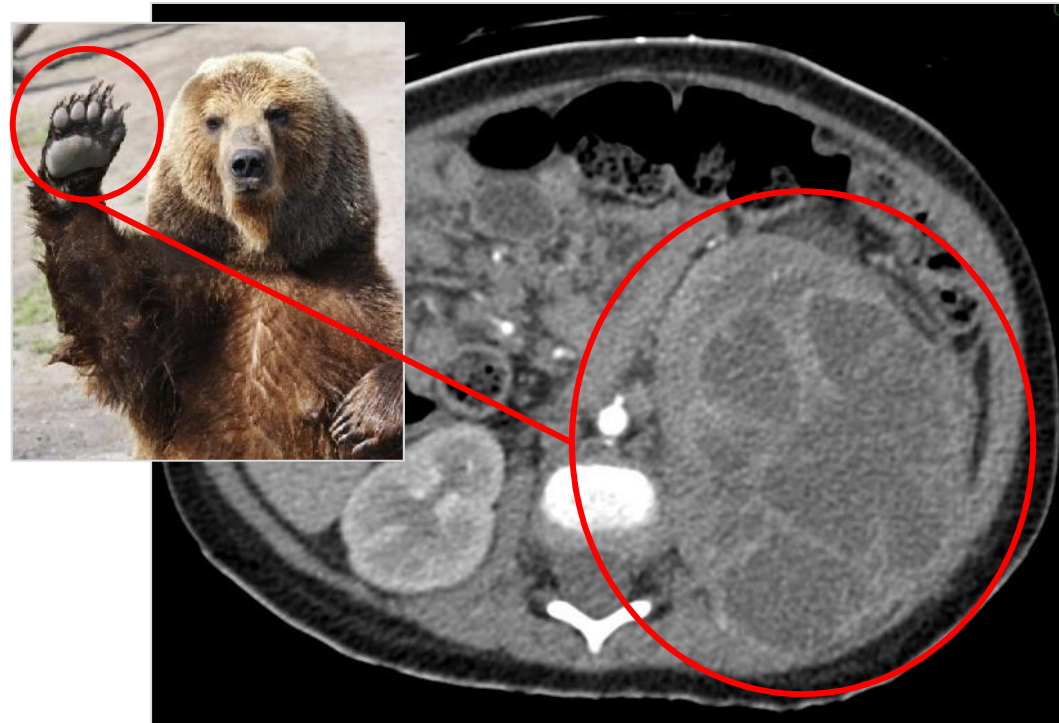



La **pielonefrite xantogranulomatosa** è una **grave entità infiammatoria**, caratterizzata da **suppurazione** e **distruzione** del **parenchima renale** con **infiltrazione** da parte di **macrofagi schiumosi**.

E' una condizione **rara** in **età pediatrica** ...
Tuttavia, la **forma focale** dovrebbe essere considerata nella **diagnosi differenziale** di una **sospetta massa renale** ...

... L'ipotesi di pielonefrite xantogranulomatosa è avvalorata dalla presenza all'imaging di **calcoli** e dell'**impronta di "zampa di orso"**!



Gupta S, et al. Journal of Pediatric Urology, 2010
Said Conti V, et al. BMJ Case Reports, 2014
Upasani A, et al. BMJ Case Reports, 2012

“Los ojos non ven, lo que la mente non sabe”

Grazie per l'attenzione!



Se vuoi fare un passo avanti, devi perdere l'equilibrio per un attimo.

Massimo Gramellini