

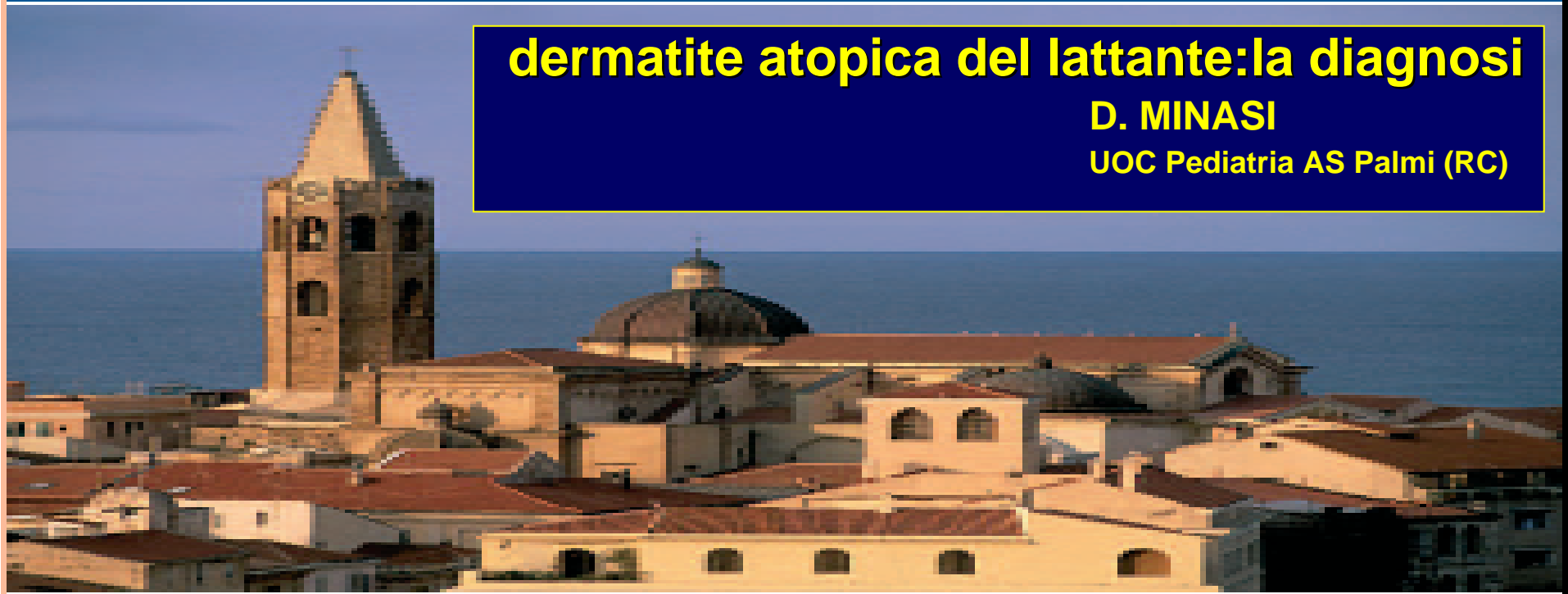

Il Pediatra tra famiglia, protocolli e linee guida

dermatite atopica del lattante: la diagnosi

D. MINASI

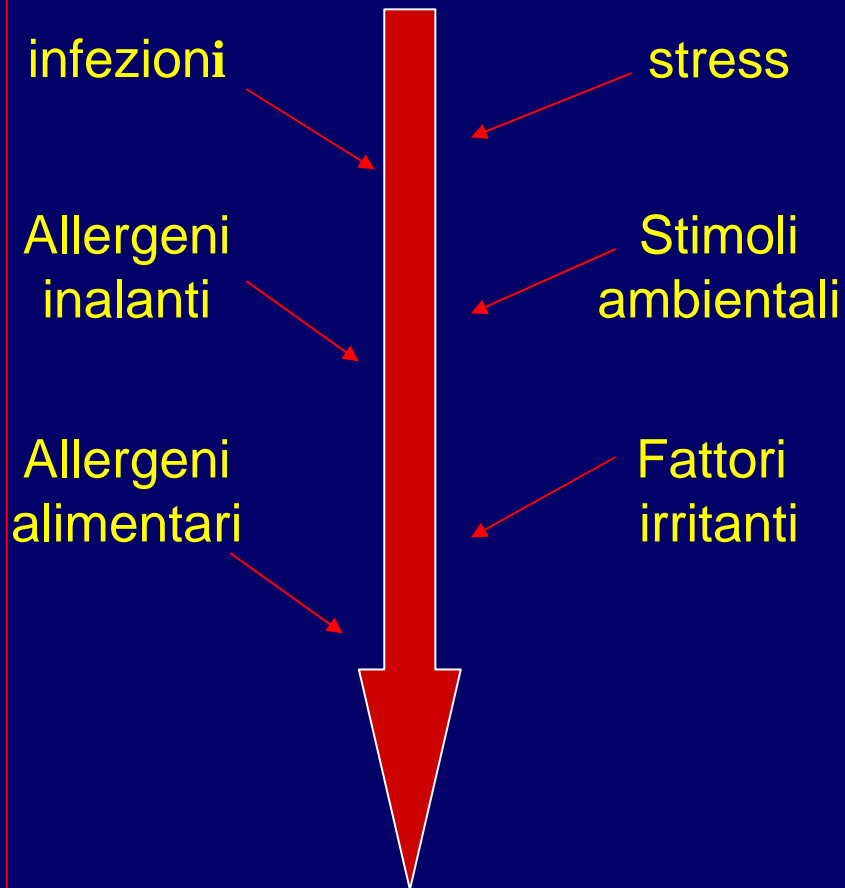
UOC Pediatria AS Palmi (RC)



9 - 16 SETTEMBRE 2006

**CENTRO CONGRESSI VILLAGGIO VALTUR
BAIA DI CONTE ❁❁❁❁ ALGHERO**

Predisposizione
Genetica



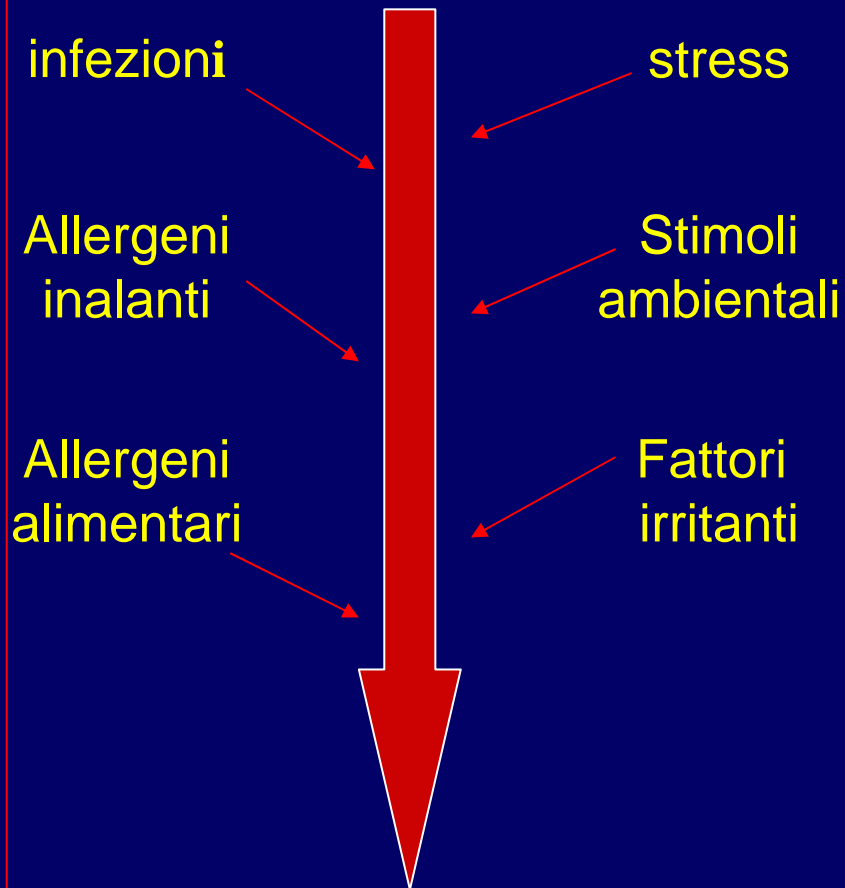
ECZEMA

LA DERMATITE ATOPICA E'
UNA MALATTIA INFIAMMATORIA
DELLA CUTE A DECORSO
CRONICO RECIDIVANTE.

*IL FENOTIPO CLINICO E'IL
RISULTATO DI COMPLESSE
INTERAZIONI INDIVIDUALI
FRA SUSCETTIBILITA'GENETICA,
FATTORI AMBIENTALI,ALTERAZIONI
CUTANEE ED IMMUNOLOGICHE.*

Leung DY, 1998

Predisposizione
Genetica



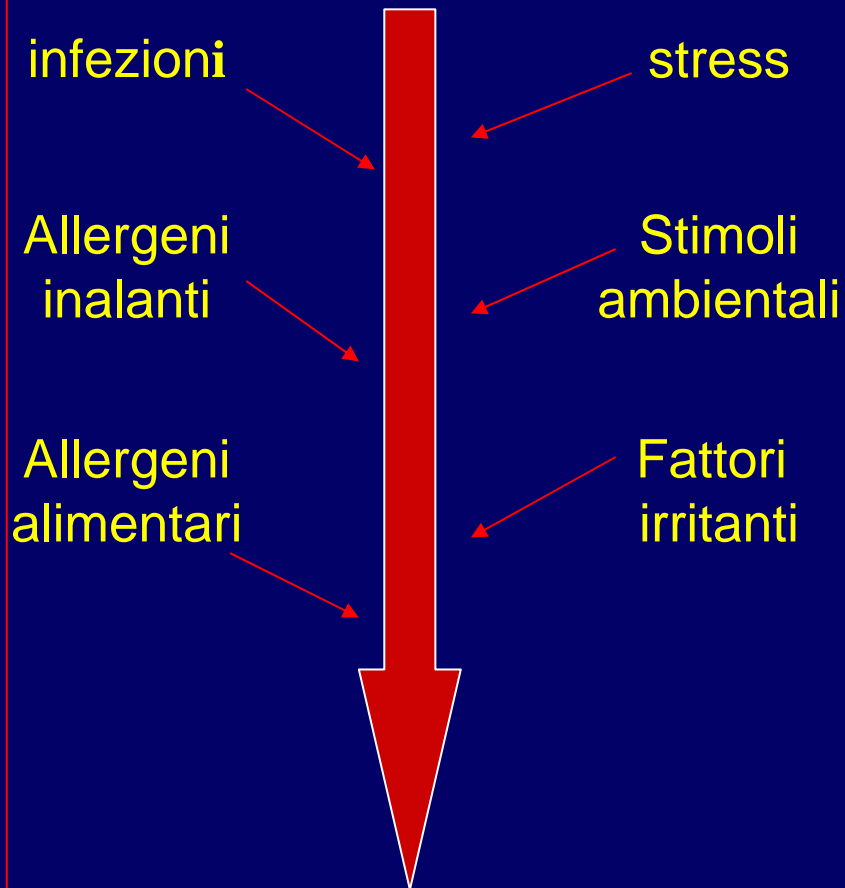
ECZEMA

ED E' CARATTERIZZATO DA

PRURITO
ERITEMA,
VESCICOLE,
EDEMA,
ESSUDATO SIEROSO,
CROSTE

IL QUADRO ISTOLOGICO
E' COMUNE A TUTTE
LE FORME DI ECZEMA:
SPONGIOSI,
INFILTRATO INFIAMMATORIO
DEL DERMA

Predisposizione
Genetica



ECZEMA

E' una delle malattie
dermatologiche
più comuni in età pediatrica

Prevalenza: - 17% US
 - 15% Europa
(prima 1960: 3%) - 24% Giap.

30-60% sviluppa asma e/ o rinite

Ha un effetto molto negativo
sulla qualità della vita dei
pazienti e delle loro famiglie

Cause primarie

Alterazioni della barriera cutanea
Squilibrio risposta immune
↑ produzione di IgE
Produzione citochine infiammatorie

Conseguenze

- ✓ Grattamento
- ✓ Infezione da St. Aureus

Cause secondarie

Secchezza cutanea
↓ soglia del prurito
Iperreattività cutanea

Atopic Dermatitis (AD)

(Phenotype)

Pure AD

No associated
respiratory
symptoms

Mixed

Concomitant respiratory allergies
such as asthma or rhinitis
Polyvalent IgE
Sensitization against inhalants
and foodstuff mandatory

Intrinsic Type (IAD)

No specific IgE
sensitization detectable
Total serum IgE not elevated
10-45%

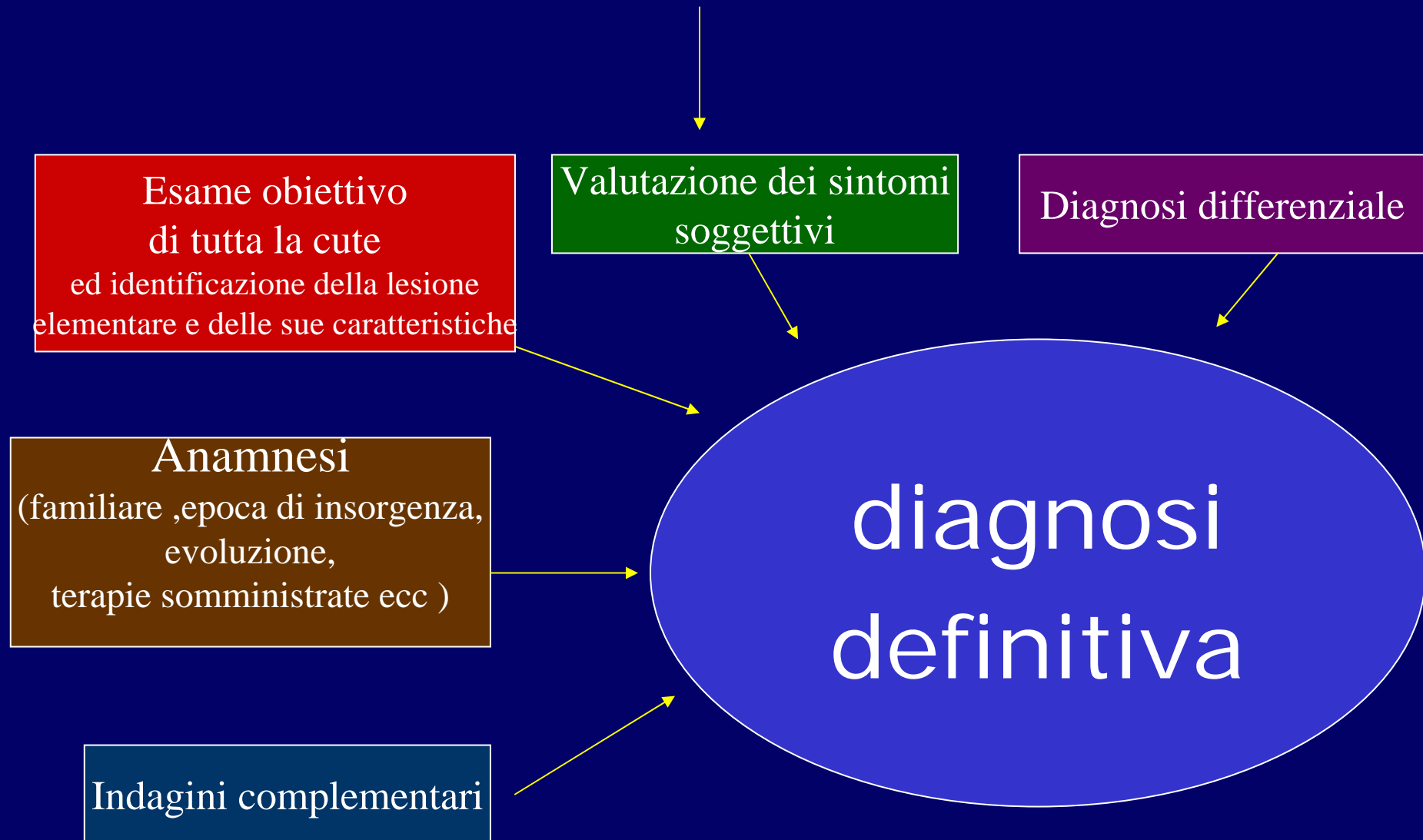Extrinsic Type (EAD)

IgE sensitization against
inhalant and/or Food allergens
in skin test or serum

Dermatite Atopica del lattante

la diagnosi

ITER DIAGNOSTICO DELLA DERMATITE ATOPICA



Dermatite Atopica del lattante

la diagnosi è
prevalentemente
clinica

Criteria diagnostici della Dermatite Atopica

AUTORE	Anno	Applicabilità	Esami allergol tra i criteri	Ruolo degli esami
Hanifin & Rajika	1980	Bambini/adulti	si	Criterio minore
Bonifazi	1989	Bambini <6m.	no	-
U.K.Working Party	1994	Bambini/adulti	no	-
Millennium criteria	1998	Bambini/adulti	si	Criterio obbligatorio
AIEA	2000	Bambini/adulti	si	Supporto alla diagnosi
AAD	2003	Bambini/adulti	si	Supporto alla diagnosi

L'utilità dei criteri diagnostici è maggiore nelle forme intrinseche e soprattutto quando non sono disponibili dati di laboratorio per la diagnosi differenziale con altre patologie

Childhood atopic eczema consensus document

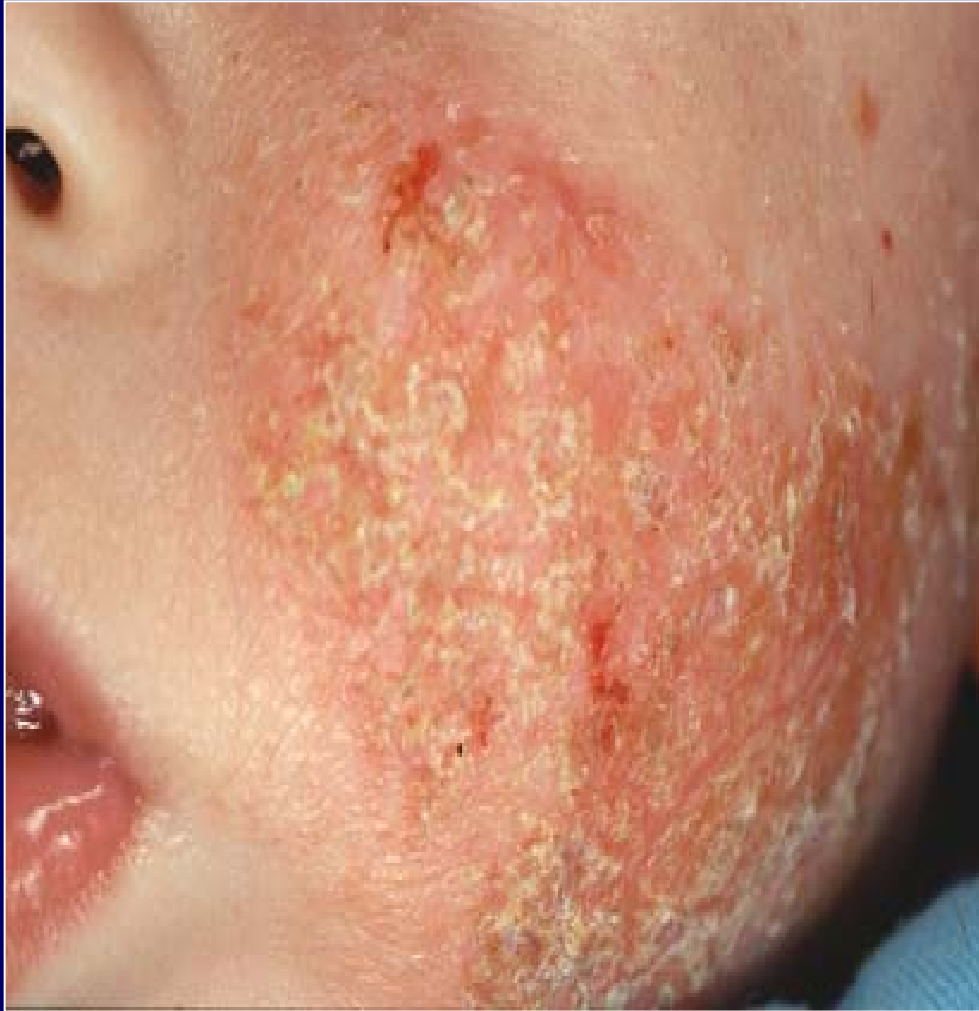A I Manjra, P du Plessis, R Weiss, C M Motala, P C Potter, N Raboobee, N Ndlova, M Davis, E G Weinberg (Members of the South African Childhood Atopic Eczema Working Group, a subcommittee of the Allergy Society of South Africa)

June 2005, Vol. 95, No. 6 SAMJ

Table I. Assessment and stepwise diagnosis of atopic eczema

Step 1	Step 2	Step 3	Step 4
Must have:	Need 3 or more:	Can do as necessary (not essential):	Classify:
Pruritus	<ul style="list-style-type: none"> • Flexural eczema • Previous flexural eczema • Dry skin • Other atopic disease • Onset before age 2 	Evaluate and manage: <ul style="list-style-type: none"> • Rhinitis • Asthma • Food allergy • Environmental allergy 	Mild Moderate Severe

Dermatite Atopica



La lesione elementare più frequente consiste in un'associazione di:

Eritema

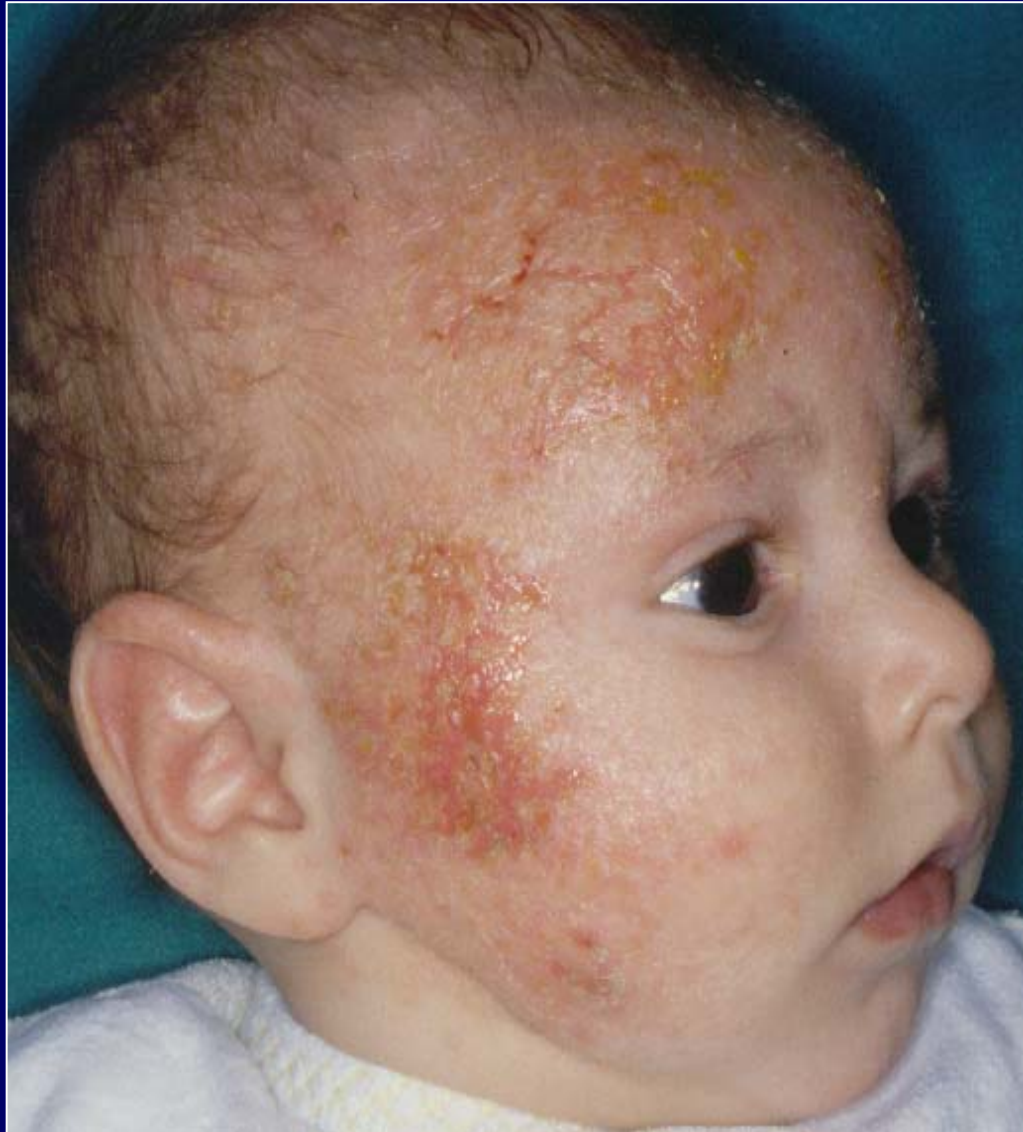Essudazione

Croste

per lo più giallastre

Possono essere presenti anche piccole croste ematiche da grattamento

Dermatite Atopica del lattante



Le lesioni prediligono
il capillizio

dove possono apparire
come una continuazione di una
precedente dermatite seborroica

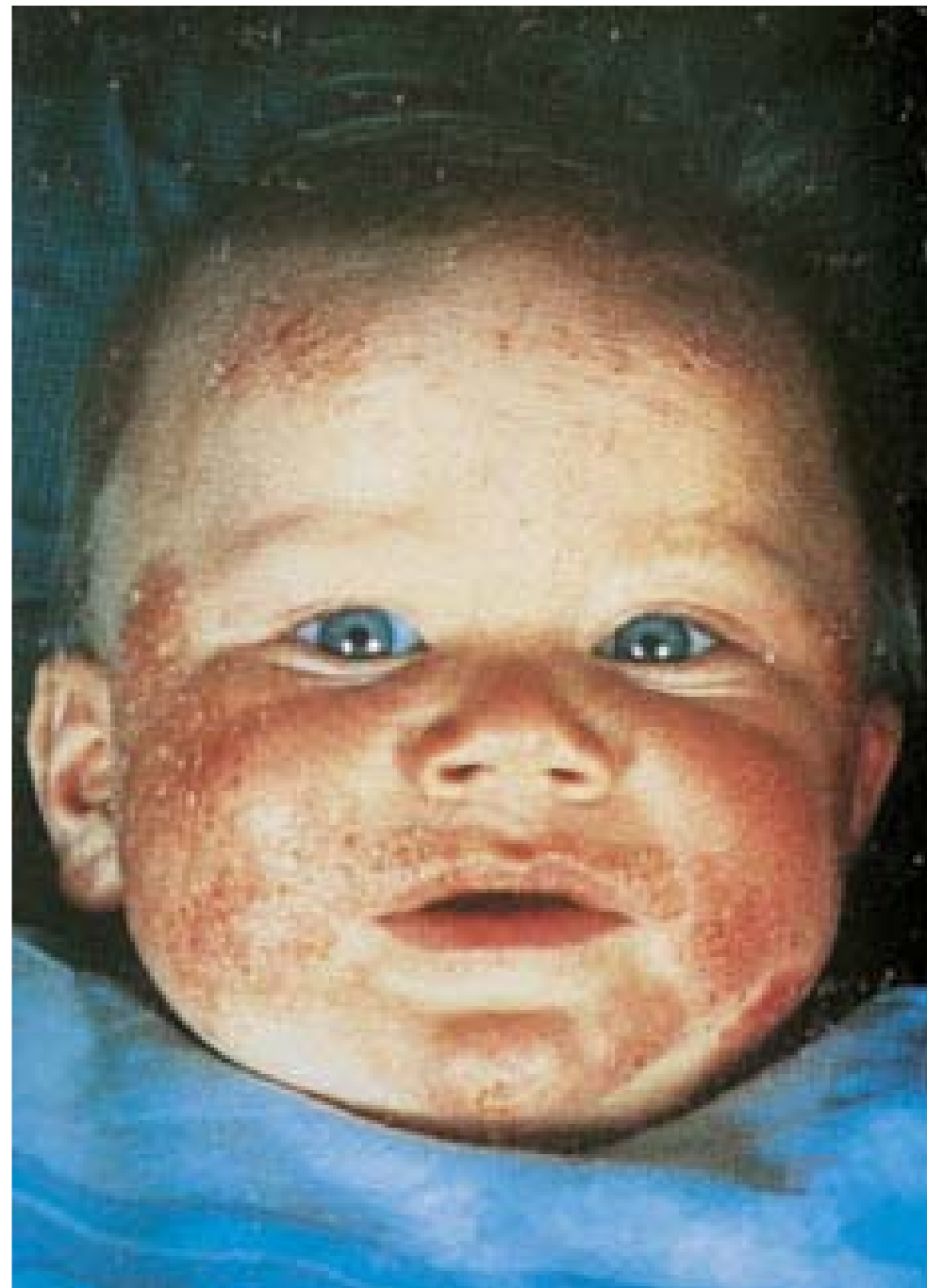Il volto

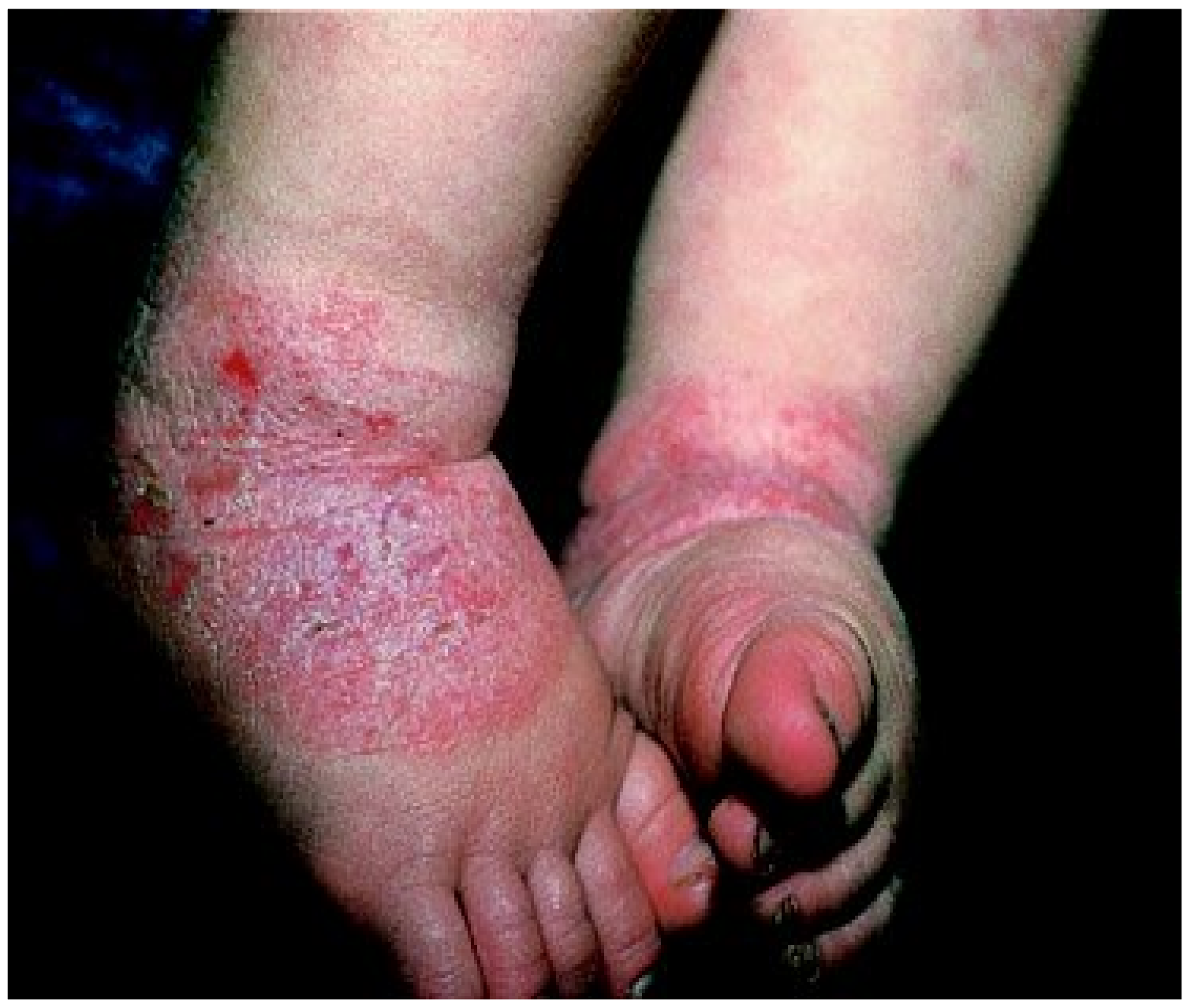con risparmio della zona periorale
e centrofacciale

gli

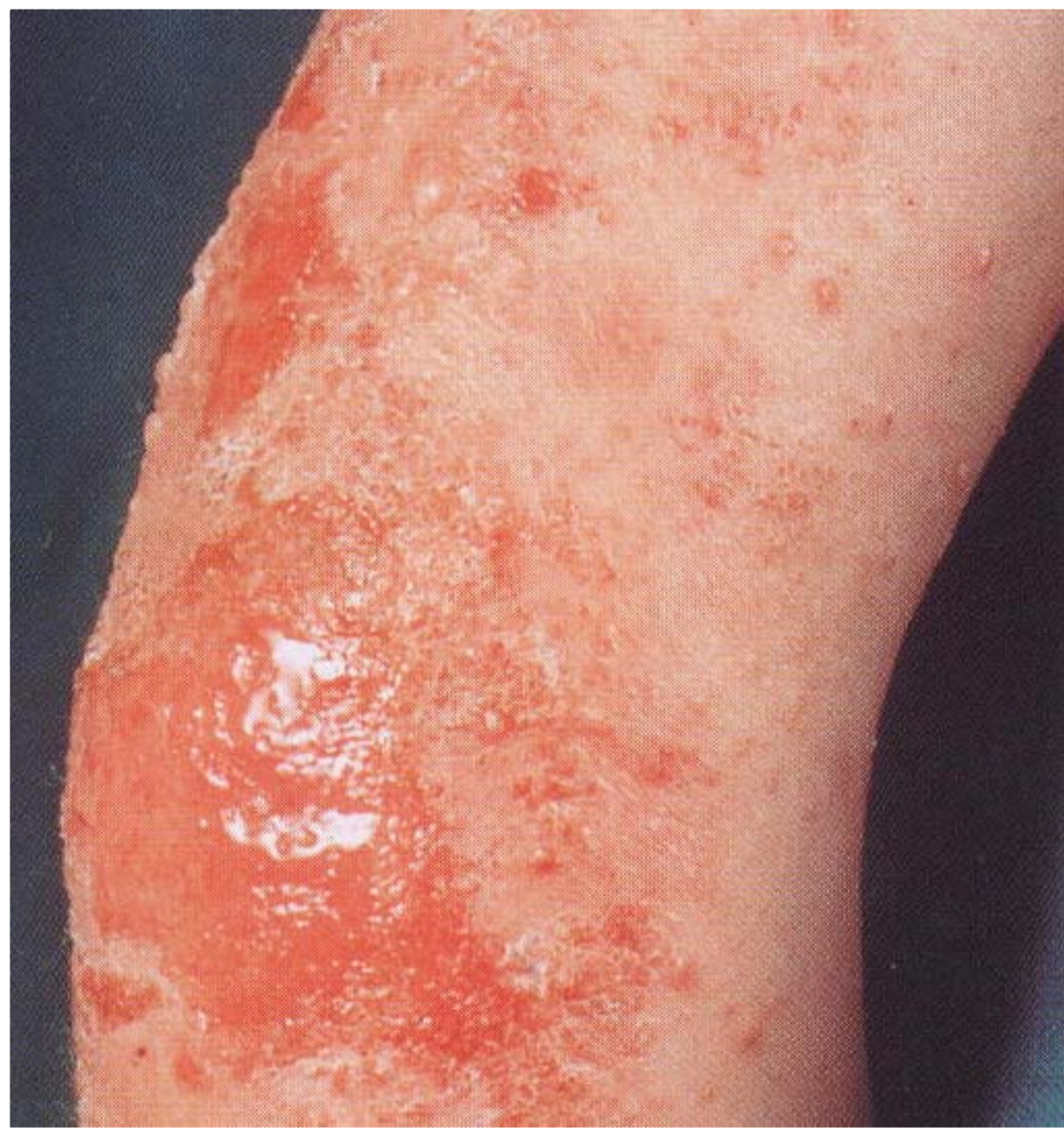arti superiori ed inferiori

le superfici estensorie





Dermatite atopica grave



La DA come tutti gli eczemi può presentarsi
in forma

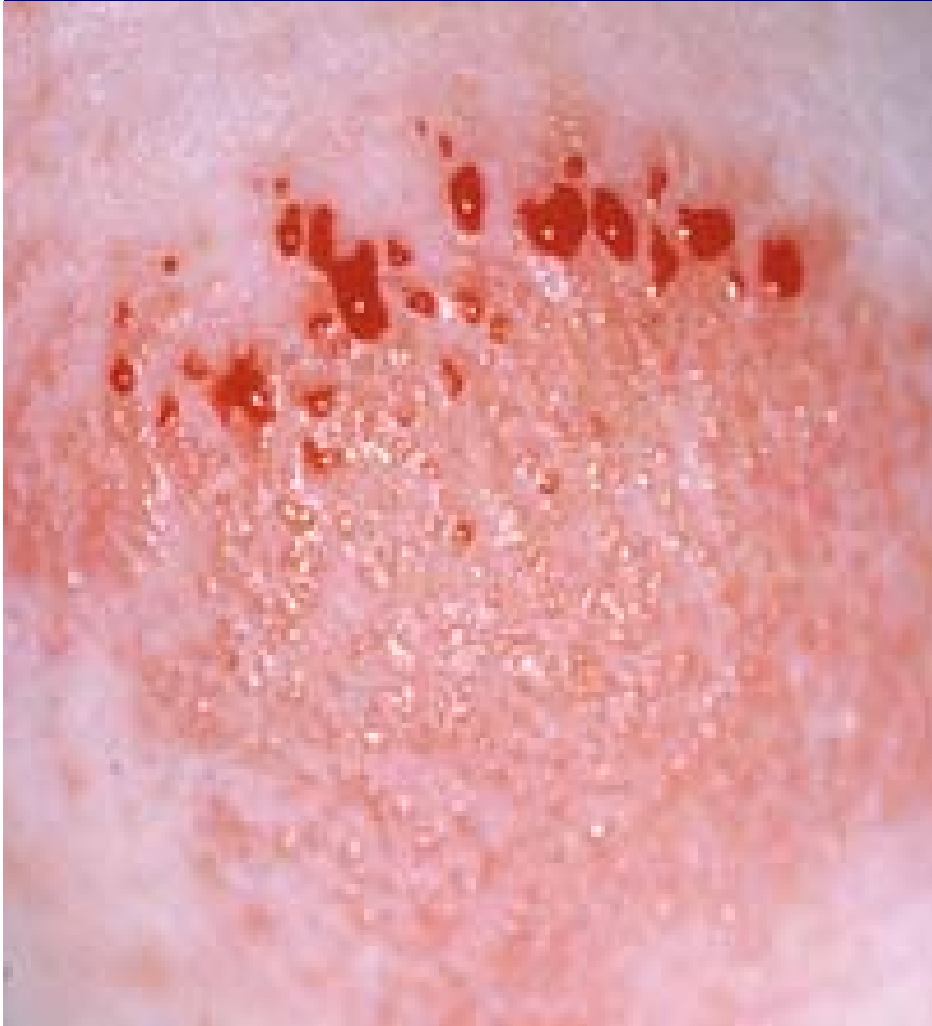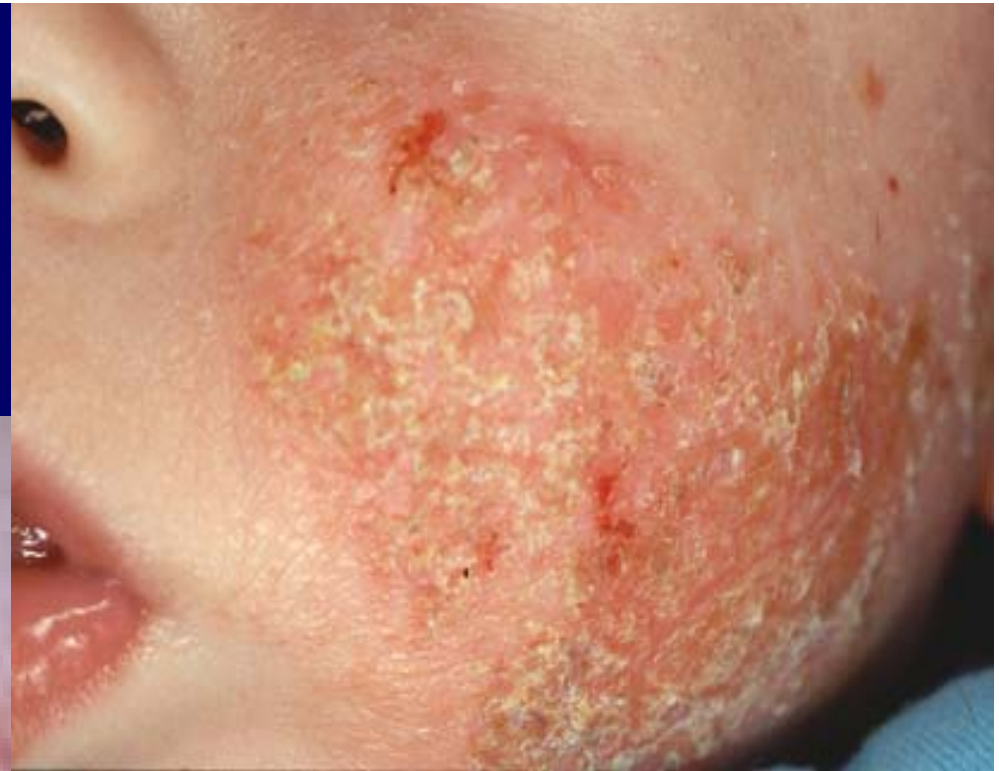Acuta

Sub-acuta

Cronica

tali fasi possono essere concomitanti

Eczema Acuto



Esordio improvviso

Pruriginoso

Prevale la presenza di
edema, eritema, vescicole,
escoriazioni, essudazione,
xerosi

Eczema sub-acuto

Prurito

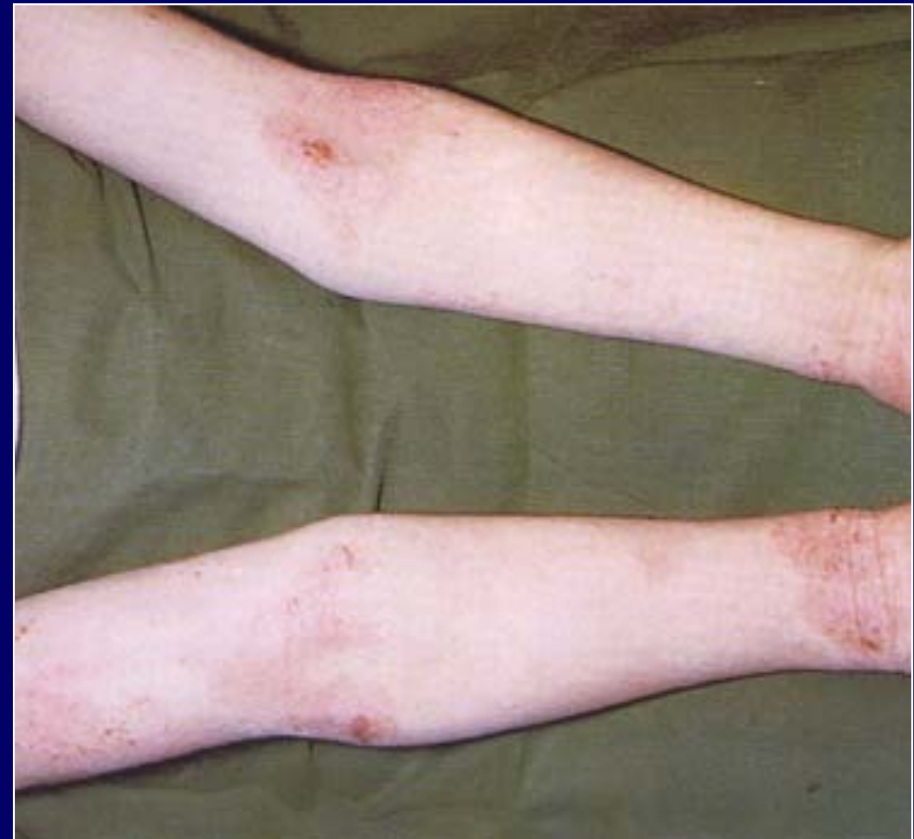Placche eritemato-

Squamose (squame fini o
spesse)

Essudazione scarsa

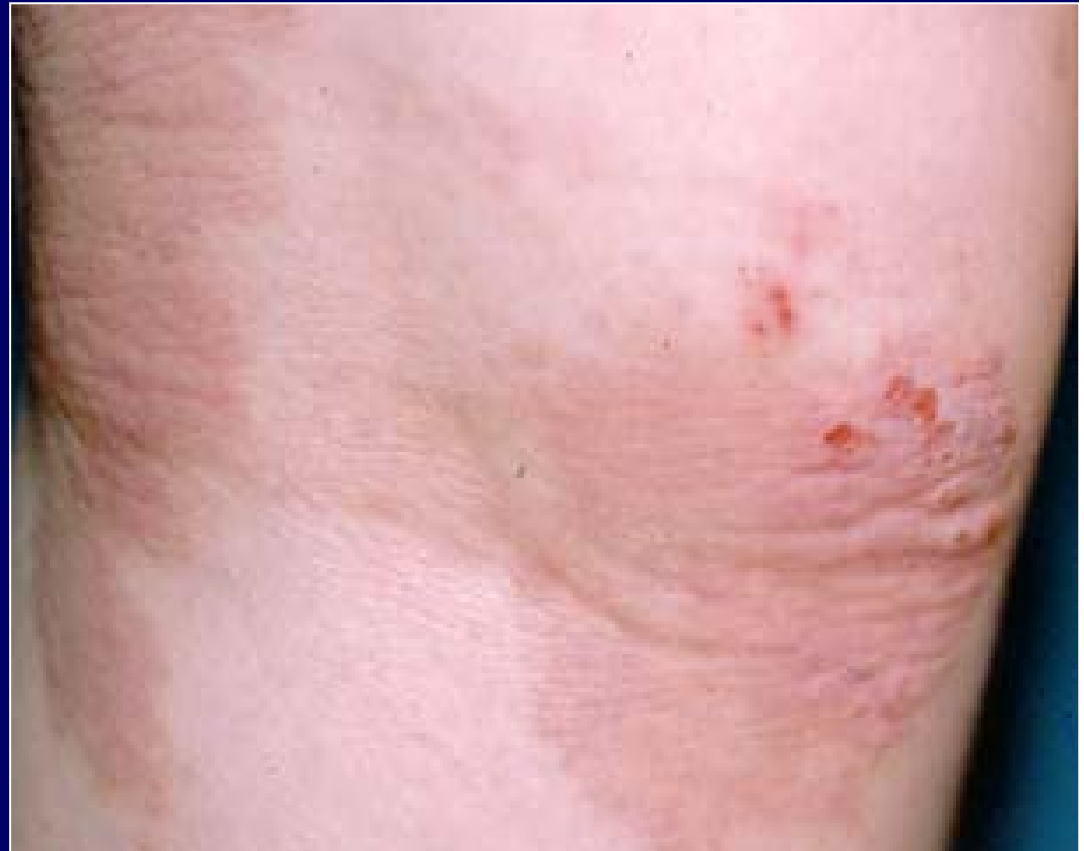o assente

Lesioni da
grattamento

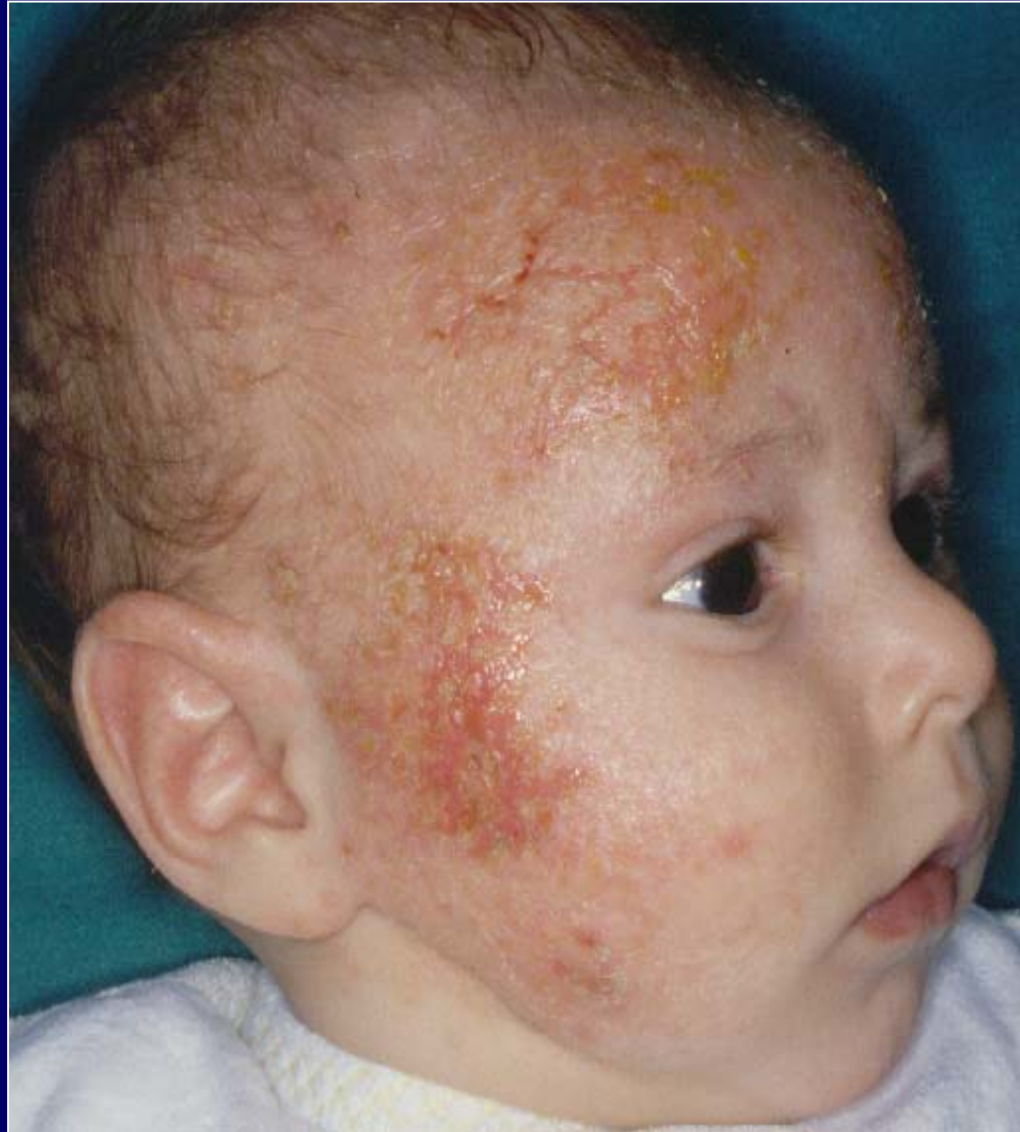

Eczema cronico

Eczema di lunga durata
Pruriginoso
Placche di cute ispessita
Infiltrata
Lesioni da grattamento



Dermatite Atopica del lattante



Dermatite atopica del lattante: diagnosi differenziale

La diagnosi clinica è generalmente semplice ma può talvolta essere difficoltosa per l'alterazione della lesione elementare a causa del grattamento o per la presenza di complicanze o per l'uso di terapie che alterano il quadro clinico.

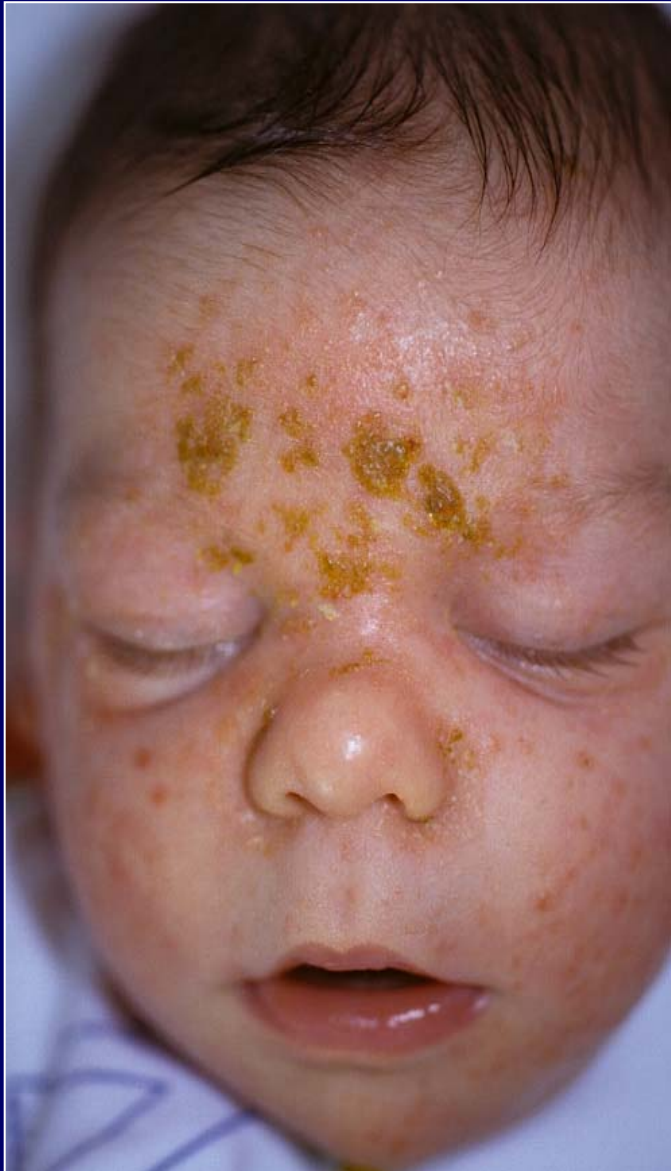E' pertanto importante una corretta diagnosi differenziale

Nei primi 3-4 mesi di vita:

**acne neonatale, dermatite seborroica,
psoriasi**

cheratosi rubra costituzionale, scabbia ,micosi,eczema
erpetico, ittiosi, disturbi immunitari (s.da iper IgE, deficit selettivo di IgA, s.di
Wiskott.Aldrich), **neoplasie** (istiocitosi a cell.di Langerans)

Dermatite seborroica del lattante



Primi 3-4 mesi di vita

Eritemato-squamo-crostosa

Non pruriginosa

Cuoio capelluto

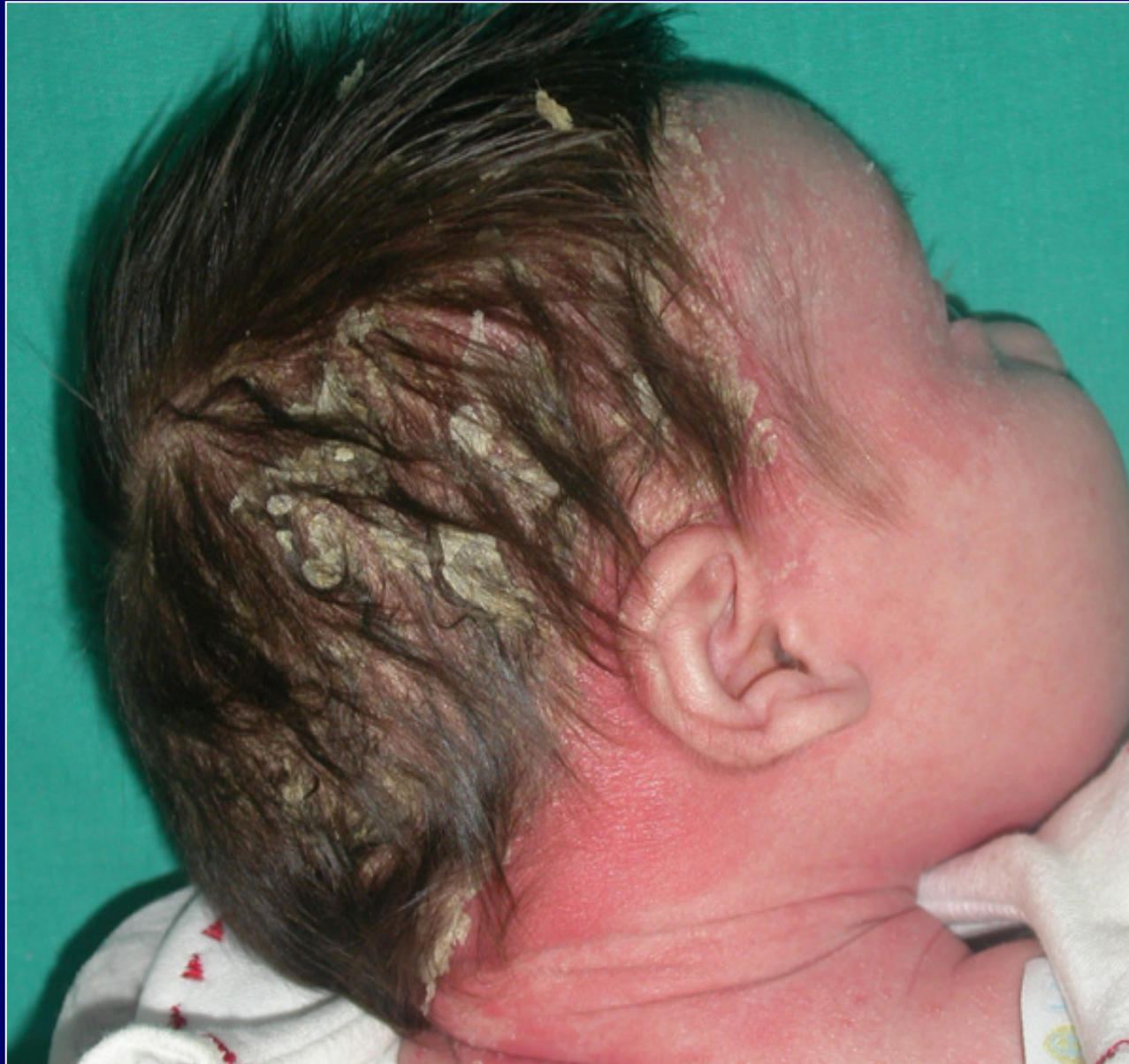Parte centrale del volto

Area del pannolino (forma bipolare)

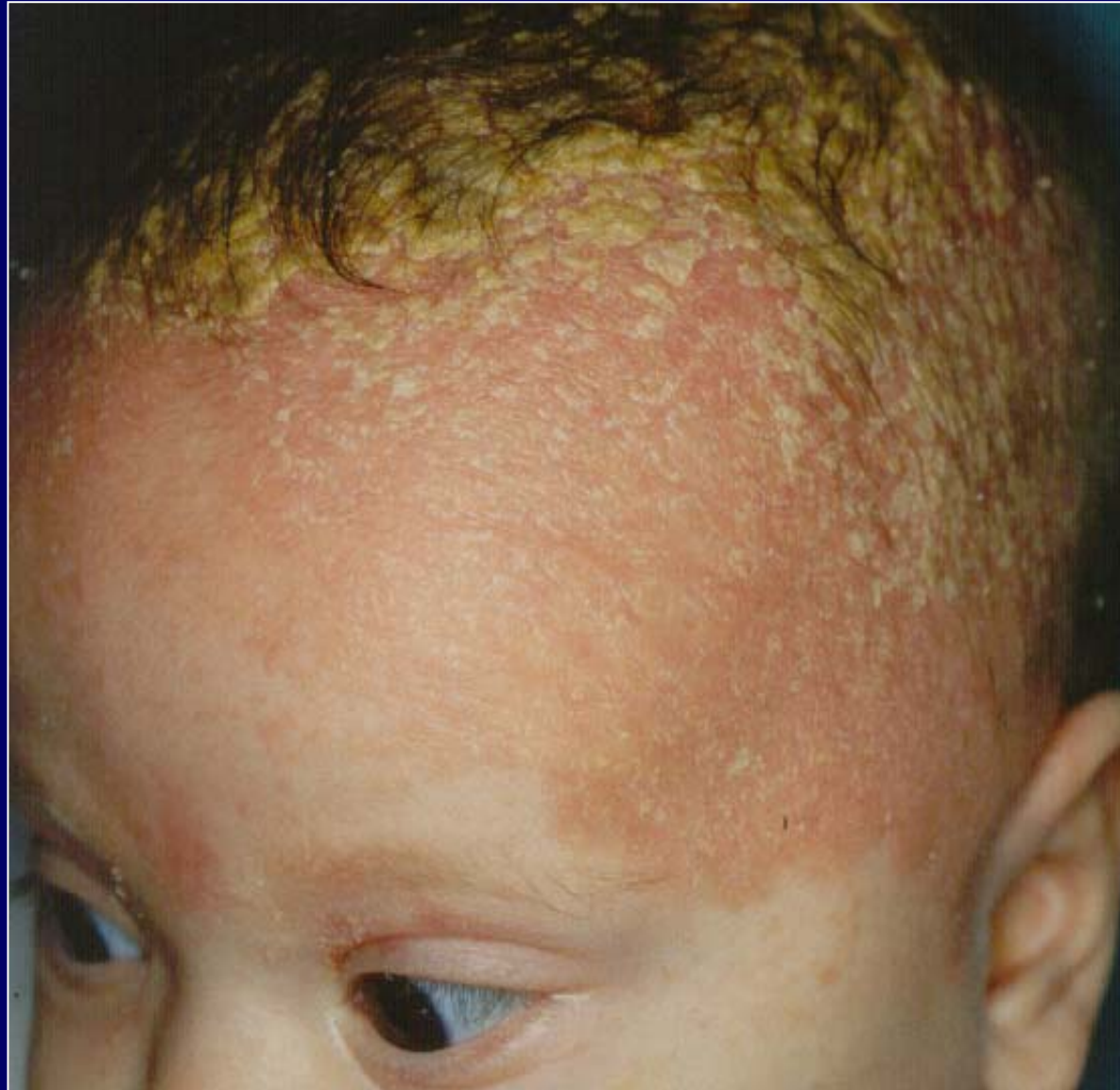Grandi pieghe (specie ascellari)

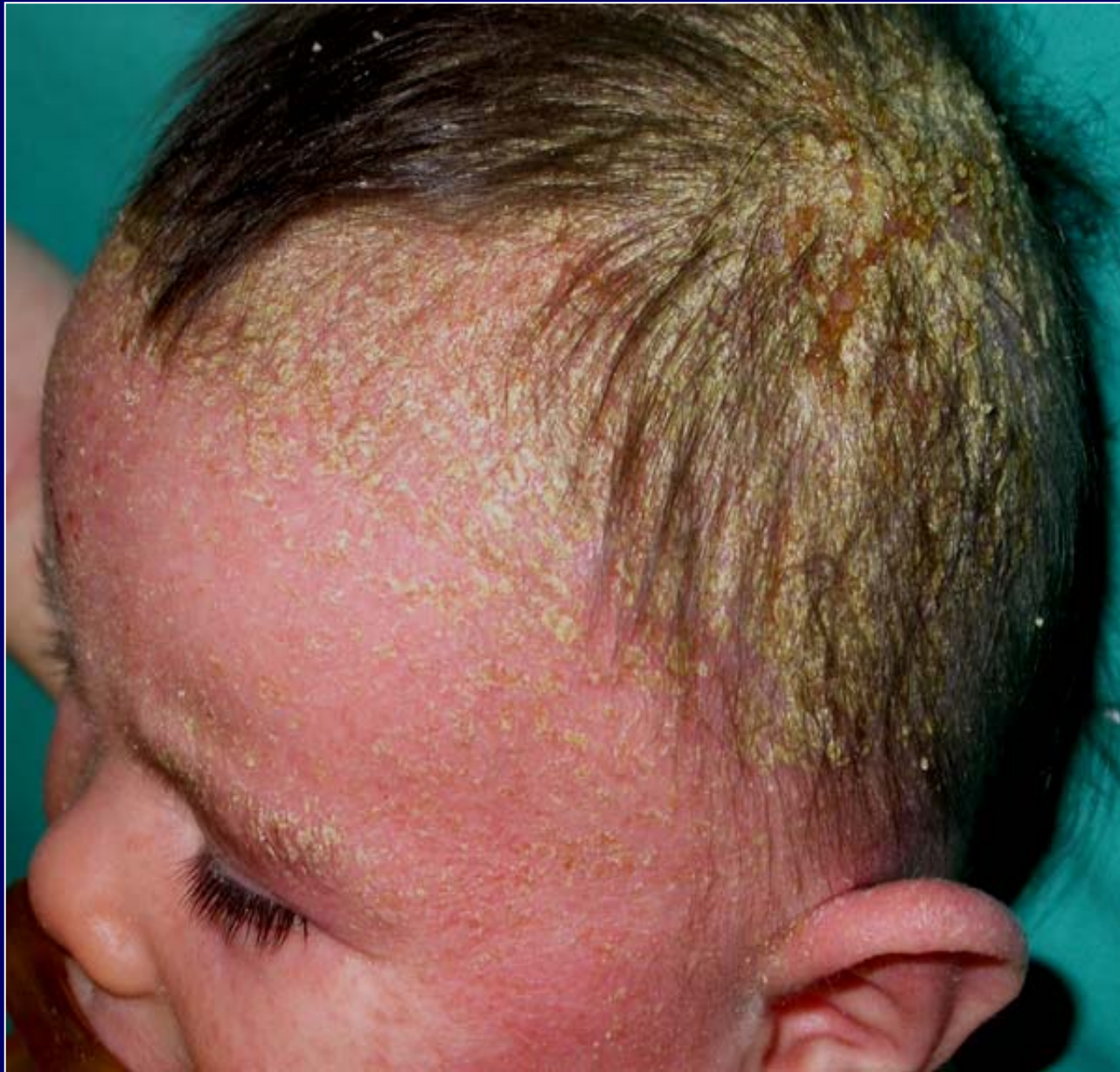Risoluzione spontanea

Dermatite seborroica

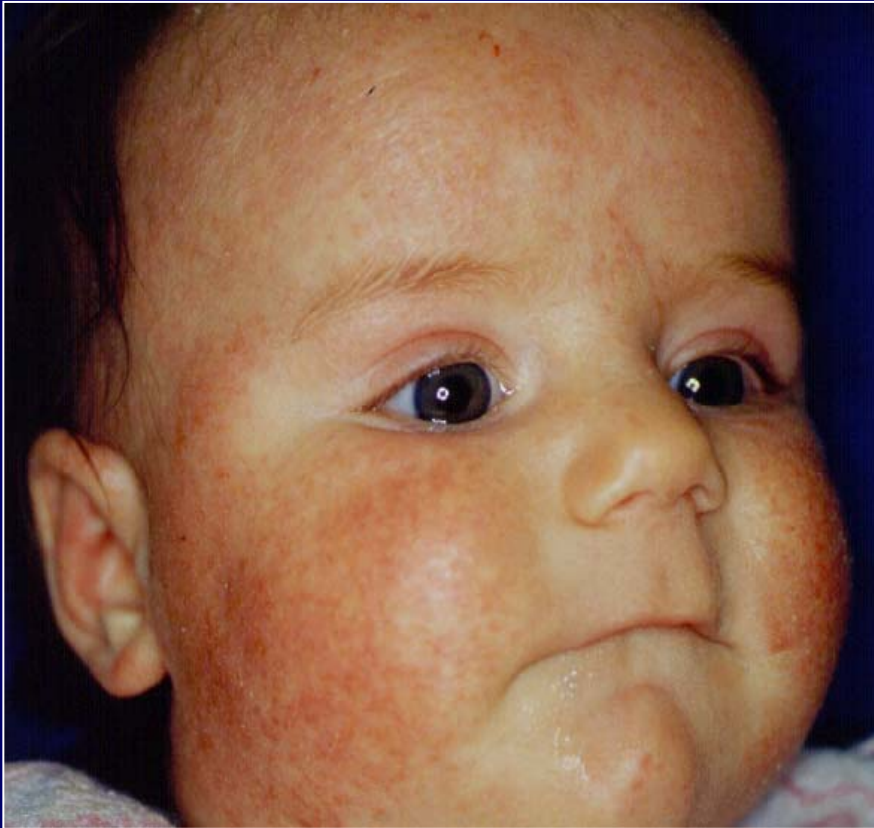

Dermatite seborroica



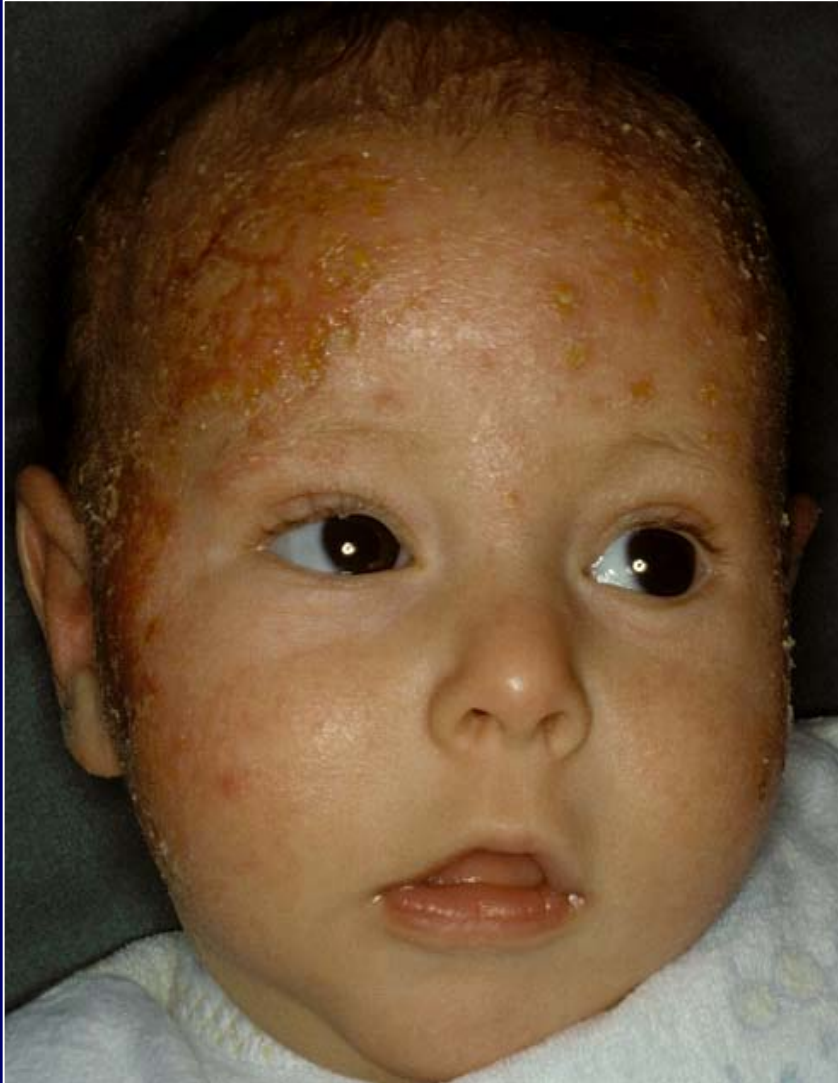

Dermatite seborroica



**le lesioni della
dermatite atopica
possono sovrapporsi
o far seguito a quelle della
dermatite seborroica**

nei primi 4 mesi di vita



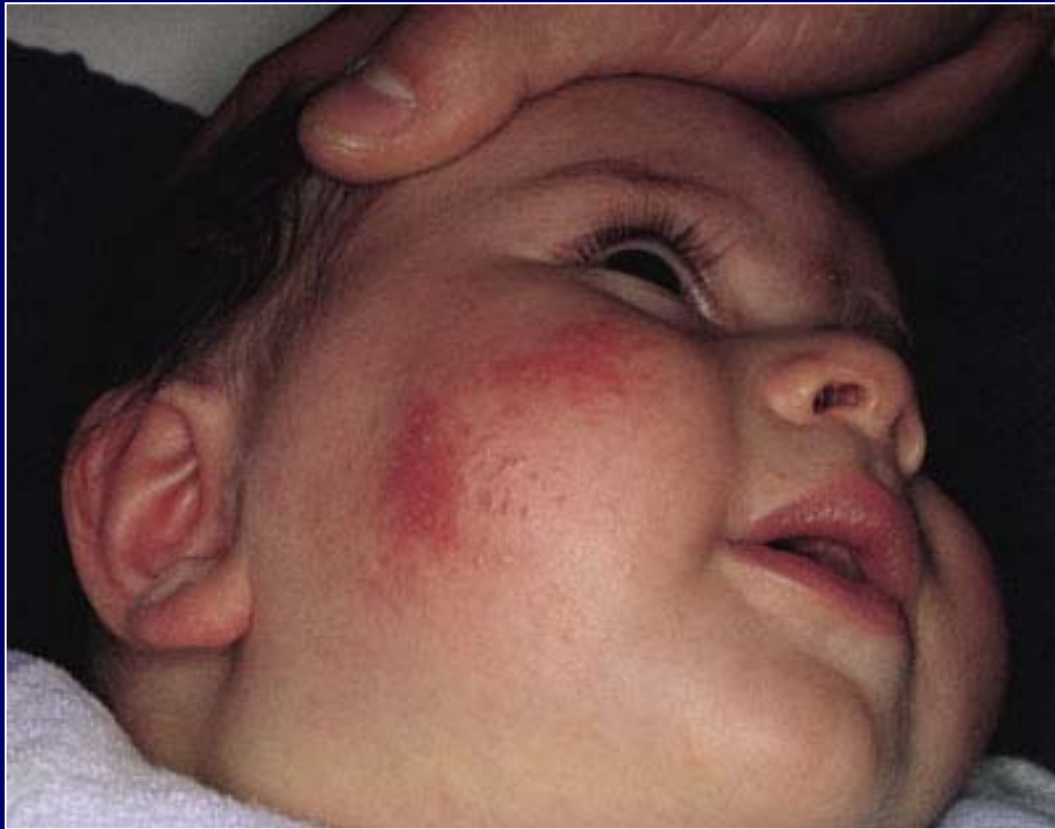- **dermatite seborroica**
- **dermatite seborroica +
dermatite atopica**
- **dermatite atopica
con impronta seborroica**
- **dermatite seborroica
seguita da dermatite atopica**

Acne neonatale

- **Eziologia** : *non completamente definita -probabile stimolazione delle gh.sebacee da parte degli androgeni materni o dello stesso neonato)*
- **Sede**: *naso, fronte, guance, mento*
- **Caratteristiche cliniche** : *papule eritematose e pustole con comedoni chiusi di 1-3 mm di diametro*
- **Epidemiologia** : *20 % dei neonati*
- **Epoca di comparsa** : *nelle prime settimane di vita*
- **Epoca di risoluzione** : *in genere verso il terzo mese senza esiti cicatriziali*

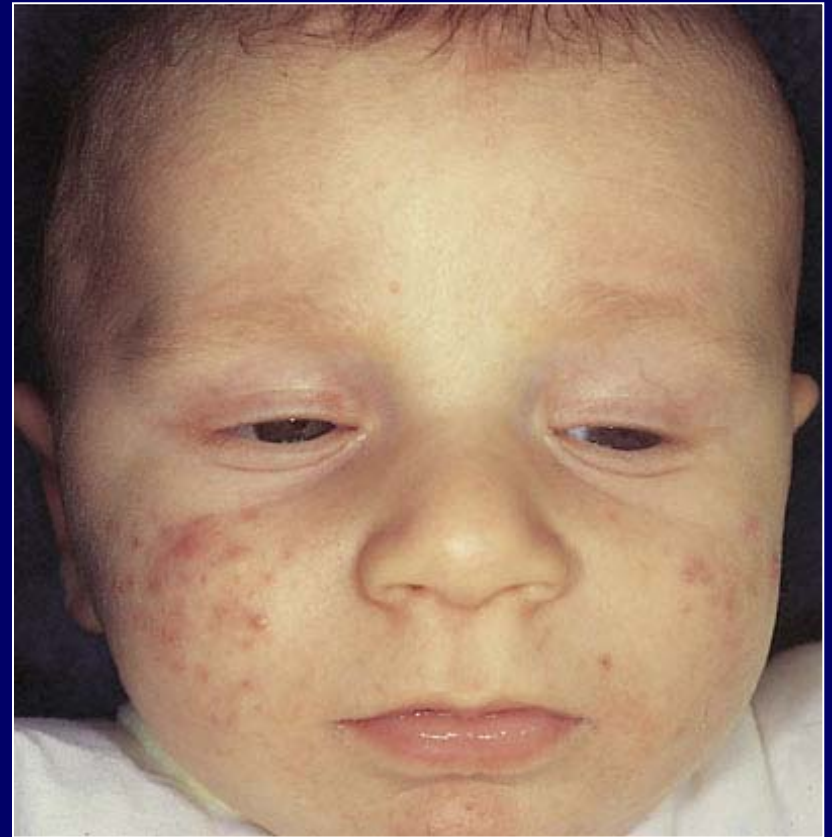Acne neonatale

Dermatite atopica iniziale



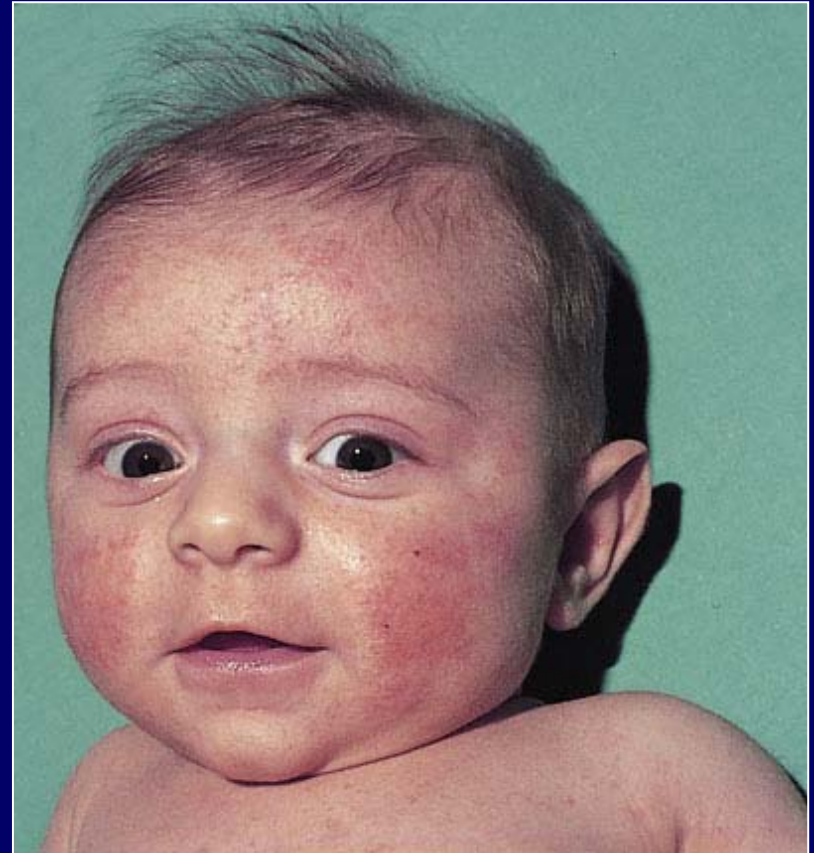
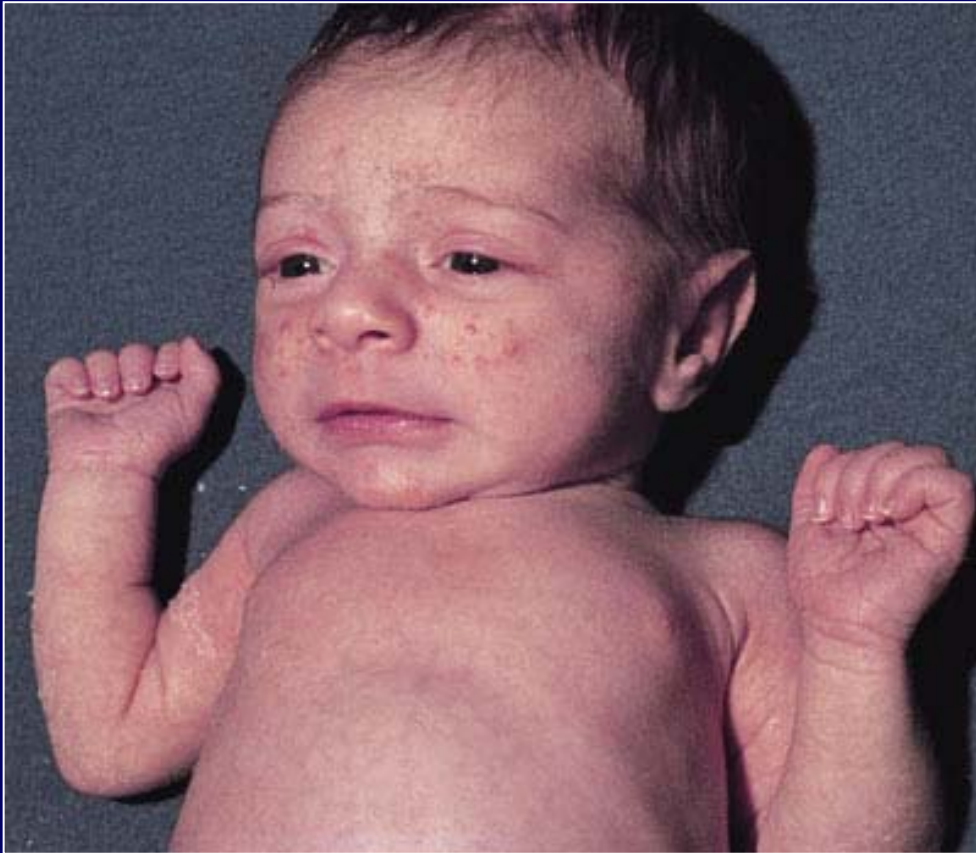
Nella DA papulo-vescicole monomorfe

Acne neonatale



nell'acne comedoni, papule e pustole

Acne neonatale



Lo stesso bambino a 3 settimane a sinistra con acne neonatale e a 5 mesi a destra con dermatite atopica: nell'acne lesioni puntiformi isolate, nella dermatite atopica lesioni eritematose confluenti.

Psoriasi

Malattia genetica multifattoriale ad etiologia non definita

Dermatosi infiammatoria a decorso cronico recidivante caratterizzata da **papule e chiazze eritemato-desquamative ben delimitate**, le squame presentano un aspetto argenteo

Epidemiologia :

nell'adulto 3% circa -nel bambino non è ben nota anche se è probabile che sia sotto diagnosticata

Psoriasi

- Nei bambini le lesioni sono spesso molto medeste tale da non evocare il sospetto diagnostico
- Nei **lattanti** le lesioni sono frequentemente localizzate al **capo ed in sede gluteo-perineale** (*dove la macerazione indotta dalle urine e dal pannolino elimina completamente la desquamazione lasciando solo una cute arrossata*)
- L'eruzione cutanea è in genere simmetrica
- Molto raramente sono interessate le mucose, quasi esclusivamente quella orale

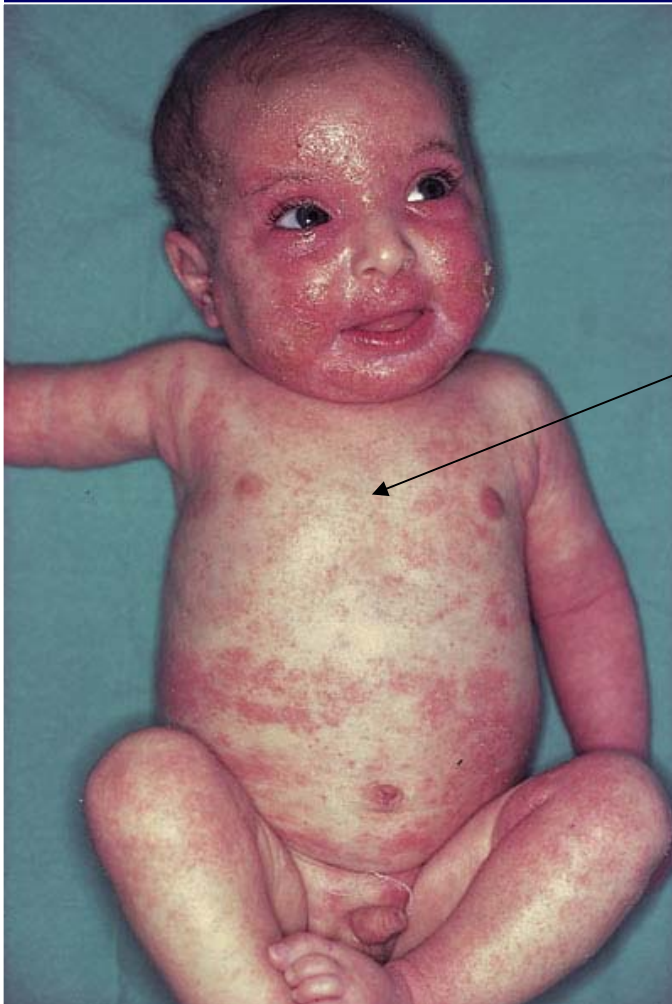Psoriasi diagnosi differenziale

La Psoriasi può essere confusa con moltissime malattie dermatologiche:

- D seborroica (*P. del capo*)
- D. Atopica, D.da pannolino, Intertrigine (*P.delle pieghe*)
- D. da contatto(allergica ed irritante), Disidrosi (*P. palmoplantare*)
- Varicella, Pitiriasi rosea, Pitiriasi lichenoidale (*P. guttata*)
- Tutte le eritrodermie (*P. Eritrodermica*)
- Piodermiti (*P. Pustolosa*)
- Micosi (*P: ungueale*)
- Pitiriasi rubra pilare (*P. Volgare*)

Psoriasi

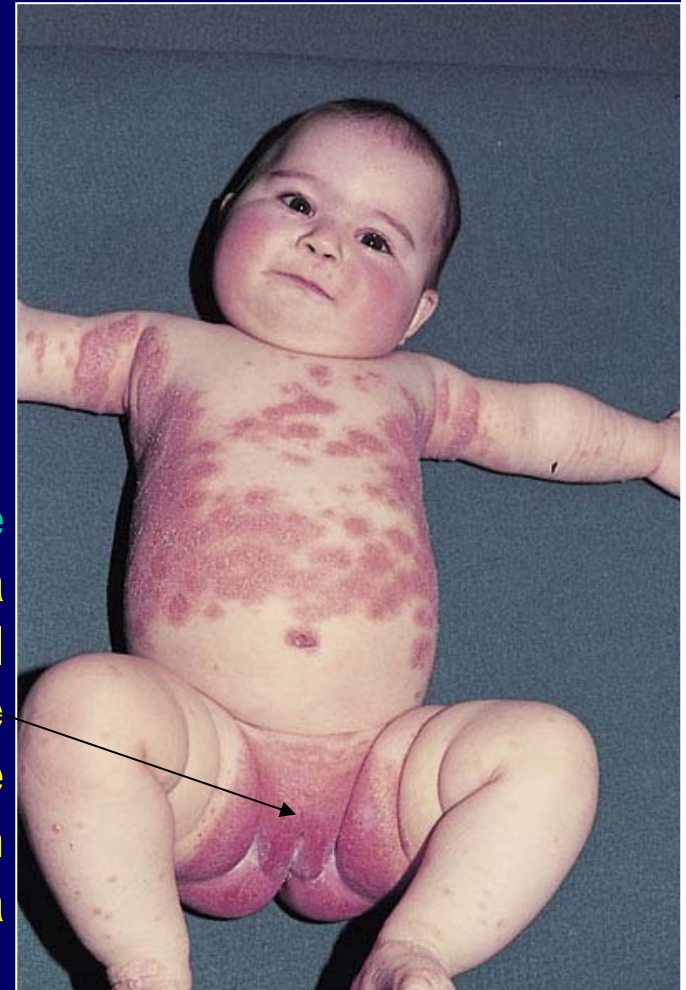
Dermatite atopica



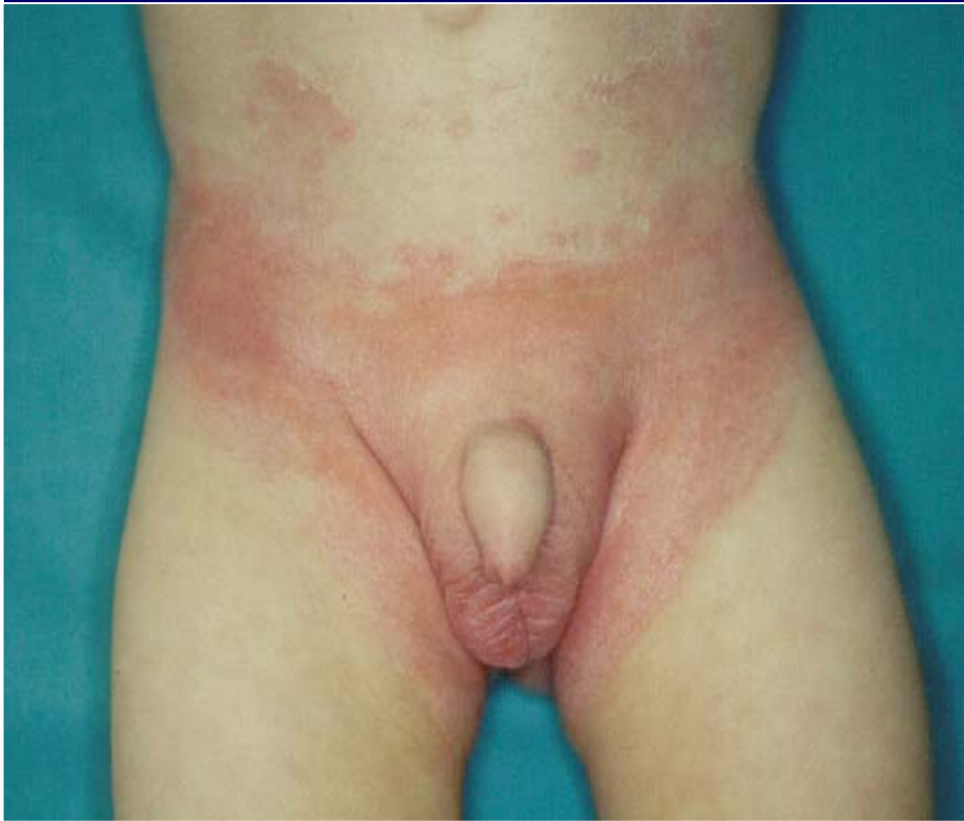Nel primo anno di vita la DA inizia alla testa e, anche quando interessa tutta la cute, presenta le lesioni più gravi al volto e tende a risparmiare la regione del pannolino.

La dermatite psoriasiforme inizia alla regione del pannolino, dove continua a presentare le lesioni più gravi, non è pruriginosa e ha lesioni a limiti netti.

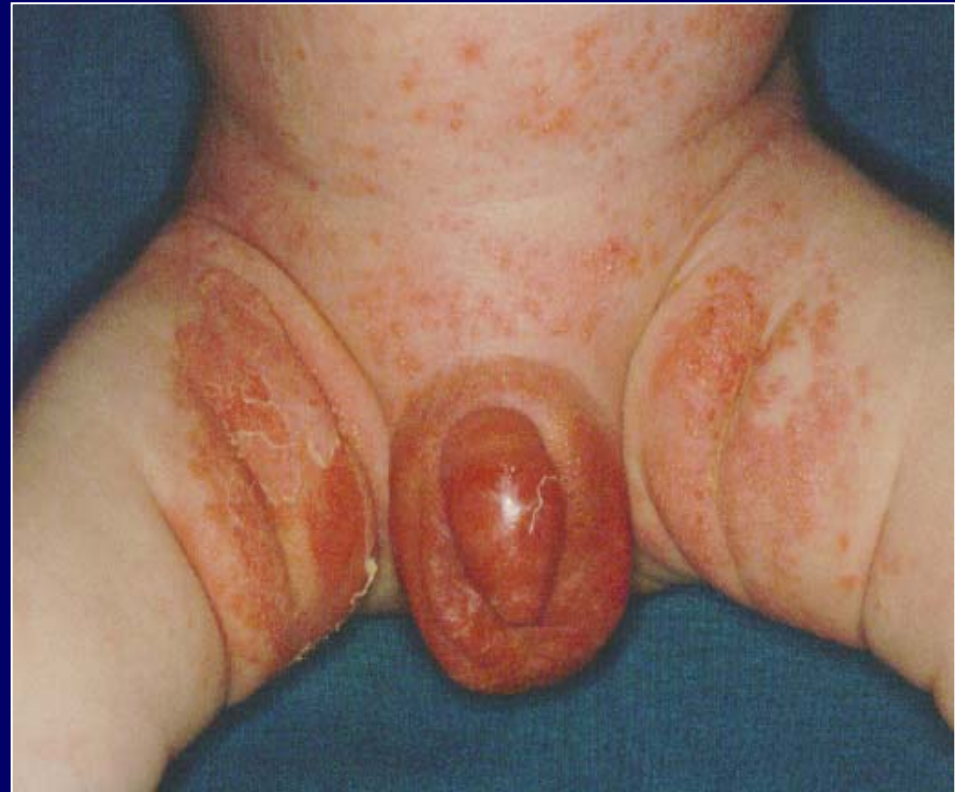Psoriasi del pannolino



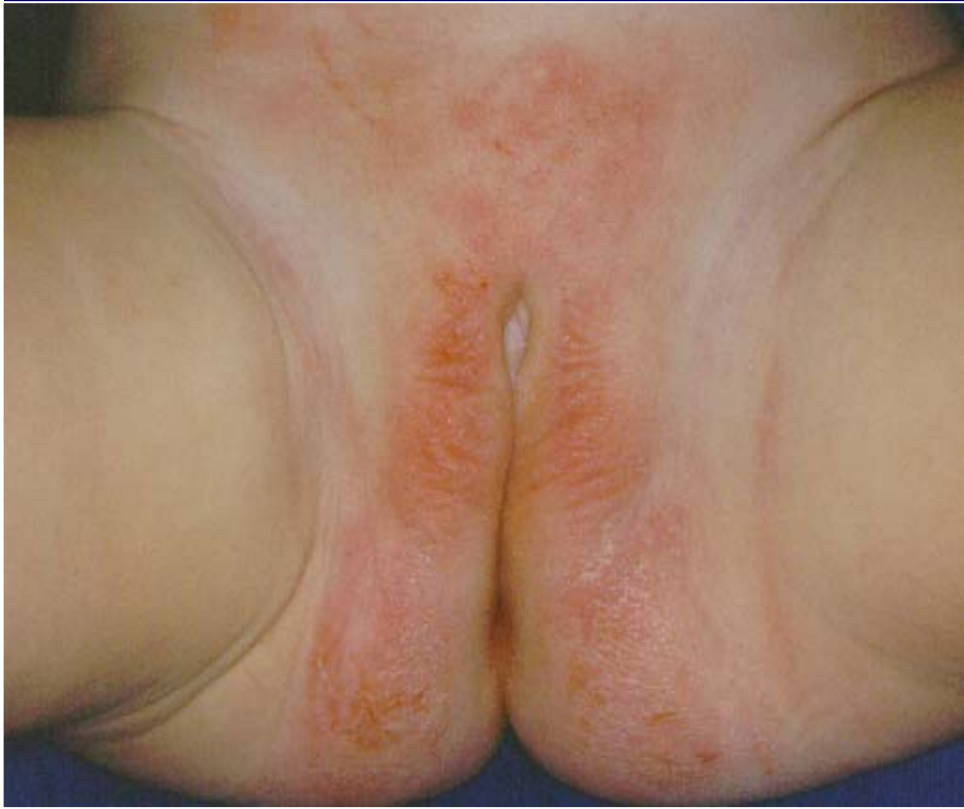Psoriasi



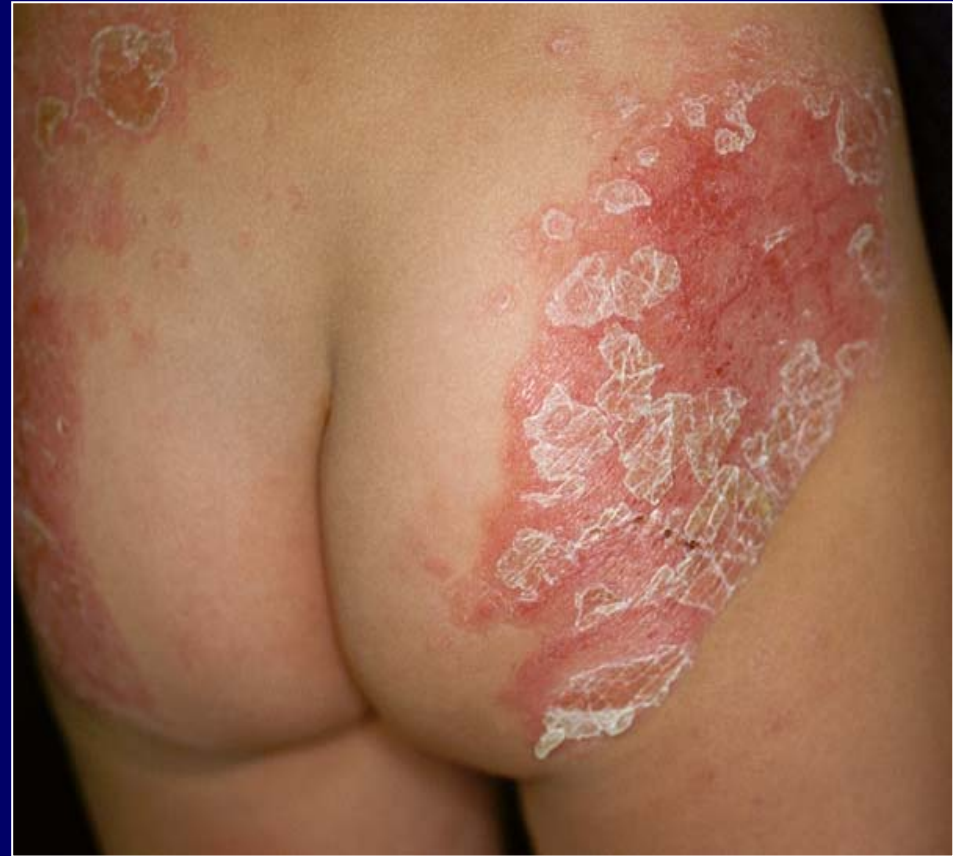le pieghe

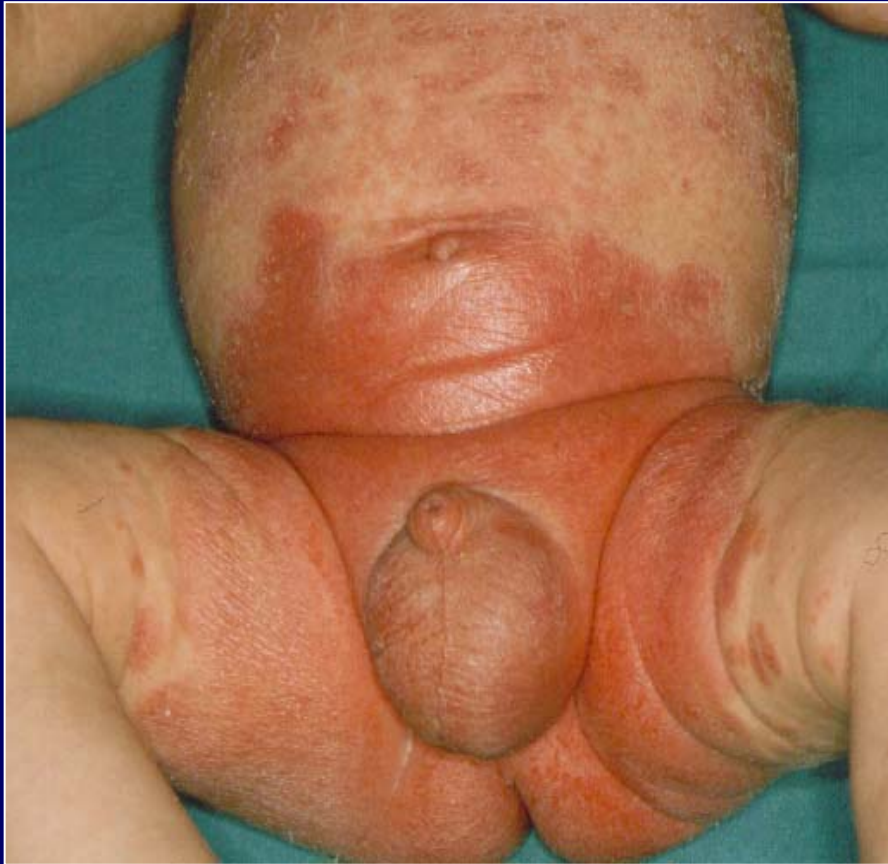

Psoriasi



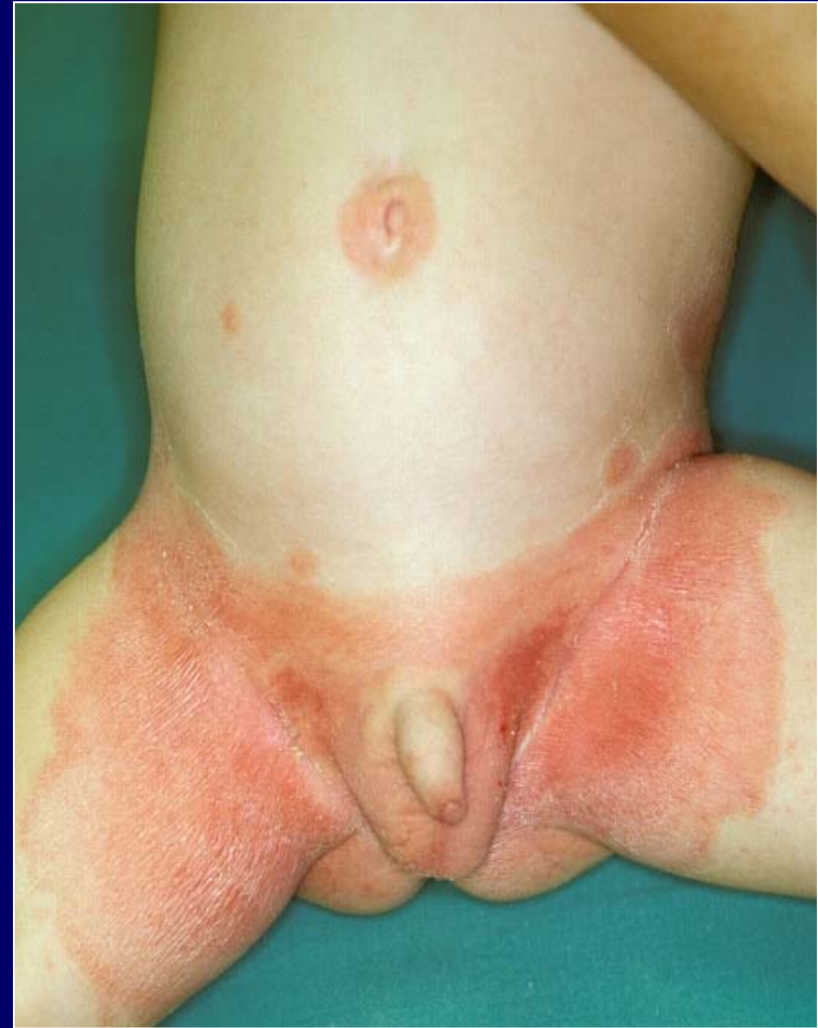le convessità

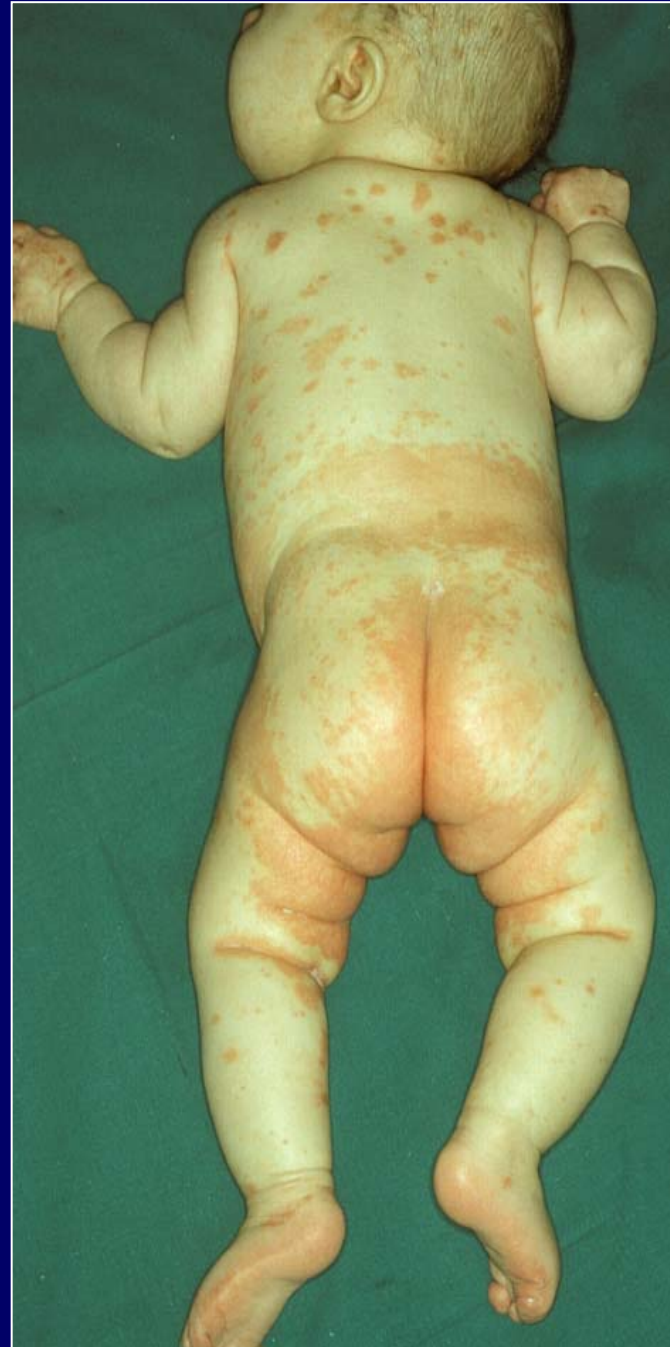
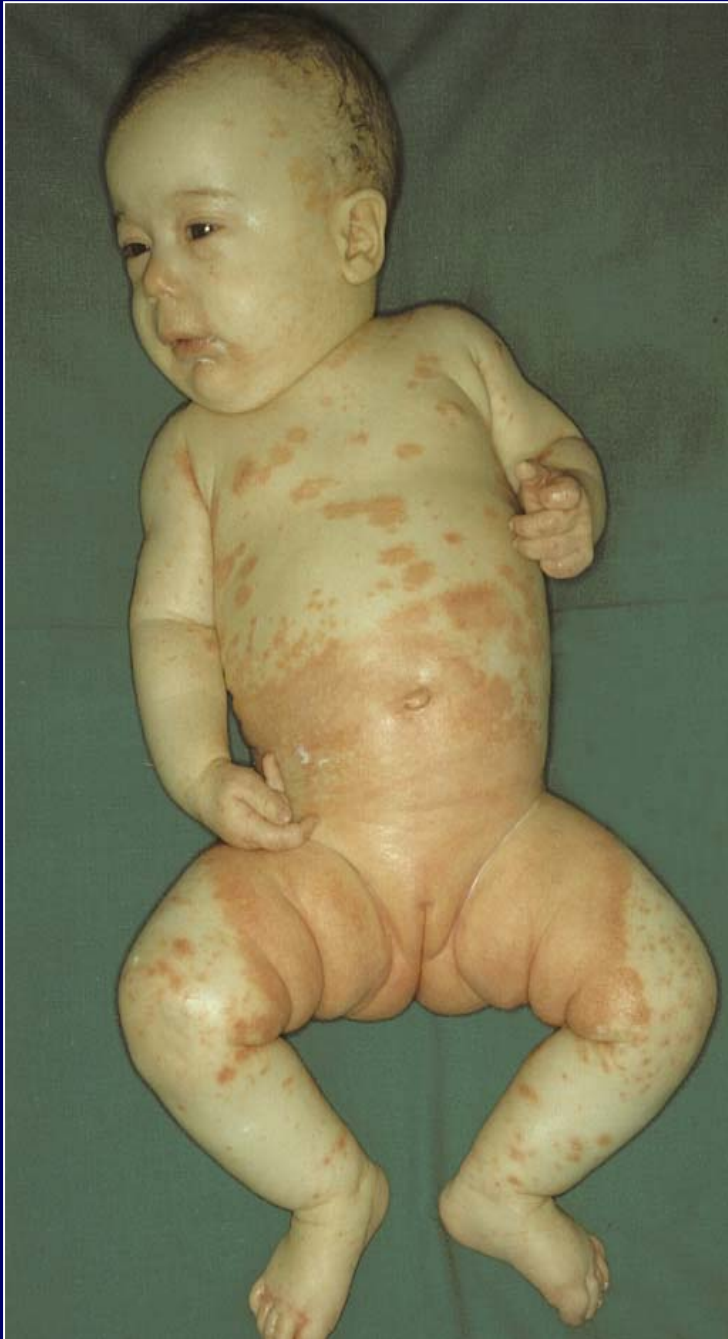


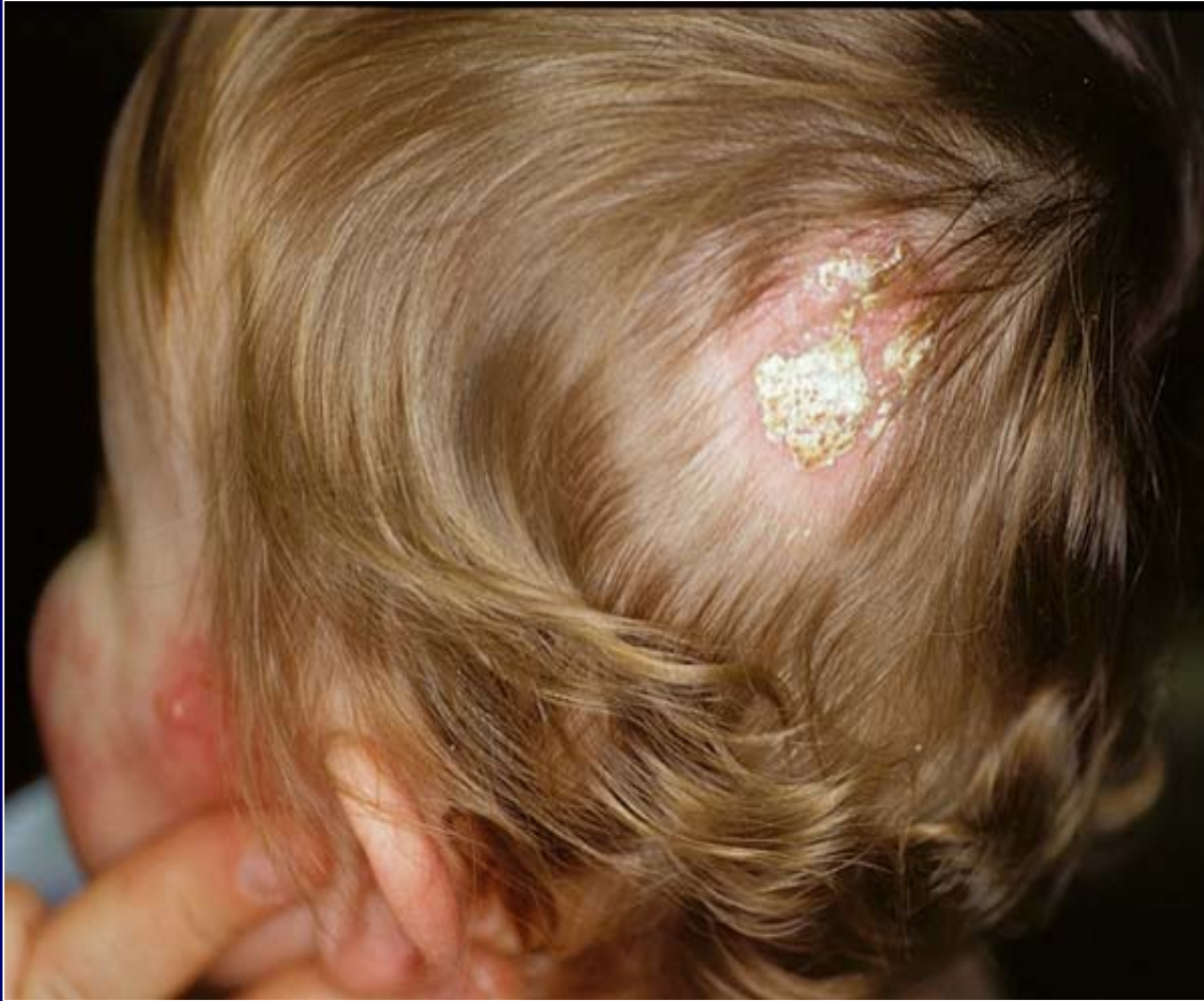**“estensione” centrifuga
oltre l’area del pannolino**

*(Dove è caratterizzata da una eruzione
eritematosa lucida, ben delimitata, di colore
rosso vivo e desquamazione minima)*

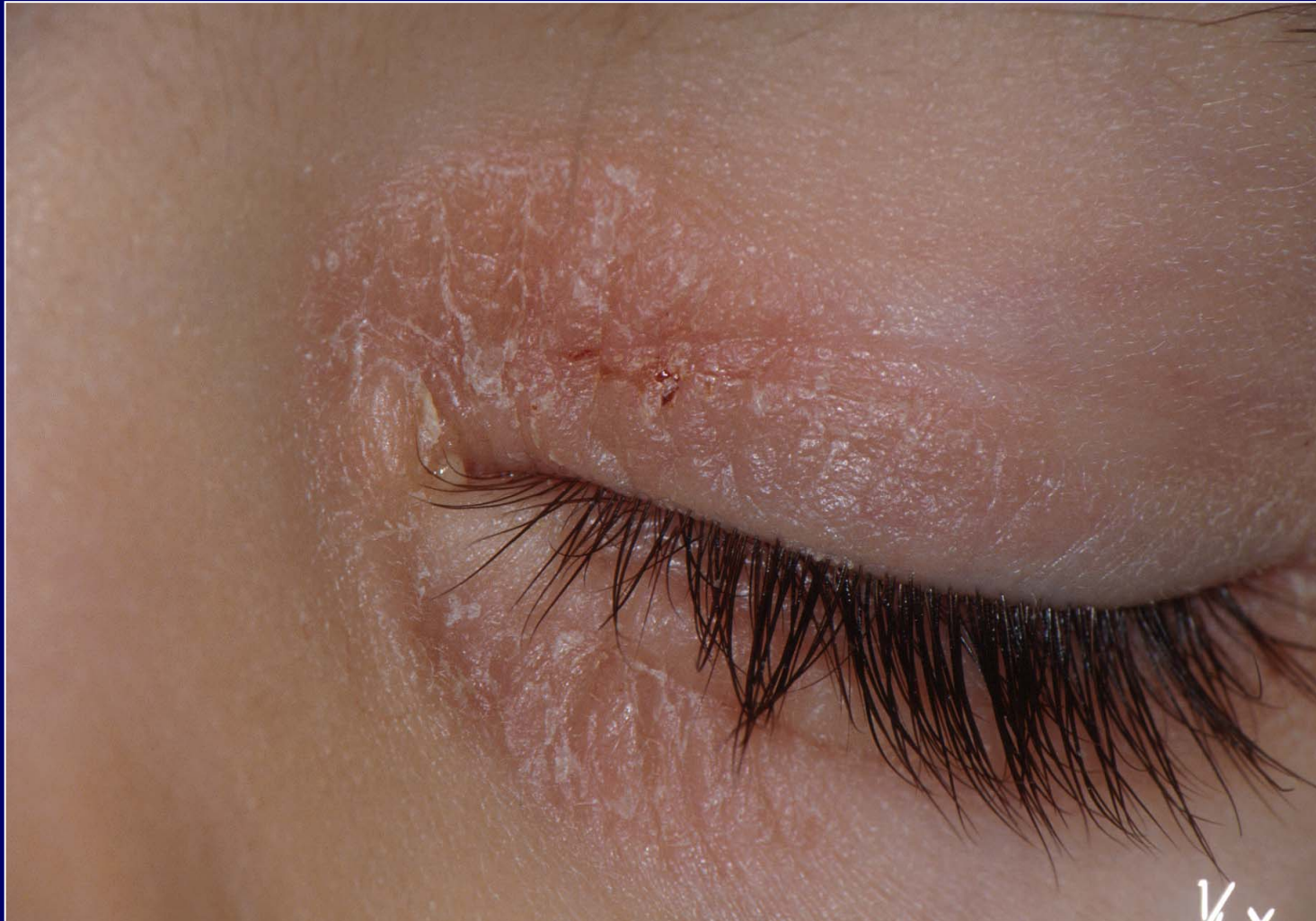





Psoriasi del cuoio capelluto

È la seconda forma pediatrica più comune. È caratterizzata da chiazze localizzate, ricoperte da squame aderenti di aspetto miaceo che inglobano i capelli con eritema sottostante quasi assente

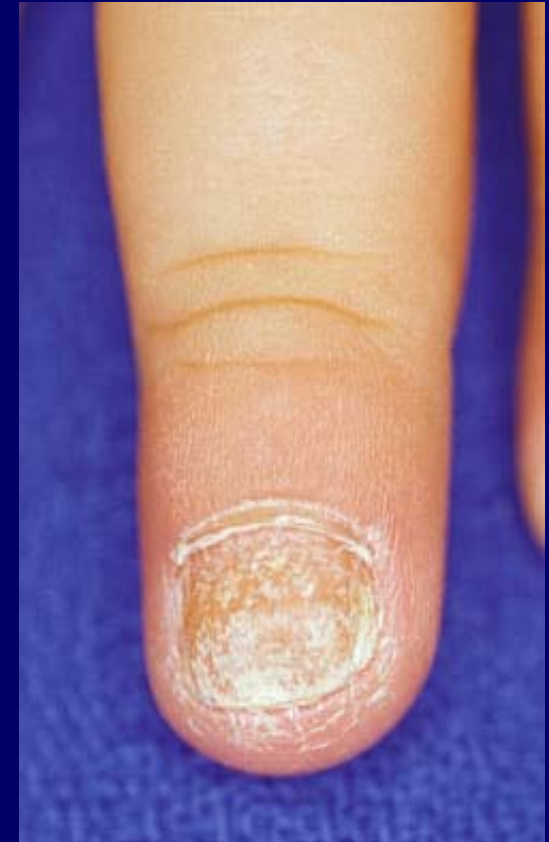
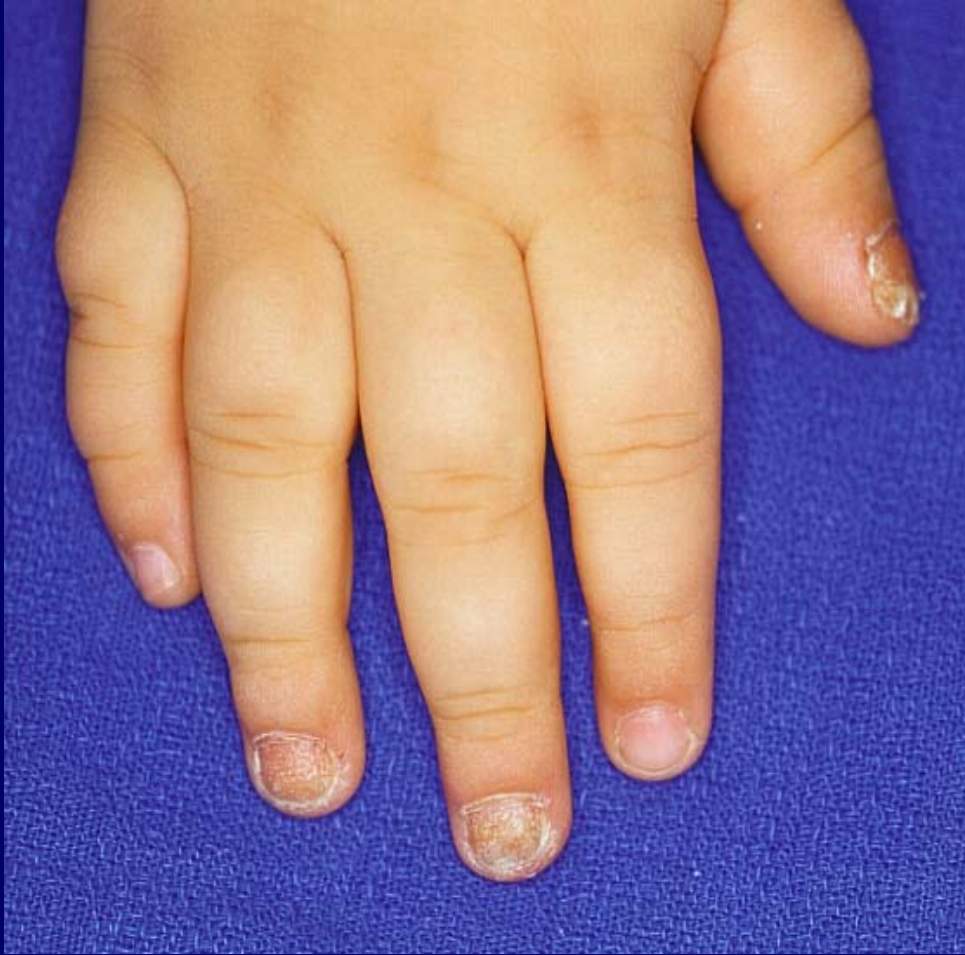
Psoriasi del volto

più frequente nei lattanti affetti da psoriasi dell'area del pannolino è caratterizzata da chiazze ben delimitate, moderatamente pruriginose e maggiormente tendenti alla cronicizzazione.

Le sedi più comuni sono le palpebre
Il canto interno, i solchi naso-genieni, l' arcata sopraciliare

Psoriasis acroposta



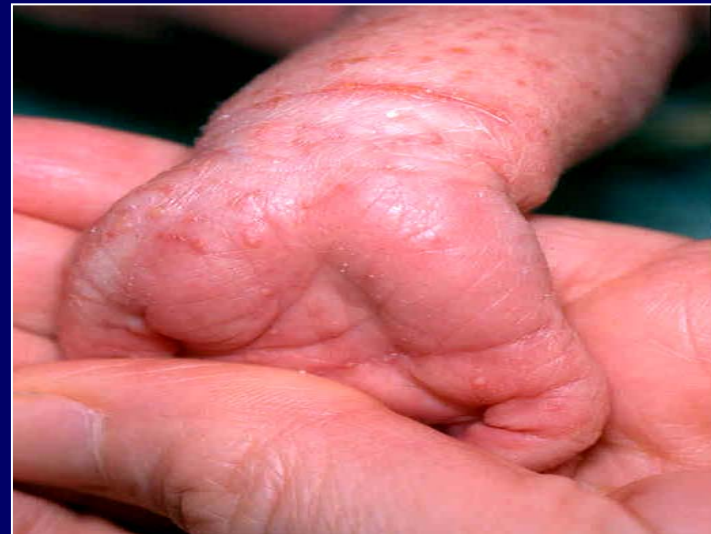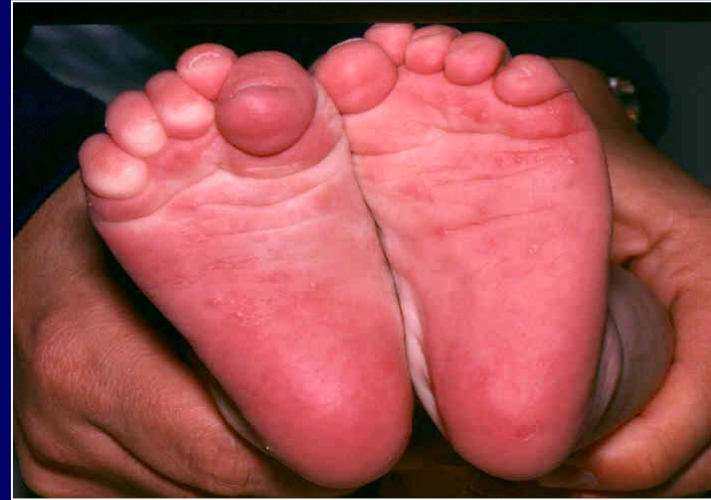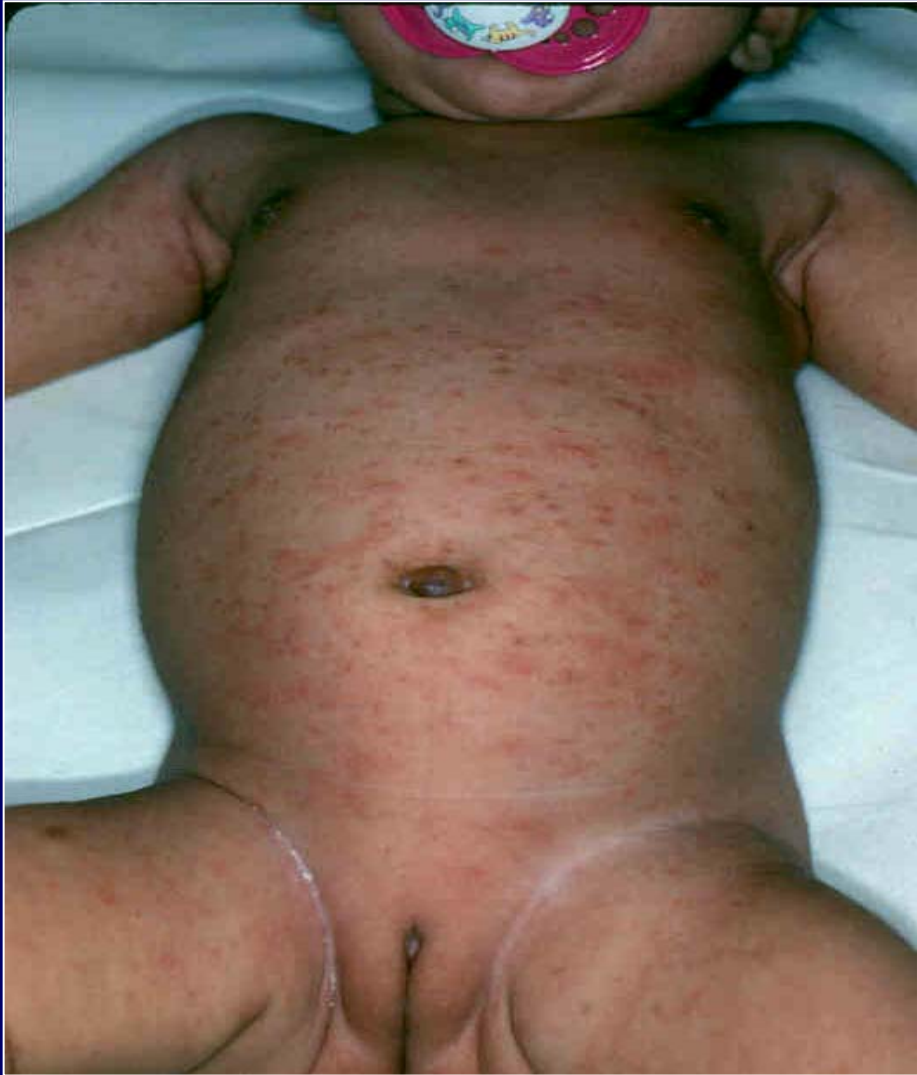Scabbia

Cunicoli lineari pruriginosi agli spazi interdigitali, polsi, gomiti, areole, scroto, pene

Nel lattante i cunicoli sono diffusi con coinvolgimento del tronco, del cuoio capelluto e degli arti compresa la sede palmo-plantare

La possibilità di una scabbia dovrebbe essere presa in considerazione in ogni lattante con una dermatosi diffusa che coinvolga la sede palmo-plantare

Scabbia



Valutazione della gravità della dermatite atopica - Severity scores

Sono numerosi i metodi utilizzati per definire la gravità della D.A e per valutare gli effetti della terapia e l'andamento della malattia

SSS (*Simple Scoring System*)

SCORAD (*Scoring Atopic Dermatitis*)

SASSAD score (*Six area, Six sign Atopic Dermatitis*)

EASI score (*Eczema Areas and Severity Index*)

EASI modificato

IGA (*Investigator's Global Assessment*)

ADAM (*Assessment Measure for Atopic Dermatitis*)

IGA (Investigator's Global Assessment)

Score

0=cute normale

1=molto lieve

2=lieve

3=moderata

4=grave

5=severa

Descrizione

non segni infiammatori

eritema e papulazione appena visibili

eritema e papulazione/infiltrazione lieve

eritema e papulazione/infiltrazione moderat.

eritema e papulazione/infiltrazione grave

eritema e papulazione/infiltrazione grave

con essudazione e croste

E' il classico punteggio a cinque punti – da 0 a 5 +

SCORAD (European Task Force on Atopic Dermatitis), 1993

Surname	<input type="text"/>
Name	<input type="text"/>
Date of birth	<input type="text"/>
Date of visit	<input type="text"/>

Center	<input type="text"/>
Doctor	<input type="text"/>

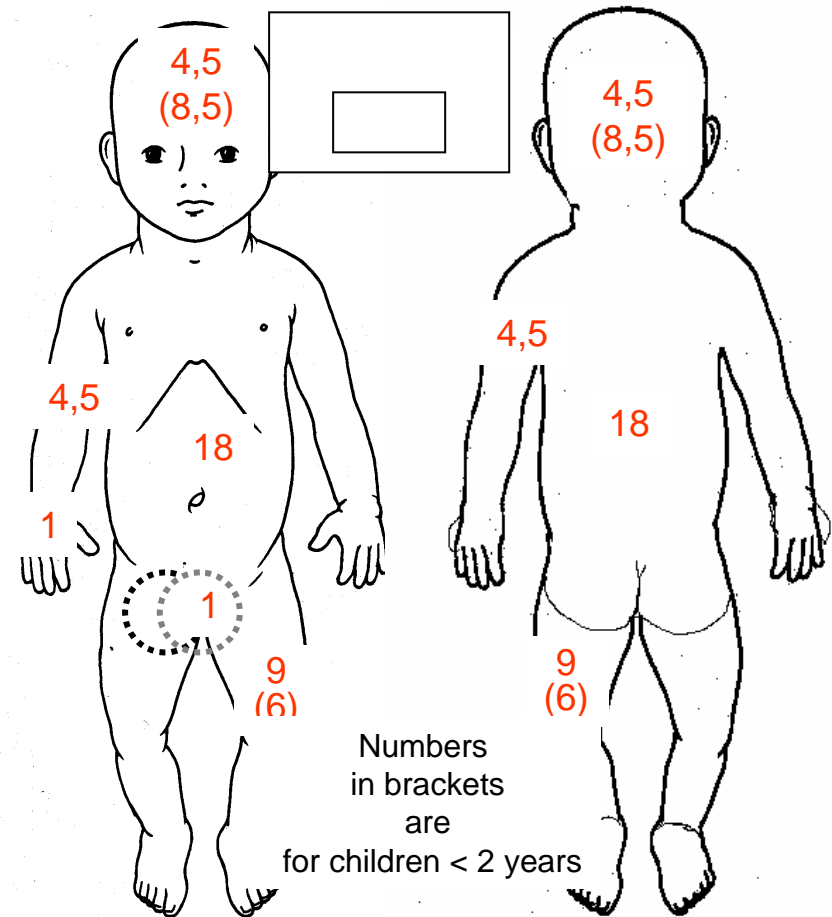
Topical steroid used	<input type="text"/>
Quantity/month	<input type="text"/>
Number of flares/month	<input type="text"/>

Criteria	Intensity
erythema	<input type="text"/>
edema/papules	<input type="text"/>
oozing/crusts	<input type="text"/>
excoriations	<input type="text"/>
lichenification	<input type="text"/>
dryness*	<input type="text"/>

B: INTENSITY

Intensity
 0 = absent
 1 = mild
 2 = moderate
 3 = severe

* dryness is evaluated on non lesional areas



Numbers in brackets are for children < 2 years

C: SUBJECTIVE SYMPTOMS <input type="text"/>	
Pruritus	0 10
Loss of sleep	0 10
<i>mean of the last 3 days or nights</i>	

SCORAD
<input type="text"/>

Treatment	<input type="text"/>
Notes	<input type="text"/>

SCORAD

ESTENSIONE delle LESIONI (% di superf.corp.per ogni zona del corpo)

INTENSITA' delle LESIONI (valutate da 1 a 3 per ciascun tipo di lesione
:eritema,edema,essudazione escoriazione)

SINTOMI SOGGETTIVI (prurito, insonnia da 1 a 10)

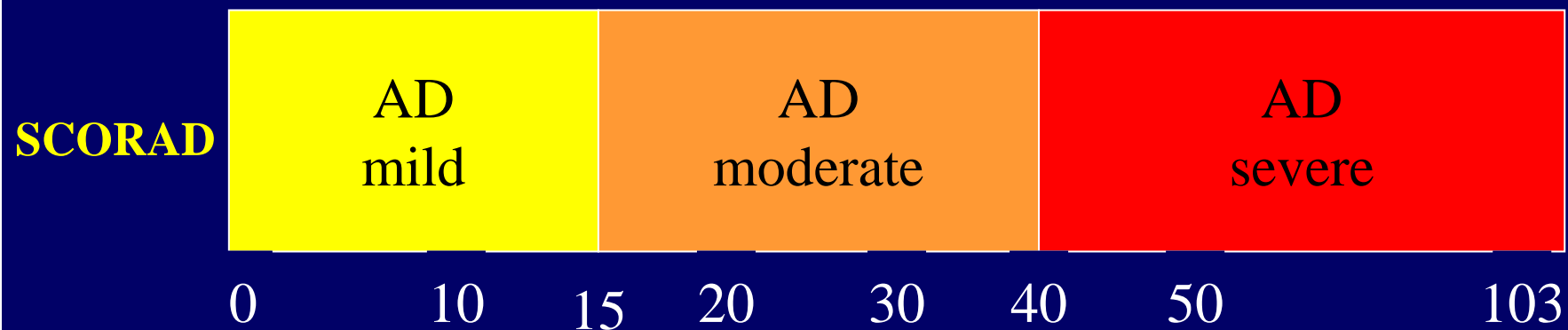
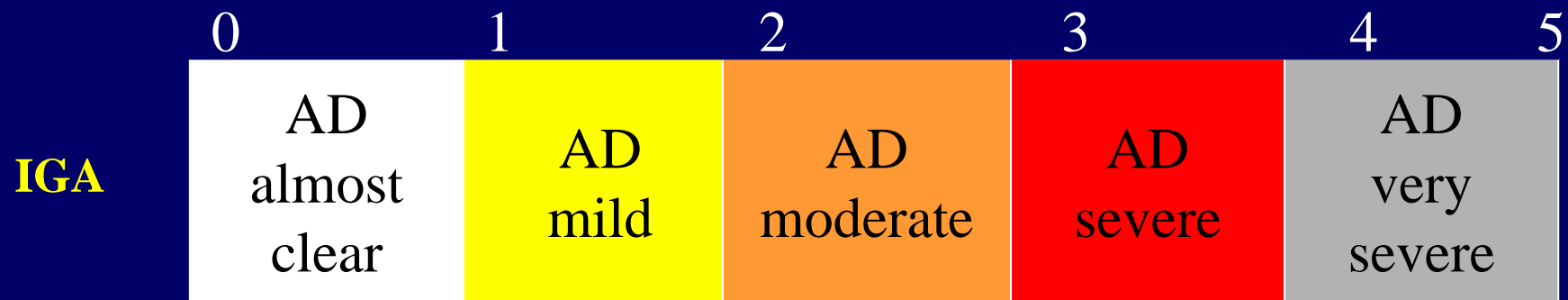
uso pratico per definire la gravità :

D.A. lieve < 15

D.A. moderata > 15 < 40

D.A. severa > 40

10 punti devono essere aggiunti al punteggio finale per: cheilite angolare,ragadi alle mani ed ai piedi , coinvolgimento dei genitali o quando,a giudizio del medico,le lesioni interferiscono con la vita quotidiana



indagini complementari : perché farle?

**Per escludere
altre patologie tramite**
*Esame microscopico e colturale
delle squame o dell'essudato
Prelievo bioptico
Controlli ematochimici*

**Per approfondire o
ricercare eventuali
cause scatenanti o
aggravanti**
*Test allergologici
Controlli ematochimici*

conclusioni

La diagnosi di D.A. nel lattante, così come nelle altre epoche della vita, è essenzialmente clinica

Una adeguata conoscenza delle linee guida è pertanto necessaria non solo per porre una giusta diagnosi ma soprattutto per evitare errori diagnostici specie nei casi di presentazioni atipiche

Una esatta valutazione della gravità della malattia è poi un elemento indispensabile sia per un corretto trattamento che per la valutazione dello stesso